Kemik ve Eklem Cerrahisi Derneği

KECD • 2012

KemikEklem 2021

13 - 16 Ekim 2021

La Blanche Island Hotel - Bodrum

www.kemikeklem.com

PROGRAM ve BİLDİRİ KİTABI

13 Ekim 2021, ÇARŞAMBA

13.00 **KAYIT**

KURS SALONU

14.00-15.30 **KURS: BİYOPSİ TEKNİKLERİ**
Kurs Başkanları: Prof. Dr. Cengiz Yıldırım, Doç. Dr. İbrahim Halil Kafadar

Kemik biyopsileri — *Doç. Dr. Seyit Ali Gümüştaş*
Yumuşak doku biyopsileri — *Uzm. Dr. Osman Emre Aycan*

Prof. Dr. YÜCEL TÜMER SALONU

17.30-18.00 **Açılış**
Saygı Duruşu ve İstiklal Marşı
Açılış Konuşmaları — *Prof. Dr. Vedat Şahin*, *Prof. Dr. Mustafa Ürgüden*

18.15-18.30 Kahve Arası

18.30-19.00 **Akılcı İlaç Kullanımı**
Oturum Başkanı: Doç Dr. Mehmet Yücens

Konuşmacı: *Dr. Öğretim Üyesi Oğuzhan Gökalp*

14 Ekim 2021, PERŞEMBE

Prof. Dr. YÜCEL TÜMER SALONU

08.30-10.00	**TARTIŞMALI OTURUM 1: Tedavisi Tartışmalı Kırıklar (Tibia, Klavikula, Humerus, Radius)** ***Oturum Başkanları: Prof. Dr. Mehmet Arazi, Prof. Dr. Gürsel Saka***	
08.30-09.45	Panelistler *Prof. Dr. Mustafa Gökhan Bilgili, Prof. Dr. Önder Ersan, Prof. Dr. Cemil Kayalı, Doç. Dr. Taşkın Altay*	
09.45-10.00	Tartışma	
10.00-10.30	Kahve Arası	
10.30-12.00	**1. OTURUM: Cerrahi Uygulama** ***Oturum Başkanları: Prof. Dr. Nadir Yalçın, Doç. Dr. Mustafa Özer***	
10.30-11.45	Ters omuz protezi uygulaması	*Prof. Dr. Ulunay Kanatlı*
11.45-12.00	Tartışma	
12.00-14.00	Öğle Yemeği	
14.00-15.15	**2. OTURUM: Çocuk Dizinde Eklem İçi Yaralanmalar** ***Oturum Başkanları: Prof. Dr. Erhan Yılmaz, Prof. Dr. Okay Bulut***	
14.00-14.15	Çocuk ön çapraz bağ yaralanmalarına yaklaşım	*Prof. Dr. Cem Nuri Aktekin*
14.15-14.30	Çocuk arka çapraz bağ yaralanmalarına yaklaşım	*Prof. Dr. Merter Özenci*
14.30-14.45	Çocuk çoklu bağ yaralanmalarına yaklaşım	*Prof. Dr. Ramazan Akmeşe*
14.45-15.00	Tedavide ortaya çıkan kemiksel komplikasyonlara yaklaşım	*Prof. Dr. Emre Çullu*
15.00-15.15	Tartışma	
15.15-15.30	Kahve Arası	
15.30-16.30	**KONFERANS** ***Oturum Başkanı: Prof. Dr. Vedat Şahin***	
	100. Yılında Sakarya Meydan Savaşı	*Prof. Dr. Yusuf Halaçoğlu*
16.30-16.45	Kahve Arası	

14 Ekim 2021, PERŞEMBE

Prof. Dr. YÜCEL TÜMER SALONU

16.45-17.45 SÖZLÜ BİLDİRİ OTURUMU 2

Oturum Başkanları: Doç. Dr. Mehmet Sabri Balık, Doç. Dr. Hicabi Sezgin

S-009 Covid-19 Kısıtlamalarının Kliniğimiz Ortopedik Acil Cerrahiler Üzerine Etkisi
Melih Bağır

S-010 Covid-19 enfeksiyonunda kas-iskelet semptomlarının şiddet ve tedavi gereksinim oranı
Şahin Çepni

S-011 Covid-19 Pandemisinde Sokağa Çıkma Yasağı Uygulanan Günlerde Acil Servise Başvuran Ortopedik Travma Hastalarının Değerlendirilmesi
Alparslan Yurtbay

S-012 Elde Nadir Görülen Bir Kitle: Dijital Arter Anevrizması Olgusu
Kamil Yamak

S-013 Ortopedi ve Travmatoloji Hastalarında Preoperatif Covid Pcr Sonuçlarının Değerlendirilmesi
Bilge Kağan Yılmaz

S-014 Konjenital posteromedial tibial eğriliğin zamanla gelişimi ve eşlik eden diğer ortopedik problemlerin incelenmesi
Osman Nuri Özyalvaç

S-015 Youtube Hastalar İçin Güvenilir Bir Bilgi Kaynağı mı?: Ön Çapraz Bağ ve Menisküs Videolarının Değerlendirilmesi
Emre Anıl Özbek

S-016 COVID-19 Pandemisinin Diyabetin Komplikasyonlarına Bağlı Alt Ekstremite Amputasyonlarının Seviye ve İnsidansına Dolaylı Etkisi
Selçuk Korkmazer

S-017 COVID-19 ile İlişkili Lökositoklastik Vaskülit: Olgu Sunumu
Alparslan Yurtbay

S-018 Ortopedik cerrahların floroskopi kullanimi ve radyasyon güvenliğine yönelik tutum ve davranışlarının incelenmesi
Aliekber Yapar

17.45-18.00 Kahve Arası

14 Ekim 2021, PERŞEMBE

Prof. Dr. YÜCEL TÜMER SALONU

18.00-19.00 **SÖZLÜ BİLDİRİ OTURUMU 4**

Oturum Başkanları: Doç. Dr. Nizamettin Koçkara, Dr. Öğretim Üyesi Ömer Bozduman

S-027 Fibula Yerleşimli Tümörlerde Cerrahinin Fonksiyonel ve Klinik Sonuçları
Coşkun Ulucaköy

S-028 Kemiğin Nadir Bir Tümörü: Anjiosarkom
Aras Pervane

S-029 Parosteal osterosarkom ile karişan anevrizmal kemik kisti. Nadir bir vaka; olgu sunumu.
Fatma Yalçındağ

S-030 Metakarpal Bölgede Anevrizmal Kemik Kisti Klinikopatolojik Özellikleri ve Tedavisi
Onur Karaca

S-031 Kist Hidatik İçin Nadir Bir Tutulum Yeri: Kemiğin Kist Hidatiği
Coşkun Ulucaköy

S-032 Femur başı osteonekrozu olan hastalarda kalça çıkığı uygulamadan yapılan {trapdoor operasyonu}: yeni bir modifikasyon
Budak Akman

S-033 Karşılaştırmalı Alt Ve Üst Ekstremite Derin Tendon Refleks Muayenesinin Torakal Kitle Tanısındaki Önemi
Bilal Aykaç

14 Ekim 2021, PERŞEMBE

Dr. KAAN EROL SALONU

07.00-08.00 **SÖZLÜ BİLDİRİ OTURUMU 1**

Oturum Başkanları: Doç. Dr. Ali Çağrı Tekin, Uzm. Dr. Anıl Ağır

S-001 Tarım tipi yaralanma olgusunda hipokloröz asit uygulaması ile başarılı enfeksiyon kontrolü.
Kadir Abul

S-002 Distal tibia parçalı eklem içi kırıklarında kullanılan cerrahi yaklaşımın cerrahi alan enfeksiyonlarına etkisi.
Fatih İnci

S-003 Kalça Kırıkları Cerrahi Tedavisi Sonrasında Evde Sağlık Hizmetleri Mortaliteyi Azaltır
Nihat Demirhan Demirkıran

S-004 80 yaş üzeri uygulanan totla diz protezi sonuçlarının diğer yaş gruplarıyla karşılaştırılması
Ali Yavuz

S-005 Açık tibia kırığı sonrası gelişen osteomyelitlerde bilgisayar destekli fiksatör ile serbest damarlı fibula grefti uygulama sonuçlarımız
Berk Gedik

S-006 Osteosynthesis of trochanteric femur fractures with a new device.
Yergali, Kuanysh, Kanat, Alexander. Nabiyev, Ospanov, Tezekbaev, Stepanov

S-007 Median Sinir Yerleşimli İntranöral Hemanjiom
Mehmet Yücens

S-008 İntramedüller Çivi Uygulanmış Subtrokanterik Femur Kırığı Olan Hastalarda Çivi Kırılması ve Kaynamama Sorunlarının Tedavilerinin Orta Dönem Sonuçları
Berk Gedik

08.30-10.00 **3. OTURUM: Tümörlerde Biyolojik Rekonstrüksiyon**

Oturum Başkanları: Doç. Dr. Seyit Ali Gümüştaş, Prof. Dr. Bülent Erol

08.30-08.45	Biyolojik rekonstrüksiyon nedir?	*Doç. Dr. Özhan Pazarcı*
08.45-09.00	Allogreft ile rekonstrüksiyon	*Doç. Dr. Yavuz Arıkan*
09.00-09.15	Geri kazanılmış otogreft ile rekonstrüksiyon	*Prof. Dr. Dündar Sabah*
09.15-09.30	Damarlı fibula grefti ile rekonstrüksiyon	*Prof. Dr. Bülent Erol*
09.30-09.45	Kemik transportu	*Doç. Dr. Kerem Aydın*
09.45-10.00	Tartışma	

10.00-10.30 Kahve Arası

14 Ekim 2021, PERŞEMBE

Dr. KAAN EROL SALONU

10.30-12.00 **4. OTURUM: Dejeneratif Omurga Sorunlarının Cerrahi Tedavisi**
Oturum Başkanları: Prof. Dr. Esat Kiter, Doç. Dr. Ali Öner

10.30-10.45	Sınıflama ve cerrahi öncesi planlama	*Uzm. Dr. Kadir Abul*
10.45-11.00	Servikal dejeneratif omurga, radikülopati ve miyelopati cerrahi tedavisi	*Prof. Dr. Mehmet Aydoğan*
11.00-11.15	Lomber dejeneratif omurga, spinal stenoz cerrahi tedavisi	*Prof. Dr. Mehmet Tezer*
11.15-11.30	Hareket koruyucu cerrahi yaklaşımlar	*Prof. Dr. Erden Ertürer*
11.30-11.45	Minimal invaziv cerrahi algoritmaları, modern cerrahi teknikler (O-arm, navigasyon, robotik cerrahi)	*Prof. Dr. Ömer Akçalı*
11.45-12.00	Tartışma	

12.00-14.00 Öğle Yemeği

14.00-15.15 **5. OTURUM: Erişkin Skafoid Kırıklarına Yaklaşım**
Oturum Başkanları: Prof. Dr. Ahmet Karaoğuz, Dr. Öğr. Üyesi Ayşe Şencan

14.00-14.15	Skafoid kırık ve kaynamamalarına genel yaklaşım (Anatomi, biyomekanik, sınıflama ve klinik)	*Doç. Dr. Taşkın Altay*
14.15-14.30	Akut skafoid kırıklarında tedavi yönetimi	*Prof. Dr. Eftal Güdemez*
14.30-14.45	Kompleks skafoid yaralanmaları ve komplikasyonlarında tedavi	*Doç. Dr. İbrahim Karaman*
14.45.15.00	Skafoid nonunionlarına yaklaşım ve tedavi yöntemleri	*Prof. Dr. Aydın Yücetürk*
15.00-15.15	Tartışma	

15.30-16.30 **SALON 1 ORTAK OTURUM**

16.30-16.45 Kahve Arası

16.45-17.45 **SÖZLÜ BİLDİRİ OTURUMU 3**
Oturum Başkanları: Uzm. Dr. Fuat Malkoç, Dr. Öğretim Üyesi Ayşe Şencan

S-019 Grade 2-3 Diz Osteoartritinde Yeni Bir İntraartiküler Enjeksiyon Preparatı: Rechondro
Cem Zeki Esenyel

S-020 Üç Boyutlu Sağ Diz Sonlu Elemanlar Yapısal Modelinde Farklı Tibial Eğim Açısı İle Uygulanan Diz Protezlerinin Çeşitli Fleksiyon Derecelerinde Eklem Üzerinde Oluşturduğu Yükün İncelenmesi
Murat Korkmaz

14 Ekim 2021, PERŞEMBE

Dr. KAAN EROL SALONU

S-021 65 Yaş Üstü Hastalarda İnstabil İntertrokanterik Femur Kırıklarının Çimentolu veya Çimentosuz Kalkar Destekli Bipolar Hemiartroplasti ile Tedavisinin Mortaliteye Olan Etkileri
Anıl Agar

S-022 Total Diz Artroplastisi Olgularında Turnike Ve Traneksamik Asit Kullanımının Kanama Miktarı Üzerine Etkisinin Değerlendirilmesi
Yağmur Işın

S-023 Unikondiler Diz Protezi Revizyonu İle Unikondiler Diz Protezi Cerrahisinin Memnuniyet Ve Fonksiyonel Sonuçlarının Karşılaştırılması
Süleyman Albayrak

S-024 Proksimal femur ve asetebulum morfolojisinin steroide bağlı avaskuler nekroz hastalığında risk faktörü olarak değerlendirilmesi
Yakup Alpay

S-025 Total diz protezi sonrası travmatik anterior çıkıkla birlikte gelişen nörovasküler yaralanma: olgu sunumu
Özgür Mert Bakan

S-026 Pigmente Villonodüler Sinovit Zemininde Diz Protezi Sonuçları: On dört Hasta İle Vaka Serisi ve Literatürün Gözden Geçirilmesi
Süleyman Albayrak

17.45-18.00 Kahve Arası

18.00-19.00 SÖZLÜ BİLDİRİ OTURUMU 5
Oturum Başkanları: Doç. Dr. Ahmet Özmeriç, Dr. Öğretim Üyesi Necip Güven

S-035 Ön çapraz bağ rekonstrüksiyonu sonrası agresif rehabilitasyon uygulanan hastalarda klinik sonuçlarımız
İhsan Özdamar

S-036 Arthroscopic medial patellofemoral ligament reconstruction with a double suspension technique
Özgür Başal

S-037 Diz Kondral Lezyonlu Hastalarda Hücresiz Scaphold Uygulaması - Orta Dönem Sonuçlarımız
Şahin Çepni

S-038 İlk defa omuz çıkığına bağlı gelişen eklem içi patolojiler; tüm hastaları tedavi ediyor muyuz?
Serkan Davut

S-039 Diz Osteokondral Defektlerinin Tedavisinde Kullanılacak Olan İki Katmanlı Sentetik Skafoldun Erken ve Orta Dönem Sonuçlarının Değerlendirilmesi -Deneysel Çalışma-
Bilge Kağan Yılmaz

14 Ekim 2021, PERŞEMBE

Dr. KAAN EROL SALONU

S-040 Omuz artroskopisi sonrası mediastinal sıvı kaçağı ve respiratuar distres sendromu – Bir olgu sunumu
Hakan Zeybek

S-041 Karpometakarpal eklem çıkığı ile birlikte trapezium kırığının ekternal fiksatör ile tedavisi- Olgu sunumu
Anıl Gülcü

S-042 Baker kisti tedavisinde, kistin açık cerrahiyle çıkarılması ve eklem içi patolojinin artroskopik tedavisinin sonuçlara etkisi
Murat Saylık

S-043 Ramp Lezyonu Olan Hastalarda Tibia Morfolojisinin Etkisi Var mı?
Nazım Karahan

15 Ekim 2021, CUMA

Prof. Dr. YÜCEL TÜMER SALONU

07.00-08.00 **SÖZLÜ BİLDİRİ OTURUMU 6**

Oturum Başkanları: Dr. Öğr. Üyesi Ömer Faruk Kılıçaslan, Dr. Öğretim Üyesi Özay Subaşı

S-044 Menisküs Sütürleri Kıkırdağa Hasar Verir mi? Sığır kadavra modelinde kıkırdak incelemesi
Ahmet Issın

S-045 De Quervain Tenosinovit'in Menstrual Düzen ile İlişkisi
Oğuzhan Gökalp

S-046 Karpal Tünel Sendromlu Hastalarda Median Sinir Çapı ve Elektrofizyolojik Bulguların Karşılaştırılması
İzzet Özay Subaşı

S-047 Karpal tünel sendomu olgunda açık gevşetmenin uyku kalitesine etkisi
Sinan Oğuzkaya

S-048 Hipoplazik başparmağı olan olguda kienböck hastalığı için skafokapitat füzyon cerrahisinin erken dönem sonuçları: Nadir bir olgu
Seyyid Şerif Ünsal

S-049 Dirsek Kontraktür Hastalarında Medial Yaklaşım ile Cerrahi Sonuçlarımız
Caner Mesut Mataracı

S-050 COVİD-19 Hastasında Gelişen Üst Ekstremite Kompartman Sendromu: Olgu Sunumu
Hüseyin Fatih Sevinç

S-051 Pediatrik yüzen diz ve yüzen dirsek: iki nadir olgu sunumu
Furkan Yapıcı

S-052 Nadir Bir Olgu Sunumu: Sakrumda Brown Tümör
Şahin Çepni

S-053 İş kazasına bağlı 5.metakarp açık defektif kırığına yaklaşım: Eksternal fiksatör+rekonstruksiyon
Burak Kulakoğlu

08.30-10.00 **TARTIŞMALI OTURUM 2: Kalça ve Diz Artroplastisinde Defekt Yönetimi**

Oturum Başkanları: Prof. Dr. Ilgar Qasimov, Prof. Dr. Fahri Erdoğan

08.30-09.45 Panelistler: *Prof. Dr. Fahri Erdoğan, Prof. Dr. Mehmet Halıcı, Prof. Dr. Vasfi Karatosun, Prof. Dr. Özal Özcan*

09.45-10.00 Tartışma

10.00-10.30 Kahve Arası

15 Ekim 2021, CUMA

Prof. Dr. YÜCEL TÜMER SALONU

10.30-12.00 **6. OTURUM: Cerrahi Uygulama**
Oturum Başkanları: Prof. Dr. Ahmet Güney, Prof. Dr. Sarper Gürsu

10.30-11.45	All inside ACL cerrahisi	*Prof. Dr. Tahsin Beyzadeoğlu*
11.45-12.00	Tartışma	

12.00-14.00 Öğle Yemeği

14.00-15.15 **7. OTURUM: Ortopedide Yapay Zeka**
Oturum Başkanları: Doç. Dr. Ahmet Issın, Doç. Dr. Ali Öner

14.00.14.15	Yapay zeka nedir?	*Doç. Dr. Orhan Er*
14.15-14.30	Yapay zeka algoritması	*Prof. Dr. Murat Korkmaz*
14.30-14.45	Sonlu elemanlar	*Dr. Öğretim Üyesi Kerim Üner*
14.45-15.00	Yapay zeka ve ortopedi	*Dr. Öğretim Üyesi Serhat Durusoy*
15.00-15.15	Tartışma	

15.15-15.30 Kahve Arası

15.30-16.30 **8. OTURUM: Cerrahi Uygulama**
Oturum Başkanları: Prof. Dr. Bülent Atilla, Doç. Dr. Yalkın Çamurcu

15.30-16.15	Robotik kalça cerrahisi	*Dr. Asım Kayaalp*

16.30-16.45 Kahve Arası

16.45-17.45 **SÖZLÜ BİLDİRİ OTURUMU 8**
Oturum Başkanları: Doç. Dr. Ahmet Emrah Açan, Uzm. Dr. Mehmet Özbey Büyükkuşçu

S-062 Gelişimsel kalça displazisi hastalarının toplumumuzda risk faktörlerinin retrospektif olarak değerlendirilmesi
Volkan Gür

S-063 Vasküler Yaralanmanın Eşlik Ettiği İzole Kapalı Pediatrik Dirsek Çıkığı:Nadir Bir Yaralanma Olgu Sunumu
Eren Alpaydın

S-064 Çocuk Hastada Spontan Her İki Femur Boyun Stres Kırığı
Hasan Orkun Varmış

15 Ekim 2021, CUMA

Prof. Dr. YÜCEL TÜMER SALONU

S-065 Pediatrik Olguda Median Sinirin İntranöral Lipomunun Neden Olduğu Karpal Tünel Sendromu
Olcayto Ocak

S-066 Cozen Deformitesi nedeniyle geçici hemi-epifizyodez uygulanan olguların sonuçları
Duran Topak

S-067 Pemberton Osteotomisi ile Birlikte Femoral Kısaltma ve Derotasyon Osteotomisi Uygulanan ve Uygulanmayan Hastaların Avasküler Nekroz Açısından Değerlendirilmesi
Tülin Türközü

S-068 Pediatrik Ortopedide Direkt Grafinin Önemi
Selçuk Korkmazer

S-069 İskelet matüritesi tamamlanmamış adölesan hastalarda tekrarlayan patella çıkığı tedavisinde medial plikasyon ve lateral gevşetme sonuçları
Çağrı Örs

S-070 Çocukluk Çağı Suprakondiler Humerus Kırığı Cerrahisini Takiben Dirsek İmmobilizasyonunda Uzun Kol Alçı mı, Uzun Kol Atel mi?
Özgür Baysal

S-071 Pediatrik Suprakondiler Humerus Kırığı Nedeniyle Opere Edilen Hastalarda Radyolojik Kaynama Skoru İle Klinik Sonuçların Korelasyonu-Prospektif Çalışma
Uğur Yüzügüldü

S-072 Çocuk Hastada Klavikula Sternal Uçda Anevrizmal Kemik Kisti
Halil İbrahim Kafadar

21.00 **SOSYAL PROGRAM**
KEMAL
(Pınar Ayhan'dan Müzikal Atatürk Belgeseli)

15 Ekim 2021, CUMA

Dr. KAAN EROL SALONU

07.00-08.00 **SÖZLÜ BİLDİRİ OTURUMU 7**

Oturum Başkanları: Uzm. Dr. Mehmet Burak Gökgöz, Dr. Öğretim Üyesi Oğuzhan Tanoğlu

S-054 Kronik plantar fasiit tedavisinde kortikosteroid enjeksiyonu ve radyof rekans ablasyon etkinliğinin karşılaştırılması
Selami Karadeniz

S-055 Talus Osteokondral Lezyonlarının Değerlendirilmesinde BT ve MR'ın Yeri ve Karşılaştırılması
Enes Başer

S-056 Ard Ayak Endoskopisi
Adem Şahin

S-057 Pandemi sürecinin ortopedik travma üzerindeki etkisi
Nizamettin Koçkara

S-058 Ayrışmamış ya da Minimal Ayrışmış 2/3 Distal İzole Ulna Cisim Kırıklarının Tedavisi: Uzun Kol alçı mı, cerrahi mi?
Sertaç Saruhan

S-059 Yumuşak Doku Ödemi Eşlik Eden Talus Boyun Kırıklarında Eksternal Fiksatör İle Redüksiyon Sonrası Kapalı Pinleme
Emre Tekşan

S-060 Olgu Sunumu: Ateşli Silah Yaralanmasına Bağlı Dirsek Bölgesinde Açık Kırığı Olan Hastaya Yaklaşım
Alparslan Yurtbay

S-061 Halluks rigidus tedavisinde ilk tercih olarak keilektomi
Levent İnanç

S-113 Distal Femur Kırıklarında Talon Kilitli Retrograd Çivileme Yeterli Stabilite Sağlar mı?
Gökhun Arıcan

08.30-10.00 **9. OTURUM: Halluks Valgus**

Oturum Başkanları: Prof. Dr. Cemil Ertürk, Prof. Dr. Murat Demirel

08.30-08.45	Halluks valguslu hastada deformite komponentlerinin değerlendirilmesi ve tedavi planı	*Prof. Dr. Tahir Öğüt*
08.45-09.00	Chevron - modifiye chevron	*Prof. Dr. Semih Ayanoğlu*
09.00-09.15	Diafiz osteotomileri	*Op. Dr. Selçuk Yontar*
09.15-09.30	Lapidus artrodezi	*Prof. Dr. Ali Öznur*
09.30-10.00	Tartışma	

10.00-10.30 Kahve Arası

15 Ekim 2021, CUMA

Dr. KAAN EROL SALONU

10.30-12.00 **10. OTURUM: Serebral Palsi**
Oturum Başkanları: Prof. Dr. Mithat Öner, Prof. Dr. Hüseyin Arslan

10.30-10.45	Serebral palside spastisite kontrolü	*Dr. Öğretim Üyesi Şükrü Demir*
10.45-11.00	Serebral palside yumuşak doku gevşetme uygulamaları	*Doç. Dr. Ümit Tuhanioğlu*
11.00-11.15	Serebral palside diz sorunlarına yaklaşım	*Doç. Dr. Avni İlhan Bayhan*
11.15-11.30	Serebral palside kalça sorunlarına yaklaşım	*Doç. Dr. Fuat Bilgili*
11.30-11.45	Serebral palside ayak sorunlarına yaklaşım	*Prof. Dr. Ahmet Doğan*
11.45-12.00	Tartışma	

12.00-14.00 Öğle Yemeği

14.00-15.15 **TARTIŞMALI OTURUM 3: Eklem Lezyonlarında Rejeneratif Yöntemler**
Oturum Başkanları: Prof. Dr. Tahsin Beyzadeoğlu, Doç. Dr. Alper Çıraklı

14.00-15.15 Panelistler: *Prof. Dr. Ahmet Güney, Prof. Dr. Feza Korkusuz, Prof. Dr. Mahir Mahiroğulları, Prof. Dr. Reha Tandoğan, Prof. Dr. Egemen Turhan*

15.15-15.30 Kahve Arası

15.30-16.30 **7. OTURUM PANEL: Dirsek Yaralanmaları ve İnstabilite**
Oturum Başkanları: Prof. Dr. Sinan Adıyaman, Prof. Dr. Yüksel Özkan

15:30-15:45	Radius başı kırıkları: Rezeksiyon ve protez seçenekleri	*Doç. Dr. Tahir Sadık Söğün*
15:45-16:00	Dirsekte mutsuz üçlü: Cerrahi tedavide püf noktaları	*Doç. Dr. Mehmet Armangil*
16:00-16:15	Dirsekte kronik instabiliteler: Mediai ve lateral tedavi seçenekleri	*Prof. Dr. Hakan Gündeş*
16:15-16:30	Tartışma	

16.30-16.45 Kahve Arası

16.45-17.45 **SÖZLÜ BİLDİRİ OTURUMU 9**
Oturum Başkanları: Doç. Dr. Ökkeş Bilal, Dr. Öğr. Üyesi Furkan Yapıcı

S-073 Akromioklavikuler Eklem Seperasyonuna Eşlik Eden Akromion Fraktürü; Olgu Sunumu
Şükrü Demir

S-074 Akut Deplase Akromioklavikular Eklem Dislokasyonlarında Hook Plak İle Tespit Sonuçlarımız
Murat Özşahin

15 Ekim 2021, CUMA

Dr. KAAN EROL SALONU

S-075 Patella pençe plağında üç olguda üç istenmeyen sonuç
Murat Saylık

S-076 Patella Kırıkları ile Vücut Kitle İndeksinin Karşılaştırılması
Enes Başer

S-077 Akut aşil tendon rüptürü olan hastalarda retrospektif bir çalışma; kontralateral tendon rüptürü için risk faktörlerinin belirlenmesi
Mustafa Akif Aşansu

S-078 Ayrışmış Tillaux kırıklarında açık redüksiyon ve Kirschner Teli ile tespitin tedavi sonuçları
Adem Şahin

S-079 Distal Humerus Kırıkları Radial Sinir Riske Atılmadan Tedavi Edilebilir mi?
Mesut Uluöz

S-080 Eş Zamanlı Bilateral Omuz Çıkığı; 4 Adet Olgu Sunumu
Muhammed Enes Karataş

S-081 Deplase Eklem İçi Kalkaneus Kırıklarında (Sander's Tip IV) Üç Düzlemli Hibrid Fiksatör Yöntemi
Özgür Başal

S-082 Pandemi döneminde proksimal femur kırığı nedeniyle opere edilen ileri yaşlı hastaların cov-19 pozitifliğine göre mortalite oranları ve enflamatuar parametrelerinin değerlendirilmesi
Malik Çelik

S-034 COVID-19 Pandemisi sürecinde ortopedi ve travmatoloji alanında düzenlenen sanal eğitim toplantılarının değerlendirilmesi
Tuğrul Yıldırım

17.45-18.00 Kahve Arası

18.00-19.00 SÖZLÜ BİLDİRİ OTURUMU 10
Oturum Başkanları: Doç. Dr. Sercan Çapkın, Dr. Öğretim Üyesi Tülin Türközü

S-083 Ön Çapraz Bağ Yaralanmasında Yeni ve Güncel Bir Etiyolojik Neden: E-Skoter
Can Burak Özkan

S-084 Ön Çapraz Bağ Rekonstrüksiyonunda Lateral Femoral Duvar Perforasyonu Komplikasyonu İçin Uygun Maliyetli Bir Alternatif: Olgu Sunumu
Selçuk Yılmaz

S-085 Kombine Anterior ve Posterior Labral Lezyonları Olan Omuz İnstabilitesi Hastalarında Artroskopik Tedavi Sonuçları
Ahmet Yiğit Kaptan

15 Ekim 2021, CUMA

Dr. KAAN EROL SALONU

S-086 Sağlıklı Kişilerin Fonksiyonel Zıplama Testleri Esnasındaki Biyomekanik Parametlerinin Mocap (Motion Capture) Sistemi ile Değerlendirilmesi
Feza Korkusuz

S-087 SLAP (Superior Labrum Anterior Posterior) ve rotator cuff sendromu patolojileri nedeniyle opere ettiğimiz hastaların klinik sonuçlarının değerlendirilmesi
Orhan Kunu

S-088 Hipermobil hastalarda kombine ön çapraz bağ rekonstruksiyonu ve anterolateral ligament internal breys uygulaması klinik sonuçları etkiler mi?
Tunay Erden

S-089 Revizyon diz protezi sonrası kronik patellar tendon yırtığı olan hastada semitendinozus ve gracilis ile augmente edilmiş anatomik çift sıra tamir yöntemi (olgu sunumu)
Coşkun Ulucaköy

S-090 Kapitellum Osteokondrozisinde Kalıtım: Aynı Aileden Üç Kuşakta Osteokondrozis
Osman Orman

S-091 Robot yardımlı total diz artroplastisi ile konvansiyonel diz artroplastisinin erken dönem sonuçlarının karşılaştırılması
Abdülsamet Emet

S-092 Ergenlik dönemi ön çapraz bağ rekonstrüksiyonunda 21 yıllık deneyim sonuçları
Tunay Erden

16 Ekim 2021, CUMARTESİ

Prof. Dr. YÜCEL TÜMER SALONU

07.00-08.00 **SÖZLÜ BİLDİRİ OTURUMU 11**

Oturum Başkanları: Prof. Dr. Deniz Gülabi, Doç. Dr. Sinan Zehir

S-093 Vertebra Cerrahileri Sonrası Oluşan Cerrahi Alan Problemlerinin Sıklığının ve Sağaltımında Kullanılan Vac Tedavisinin Etkinliğinin İncelenmesi. Retrospektif Klinik Çalışma
Muhammed Enes Karataş

S-094 Kadavrada Torasik Omurga Lateral Duvar Yaralanmasının Pedikül Vida Pull Out Gücüne Etkisinin Farklı Yiv dizaynları ile Test Edilmesi
Özcan Kaya

S-095 Kalça ağrısı olan hastada önce koksartroz mu lomber spinal stenoz mu ameliyat edilmeli?
Ömer Bozduman

S-096 Gonartroz Spinal Stenoz Önce Hangisi Ameliyat Edilmeli ?
Ömer Bozduman

S-097 Halluks Valgus Tedavisinde Scarf Osteotomisi Tespitinde Tek Vida Çift Vida Karşılaştırması
Ahmet Emre Paksoy

S-098 Karpal tünel sendromu tedavisinde; lokal anestezi ile karpal tünelin gevşetilmesi ve perop kortikosteroid uygulamasının klinik sonuca etkisi
Bülent Kılıç

S-099 Idiopatik Skolyoz Hastalarında İmplant Çıkarımı Sonrası Deformite Progresyonu ve Yaşam Kalitesi
Abdul Fettah Büyük

S-100 Talus Osteokondral Defektlerinin Osteokondral Kıkırdak İmplantları ile Rekonstrüksiyonu
Sarper Gürsu

S-101 Ratlarda Tetrakalsiyum Fosfatın Kırık İyileşmesi Üzerindeki Etkileri
Burak Kaymaz

S-102 Anteversiyon Artışı Posterior Kalça Dislokasyonu Riskini Artırır mı?
Mahmut Tuzlu

08.30-10.00 **12. OTURUM: İmplant Sektöründe Yaşanan Sorunlar ve Fırsatlar**

Oturum Başkanları: Prof. Dr. Hakan Gürbüz, Prof. Dr. M. Akif Altay

08.30-08.45 Ortopedist gözüyle implant alımında yaşanan sıkıntılar — *Doç. Dr. Mehmet Mesut Sönmez*

08.45-09.00 Ortopedist gözüyle implant alımında yaşanan sıkıntılar — *Doç. Dr. Hakan Başar*

09.00-09.50 Üretici firma gözüyle implant alanında yaşanan sıkıntılar
Konuşmacılar: *Hayri Dursunoğlu, Dr. Hacı Kutlu, Mustafa Mavi*

09.50-10.00 Tartışma

10.00-10.30 Kahve Arası

16 Ekim 2021, CUMARTESİ

Prof. Dr. YÜCEL TÜMER SALONU

10.30-12.00 **TARTIŞMALI OTURUM 4: Pelvis Yaralanmaları**
Oturum Başkanları: Prof. Dr. Mehmet Arazi, Doç. Dr. Burkay Kaçıra

10.30-11.45 Panelistler: *Prof. Dr. Mustafa Çeliktaş, Prof. Dr. Gökhan Maralcan, Doç. Dr. Cem Yalınkılınç, Dr. Cem Dinçay Büyükkurt*
11.45-12.00 Tartışma

12.00-14.00 Öğle Yemeği

14.00-15.15 **13. OTURUM: Ortopedide İnnovasyon**
Oturum Başkanları: Prof. Dr. Nevres Aydoğan, Doç. Dr. Nuri Konya

14.00-14.15	Bilim insani ve inovatif düşünme zarureti	*Prof. Dr. Fuat Akpınar*
14.15-14.30	Ortopedi ve travmatolojide kullanılan materyallerde yenilik (Hammadde, Tasarım, Üretim Teknolojisi)	*Doç. Dr. M. Nuri Konya*
14.30-14.45	Ortopedi ve travmatolojide yeni ve farklı tasarımlar için örnek proje aşamaları	*Prof. Dr. Fuat Akpınar*
14.45-15.15	Tartışma	

15.15-15.30 Kahve Arası

15.30-16.30 **KONFERANS**
Oturum Başkanı: Prof. Dr. Okay Bulut

Ortopedi ve travmatolojide proje yazımı — *Prof. Dr. Feza Korkusuz*

16.30-16.45 Kahve Arası

16.45-17.45 **SÖZLÜ BİLDİRİ OTURUMU 14**
Oturum Başkanları: Doç. Dr. Mehmet Ata Gökalp, Dr. Öğretim Üyesi Fatih Doğar

S-121 Rezidüel Clubfoot Deformitelerinde Double Osteotomi Sonuçlarımız
Volkan Tolga Tekbaş

S-122 Diz Çevresi Kronik Osteomiyelitine Sekonder Diz Ekleminin Septik Artriti: 4 Olgunun Sunumu
H. Bilgehan Çevik

S-123 Akut Aşil Tendon Rüptürü Tamirinde Over Forsepsi ile Perkütan Tamir Güvenli ve Etkili Bir Yöntemdir
Nihat Demirhan Demirkıran

16 Ekim 2021, CUMARTESİ

Prof. Dr. YÜCEL TÜMER SALONU

S-124 Geriatrik Popülasyonda Femur Üst Uç Yetmezlik Kırıklarının Önlenmesinde Beslenmenin Önemi
Rıfat Şahin

S-125 İhmal Edilmiş ve Rekürren Çarpık Ayak Olgularında İkili Artrodez ve Taylor Spatial Frame ile Tedavi Sonuçları
İbrahim Karaman

S-126 Primer total eklem artroplasti sonrası hastane kalma süresi azalıyor: 2010'dan 2020'ye on yıllık bir analiz
Ahmet Güney

S-127 Patella cubiti: Türkiyeden ilk olgu
Selçuk Korkmazer

S-128 Osteoid Osteoma; El 3. Parmak Distal Falanksta Görülen Atipik Yerleşimli Tümör, Vaka Sunumu
Alparslan Yurtbay

S-129 İleri Yaş Grubunda Evre 3 Halluks Rigidus Hastalarında Cheilectomi ile Tatmin Edici Sonuçlar Elde Edilebilir
Abdul Fettah Büyük

S-130 Uyku bozukluklarının çizgili kas üzerindeki etkilerinin araştırılması
Cem Zeki Esenyel

17.45-18.00 Kahve Arası

18.00-19.00 SÖZLÜ BİLDİRİ OTURUMU 16
Oturum Başkanları: Doç. Dr. Selahattin Özyürek, Dr. Öğretim Üyesi Duran Topak

S-140 Ön çapraz bağ rekonstrüksiyonunda hamstring greftinin gentamisinli solüsyonda bekletilmesi greft stabilitesini ve klinik sonuçları olumsuz etkiler mi?
Emre Bilgin

S-141 Total Diz Artroplastisi Sonrası Rezidüel Medial Osteofitlerin Ağrı ve Fonksiyon Üzerine Etkisi
Onur Yılmaz

S-142 Lisfrank Yaralanmalarında Kapalı Redüksiyon ve Fiksasyon ile Primer Parsiyel Artrodez Tekniklerinin Karşılaştırılması
Farid Samadov

S-143 Biyolojik Plak Uygulamalarımız ve Sonuçlarımız
Dursun Karakaş

16 Ekim 2021, CUMARTESİ

Prof. Dr. YÜCEL TÜMER SALONU

S-144 Yapay Zeka Yöntemlerinden Derin Öğrenme ile İntertrokanterik Femur Kırıklarının Tanısı
Cemil Yıldız

S-145 Volar oblik parmak ucu amputasyonlarında V-Y "cup" flep tekniği ile yapılan rekonstrüksiyonun sonuçları
Cem Yalınkılınç

S-146 İntertrokanterik kırık tedavisi sonrası cerraha bağlı değişkenlerin değerlendirilmelerinin güvenilirliklerinin analizi
Ali Turgut

S-147 Posterior malleol kırıklarında kullanılan bilgisayar temelli sınıflandırma sistemlerinin güvenilirliklerinin analizi
Ali Turgut

S-148 Haglund Sendromunda Kalkaneal Morfoloji ve Radyolojik Parametrelerin Değerlendirilmesi ve Topuk Ağrısına Etkileri
Burak Kaymaz

S-149 Primer Total Diz Artroplastisinde Turnike Kullanımı İle Hoffa Dokusunda İskemi/Reperfüzyon Hasarı İlişkisinin Araştırılması
Recep Altın

S-160 Minimal invaziv unikompartmantal diz artroplasti (MİUCA)'de Oxford gurubu radyolojik değerlendirme kriterlerine göre protezin uygulama hataları
Murat Saylık

16 Ekim 2021, CUMARTESİ

Dr. KAAN EROL SALONU

07.00-08.00 **SÖZLÜ BİLDİRİ OTURUMU 12**

Oturum Başkanları: Doç. Dr. Ferhat Say, Uzm. Dr. İbrahim Sungur

S-103 Cumhuriyetin İlk Ortopedi Tebliği (Ordu Cerrâhisinde Hackenbruch Tefrîk Usûlüyle Kırık Tedâvisi)
H. Bilgehan Çevik

S-104 El bölgesinin nadir bir tümörü kondroid siringoma: vaka sunumu
Erhan Okay

S-105 Femur Cisim Kırığının Tedavisinde Hangisi Daha Üstün ? Talonlu Sistem İntramedüller Çivileme İle Konvensiyonel Kilitli İntramedüller Çivilemenin Karşılaştırılması
Bahri Bozgeyik

S-106 Nadir Bir Olgu: Kemiğin Primer Malign Mezenkimal Tümörü
Mehmet Kurt

S-107 Artroskopik Ön Çapraz Bağ Rekonstrüksiyonu ve Medial Menisküs Tamiri Sonrası Klebsiella Septik Artriti ve Artrofibrozis. Nadir Görülen Patojen.
Gökhan Pehlivanoğlu

S-108 Tamamı İçeride Dış Menisküs Tamiri Komplikasyonu : Ortak Peroneal Sinirden Dikiş İmplantı Çıkarılması
Gökhan Pehlivanoğlu

S-109 Kurtarılmamış Replantasyonda Kasık Flebi Uygulaması Erken Dönem Sonuçlarımız
Javad Mirzazada

08.30-10.00 **14. OTURUM: Ayak Bileği Osteoartriti**

Oturum Başkanları: Prof. Dr. Nurettin Heybeli, Doç. Dr. Emrah Kovalak

08.30-08.45	Konservatif tedaviler	*Uzm. Dr. Hakan Bahar*
08.45-09.00	Palyatif cerrahiler: Artroskopik debritman, Artrodiastazis	*Doç. Dr. Emre Baca*
09.00-09.15	Ayak bilek artrodezi	*Doç. Dr. Engin Eceviz*
09.15-09.30	Ayak bileği artroplastisi	*Prof. Dr. Nurettin Heybeli*
09.30-10.00	Tartışma	

10.00-10.30 Kahve Arası

16 Ekim 2021, CUMARTESİ

Dr. KAAN EROL SALONU

10.30-12.00 SÖZLÜ BİLDİRİ OTURUMU 13

Oturum Başkanları: Doç. Dr. Atilla Çıtlak, Dr. Öğretim Üyesi Volkan Gür

S-110 İleri yaş kalça kırıkları tedavisi sonrası hayat kalitesi ve mortalite
Hasan May

S-111 Yaygın Eklem Hipermobilitesi Ve Halluks Valgusu Bulunan Hastaya Halluks Valgus Hastalığına Uygulanan Metatarsal Diafiz Osteotomisinin Tek Basamaklı Revizyon Cerrahisi; 5 Yıllık Sonuç, Bir Olgu Sunumu
Hakan Bahar

S-112 Proksimal Humerus Kırıklarında Deltopektoral Yaklaşım ile Uygulanan Plaklıosteosentez Sonuçlarımız
Tarık Altunkılıç

S-114 Traksiyon Masasında Kapalı Redükte Edilemeyen İntertrokanteri Femur Kırıklarının Tedavisi; Çimentolu Kalkar Destekli Hemiartroplasti mi? Açık Redüksiyon ve Sefalomedüller Çivi İle Osteo sentez mi ?
Muhammed Nadir Yalçın

S-115 Radyolojik İndeksler Femur İntertrokanterik Kırıklar İçin Postoperatif Komplikasyonlar Açısından Prediktör Faktör mü ?
Bahri Bozgeyik

S-116 Thurston Holland Parça Büyüklüğü Distal Tibia Tip 2 Epifiz Yaralanamaları Sonrası Erken Fizis Kapanması Üzerinde Etkili midir?
Ali Turgut

S-117 İnstabil İntertrokanterik Kırıklı Olgularda Komorbidite İndekslerinin Analizi
Özcan Kaya

S-118 Eksternal Fiksatör Ve Titanyum Elastik Çivi Kombinasyonu Erişkin Humerus Diafiz Kırıkları Tedavisinde Yeni Bir Alternatif Teknik Olabilir Mi? Üç Farklı Yöntemin Karşılaştırılması.
Bahri Bozgeyik

S-119 Patients treatment with limbs and pelvic bones concomitant and multiple injuries
Saruarbek Alkhodjaev

S-120 Nadir Görülen Bir Olgu: Travmatik inferior Kalça Çıkığı - Olgu sunumu
Mehmet Ozbey Buyukkuscu

12.00-13.00 UYDU SEMPOZYUMU: Kas İskelet Sistemi Travmalarında Güncel Tedavi Yöntemleri: Açık Ara Öne Çıkan Yaklaşım Var mı?

Eklem İçi Kırıklarda Nasıl Başarılı Sonuçlar Alabiliriz? *Prof. Dr. Mehmet Arazi*

Eklem İçi Kırıklarda Yumuşak Dokuda Neler Oluyor? *Prof. Dr. Ramazan Akmeşe*

12.00-14.00 Öğle Yemeği

16 Ekim 2021, CUMARTESİ

Dr. KAAN EROL SALONU

14.00-15.15 **KONFERANS**

Oturum Başkanı: Prof. Dr. Cemil Yıldırım Türk

Yayın etiği ve predatör dergiler — *Prof. Dr. İzge Günal, Prof. Dr. Muhittin Şener*

15.15-15.30 Kahve Arası

15.30-16.30 **SALON 1 ORTAK OTURUM**

16.30-16.45 Kahve Arası

16.45-17.45 **SÖZLÜ BİLDİRİ OTURUMU 15**

Oturum Başkanları: Opr. Dr. Yusuf Aşık, Dr. Öğretim Üyesi Anıl Gülcü

S-132 Geriatrik kalça kırıklarında diyabet, koroner arter hastalığı ve kronik böbrek yetmezliğinin kortikal kalınlık indeksine etkisi
Burak Kulakoğlu

S-133 Asetabulum Kırığı Nedeniyle Ameliyat Edilen Hastalarımızın Sonuçlarının Retrospektif Olarak İncelenmesi
Mete Gedikbaş

S-134 İnkarsere Medial Epikondil Kırıklarının Tedavisi ve Klinik/Radyolojik Sonuçları
Adem Şahin

S-135 Travmatik Omuz Çıkığına Eşlik Eden Avülse Korokoid Proses Kırığı: Vaka Sunumu
Raşit Özcafer

S-136 Olekranon Kırığı Tespitinde Gergi Bandı ve Plak-Vida Fiksasyon Yöntemlerinin Orta Dönem Sonuçlarının Karşılaştırılması
Emrah Kovalak

S-137 Pertrokanterik Femur Kırık Tedavisinde İntertan Kalça Çivisi, Dinamik Kalça Çivisi Ve Kilitli Kalça Plağının Karşılaştırılması
Çağrı Örs

S-138 Basit tip olekranon kırıklarında tam yivli kanüle vida ile intramedüller fiksasyon
Murat Danışman

S-139 Humerus Diafiz Kırıklarının Cerrahi Tedavisinde Pandemi Döneminde İçten Kilitlemeli Güvenilir İntramedüller Çivi Kullanımı
Kemal Kayaokay

17.45-18.00 Kahve Arası

16 Ekim 2021, CUMARTESİ

Dr. KAAN EROL SALONU

18.00-19.00 **SÖZLÜ BİLDİRİ OTURUMU 17**

Oturum Başkanları: Doç. Dr. Özgür Şahin, Uzm. Dr. Alim Can Baymurat

S-150 Danis-Weber tip B lateral malleol kırıklarında tomografinin tedavi kararlarına etkisi
Anıl Agar

S-151 Basiservikal femoral kırıkların talon distalfiks kompresyon çivisi ile tedavisi
Abdulrahim Dündar

S-152 Asetabulum kırıkları cerrahisi sonrası hastaların Harris kalça skoru ile değerlendirilmesi
Fatih Doğar

S-153 Cerrahi Tedavi Edilen Asetabulum Kırıkları Sonrası Heterotropik Ossifikasyon Gelişimine Etki Eden Faktörler
Mustafa Kavak

S-154 Yaşlı instabil intertrokanterik femur kırıklarında kullanılan sefalomedüller çivi çapının fonksiyonel sonuçlara ve komplikasyonlara etkisi
İbrahim Alper Yavuz

S-155 İnstabil radius distal uç kırıklarında perkütan telleme ve dinamik el bileği eksternal fiksatörü ile tedavi Edilen hastalardaki sonuçlarımız
Göker Yurdakul

S-156 Artroskopi Yardımlı İzole Tuberkulum Minus Avulsiyon Kırığı Tamiri
İbrahim Karaman

S-157 Extra-focal osteosynthesis according to Ilizarov in the treatment of gunshot fractures of the long bones of the extremities.
Alevdin Ataev

S-158 Femur Boyun Kırığı Olan Çocuk Hastalarda ki Cerrahi Tedavi Sonuçlarımız
Muhammet Bozoğlan

S-159 Deprem Sırasında Fiziksel Travmaya Maruz Kalan Kişilerle Maruz Kalmayanlar Arasında Anksiyete Ölçüm Testlerinin ve Psikiyatrik Özgeçmiş Varlığının Karşılaştırılması
Yiğit Önaloğlu

S-131 Sıçanlarda travmatik serebellum hasarının kırık iyileşmesi üzerine etkileri
Mikail Telek

Bildiri Özetleri

S-001

TARIM TİPİ YARALANMA OLGUSUNDA HİPOKLORÖZ ASİT UYGULAMASI İLE BAŞARILI ENFEKSİYON KONTROLÜ

Kadir Abul[1], Alper Köksal[2]

[1]İstanbul Başakşehir Çam ve Sakura Şehir Hastanesi
[2]Metin Sabancı Baltalimanı Kemik Hastalıkları Eğitim ve Araştırma Hastanesi

Giriş-Amaç: 19 yaşında sağ alt ekstremitesi beton mikserine sıkışma ifadesi ile acil servise başvuran Gustillo Anderson sını|amasına g re tip III a çk kırık, CDC evre 4 kontamine yaralanması olan olgunun intraoperatif devamlı hipokloröz asit (HOCl) irrigasyonu ile başarılı yara yönetimi sonucu sunulması ama planmıştır.

İleri kontamine yara

Acil servise ilk başvuru anında çekilen Sağ alt ekstremitede kirli yaralanma görulmektedir

Gereç-Yöntem: Hipokloröz asit, su tuz ve asitlik arttırıcı bir çözeltinin elektrolizi neticesinde elde edilen zayıf asit karakterde, insan vucudu immun savunma sistemi hücrelerinin de urettiği antiseptik ve dezenfektan bir çözeltidir. HOCl, 3 ila 6 pH seviyeleri arasında maksimum antimikrobiyal özelliklere sahip olmaktadır ve bakteri, mantar, viru?slere karşı %99 uzerinde etkisiz hale getirici etkisi bulunmakta ve biofilm oluşumunu elimine etmektedir. (1, 2) Acil servise sağ alt ekstremitesi ezilme yaralanması (beton mikserine kaptırma) neticesinde, orta ayak kemikleri ekspoze; çoklu metatarsal kırık, lisfrank eklem kompleks yaralanması ve tibia diafizer kırık mevcut vakada tibia posteriorunda ek olarak cilt defekti mevcut idi. PosterVor tibial arter ve plantar duyusu korunan vakada ekstremite koruyucu cerrahi planlaması yapılarak acil şartlarda opere edilmek uzere yatış önerildi. Operasyona alınan hastaya vaka boyunca devamlı olarak, 9000 cc serum fizyolojik içerisine 1500 cc olarak karıştırılan HOCl sıvısı (pH 5,5 ve serbest klorin miktarı 200ppm) ile artroskopi pompası ile yıkama yapıldı. Açık yaralarda ileri kum, taş ve çamur mevcut idi. Hastanın yaygın debridman ve yıkaması yapıldı. Yara ve kırık kapalı hale getirilerek eksternal fiksasyon sağlandı. Postoperayif sefazolin Na IV 3x1 rutin antibiyoterapi verildi.

Bulgular: Postoperatif dönemde gunaşırı yara yeri pansumanı uygulanan hastada akıntı ve pu? oluşumu gözlenmedi. Enfeksiyon markerları progresif olarak duştu. Postop 2. gun CRP değeri 197, 4. gun 176, 7. gun 78, 11. gun 29, ve postop 18. gun CRP değeri 5 (N: 0-5) olarak taburcu edildi. İntraoperatif alınan kultur örneklerinde, ileri kontamine yara olmasına rağmen patojen mikroorganizma uretilemedi. Postop servis yatışında kan kulturlerinde ureme olmadı. Postoperatif 3 aylık dönemde ek yara enfeksiyon problemi ve kan enfeksiyon parametrelerinde artış gözlenmedi.

Vakanın erken postop klinik görünümü

Postop vaka sonunda alt ekstremiteye eksternal fiksatör uygulanmış halinin görünümü

Tartışma-Sonuç: HOCl çamaşır suyundan 80-120 kat daha etkili, fakat nontoksik, zayıf asit karakterde bir antiseptik solusyondur (3). Suyun tuz ile karışımının elektrolizinden elde edilir (4). Temas ettiği yuzeylerdeki bakteri, mantar ve virüsleri tama yakın oranda etkisiz hale getirir. Biofilm tabakası uzerine etkisi literaturde bildirilmiştir (5). Literaturde insanda canlı dokuda kullanımı bildirilmiştir (6). Acil servise başvuran açık doku yaralanmalı, enfeksiyon gelişme riski ve şüphesi olan vakalarda güvenle kullanılabilir.

Anahtar Kelimeler: Açık kırık, Hipokloröz asit, Kontamine yara

S-002

DİSTAL TİBİA PARÇALI EKLEM İÇİ KIRIKLARINDA KULLANILAN CERRAHİ YAKLAŞIMIN CERRAHİ ALAN ENFEKSİYONLARINA ETKİSİ

Fatih İnci

Ankara Bilkent Şehir Hastanesi Ortopedi ve Travmatoloji Kliniği, Ankara

Giriş-Amaç: Distal tibia parçalı eklem içi (AO-43C) kırıklarında eklemin anatomik olarak onarılması gerekmektedir ve eklem onarımı için farklı cerrahi yaklaşımlar tarif edilmiştir (1-3). Bu kırıkların cerrahi tedavisinde birden fazla cerrahi yaklaşımın aynı seansta kullanılması gerekebilir, bu durum cerrahi bölgede "Cerrahi Alan Enfeksiyonu" (CAE) açısından sorunlara yol açabilir (1, 4). Bu çalışmada, aynı seansta birden fazla cerrahi yaklaşımın kullanılmasının, cerrahi alan enfeksiyonlarına (CAE) etkisini değerlendirmek amaçlandı.

Komplikasyonların gruplara göre karşılaştırılması

	Grup 1 (n=62)	Grup 2 (n=44)	p value
major komplikasyon	5 (% 8,06)	13 (% 29,54)	0.000
minör komplikasyon	11(%17,74)	9(%20,45)	0.490

Gereç-Yöntem: Ocak 2012- Mayıs 2019 yılları arasında, distal tibia eklem içi parçalı kırığı (AO-43C) olan 161 hasta geriye dönük olarak incelendi. Bunlardan 18-85 yaş arası olan ameliyat sırasında posterolateral-anteromedial çift insizyonu (Grup 1) veya anterolateral-medial çift insizyonu (Grup 2) uygulanan toplam 106 hasta, iki gruba ayrılarak çalışmaya alındı. İmmünsüpresif durum, damar yaralanması olanlar, yoğun bakımda takip edilen ve açık kırığı olan hastalar çalışma dışı bırakıldı. Gruplar yaş, cinsiyet, ameliyata alınma süresi, kaynama süresi ve cerrahi alan enfeksiyonu (CAE) komplikasyonu açısından karşılaştırıldı. Medikal tedaviyle iyileşmeyen ve cerrahi olarak implantın çıkarılmasını gerektiren cerrahi alan enfeksiyonu "major komplikasyon" olarak, medikal tedaviyle düzelen yüzeyel cerrahi alan enfeksiyonu "minor komplikasyon" olarak değerlendirildi. Major ve minor komplikasyonlar gruplar arasında karşılaştırıldı.

Bulgular: Grup 1'de 62 (%58.5) ve grup 2'de 44 (%41.5) hasta çalışmaya alındı. Gruplar arasında yaş, cinsiyet, nihai ameliyata alınma süresi ve kaynama süreleri açısından istatistiksel olarak anlamlı fark bulunamadı ($p>0.05$). CAE'nu açısından grup 1'de 5 (% 8,06) ve grup 2'de 13 (% 29,54) hastada major komplikasyon saptandı, gruplar arasında istatistiksel anlamlı fark bulundu ($p\leq0.05$). Major komplikasyonlarda cerrahi debridman yapılarak implantlar çıkarıldı. Grup 1'de 11(%17,74) ve grup 2'de 9(%20,45) hastada minor komplikasyon saptandı, gruplar arasında istatistiksel anlamlı fark saptanmadı ($p>0.05$). Tüm minor komplikasyonlar antibiyoterapi ile sorunsuz düzeldi

Tartışma-Sonuç: Distal tibia (AO-43C) eklem içi parçalı kırıklarında cerrahi yaklaşım olarak tercih edilen; posterolateral-anteromedial çift insizyonunun anterolateral-medial çift insizyonuna göre tekrar cerrahi tedavi gerektirmesi açısından daha güvenli olduğu görüldü.

Anahtar Kelimeler: Cerrahi alan enfeksiyonu, cerrahi yaklaşım, distal tibia, eklem içi kırık, komplikasyon

S-003

KALÇA KIRIKLARI CERRAHİ TEDAVİSİ SONRASINDA EVDE SAĞLIK HİZMETLERİ MORTALİTEYİ AZALTIR

Nihat Demirhan Demirkıran[1], Süleyman Kozlu[1], Fırat Yaman[2], Turan Cihan Dülgeroğlu[1]

[1]Kütahya Sağlık Bilimleri Üniversitesi Tıp Fakültesi Ortopedi ve Travmatoloji ABD, Kütahya
[2]Ankara Yıldırım Beyazıt Üniversitesi Tıp Fakültesi Ortopedi Ortopedi ve Travmatoloji ABD, Ankara

Giriş-Amaç: Kalça kırıkları geriatrik popülasyonda mortalitenin önemli bir sebebidir. Postoperatif dönemde genel durum iyi seyiretse bile taburculuk sonrasındaki komplikasyonlar nedeniyle mortalite gözlemlenmektedir. Günümüzde evde sağlık hizmetleri içerisinde genel muayene, yara yeri pansumanı, nütrisyonel destek, fototerapi, ventilatör desteği, intravenöz ve intramuskuler ilaç uygulamaları, konsültasyon hizmetleri, pacemaker kontrolü ve fizik tedavi ve rehabilitasyon gibi hastane hizmetlerinin çoğunluğu hastanın kendi evinde doktor kontrolünde verilebilmektedir. Postoperatif takibin çok önemli olduğu kalça kırıklarında evde sağlık hizmetlerinin çok önemli olduğu aşikardır. Bu çalışmanın amacı kalça kırığı cerrahisi sonrası evde bakım hizmetinin mortaliteye olan etkisini araştırmaktır.

Gereç-Yöntem: Ekim 2013 ve Eylül 2018 tarihleri arasında Kütahya Evliya Çelebi EAH Ortopedi ve Travmatoloji Kliniğinde kalça kırığı nedeniyle cerrahi geçirmiş (bipolar endoprotez veya proksimal femur çivisi) toplam 228 hasta retrospektif olarak evde bakım kayıt ve döküman taraması yapılmıştır. Hastaların yaşı, evde bakım hizmeti alıp almadığı, evde bakım ziyaret sayısı, sağ ya da ex oluşu ve yaşam süresi bilgileri kayıt altına alınarak birbirleri ile olan ilişkileri istatistiksel olarak pearson korelasyon yöntemi ile analiz edilmiştir.

Bulgular: Evde bakım hizmeti almayan 189 hastanın 82 'si (%43,3), evde bakım hizmeti alan 37 hastanın 7 'si (%18,9) ex olarak kayıt altına alınmıştır. Evde bakım hizmeti alan hastaların ortalama evde bakım ziyareti sayısı 5.13 'tür. Evde bakım ziyaret sayısı ile postop yaşam süresi kuvvetli koreledir. ($p< 0.01$) Evde bakım sayısı ile ex olan hasta sayısı anlamlı olarak azalmaktadır.($p< 0.05$) Bu korelasyonların her ikisi de 65 yaş altı hastalarda daha da kuvvetli olarak saptanmıştır.($p< 0.05$)

Kalça Kırığı Nedeniyle Cerrahi Geçiren Hastaların Demografik Özellikleri

Gruplar	n	Ex	Ex %	65 Yaş Altı	65 Yaş Üstü	Genel Aneztezi İle Operasyonu Gerçekleşen	Bipolar Kalça Protezi	Proksimal Femur Çivisi
Evde Sağlık Hizmeti Alan	37	7	18,9	21	16	3	31	6
Evde Sağlık Hizmeti Almayan	189	82	43,3	116	73	18	131	58
Toplam	229	89	39	137	89	21	164	64

Tartışma-Sonuç: Yaptığımız çalışma sonrasında evde bakım hizmetlerinin kalça kırığı sonrasında erken dönemde mortaliteyi azalttığını bulduk. Aynı zamanda evde bakım hizmetleri yaşlı hasta grubunda hastane yatış sürelerini azaltarak hastane enfeksiyonlarından korunmasına ve hastane maaliyetlerinin azaltılmasına da katkı sağlamaktadır. Aynı zamanda daha uzun süre doktor kontrolünde olan hastaların herhangi bir genel durum bozukluğu ve komplikasyon gerçekleşmesi halinde erken müdahale şansı ile mortalite ve morbidite önlenmektedir. Hastaların kendi evlerinde hekim kontrolünde genel durum muayenesi, yara yeri değerlendirmesi ve pansumanı, kan tahlili kontrolleri, fizik tedavi ve rehabilitasyon gibi hizmetler evde sağlık ekibi tarafından uygulanarak dosyalanması ve operasyonu gerçekleştiren cerraha kontrol sırasında sunulması gerekmektedir. Evde sağlık ekibi ile cerrahın uyumlu iletişimi hasta için en iyi sonucu doğuracaktır. Kalça kırıkları hasta ve hasta yakınları için zorlu bir sürecin başlangıcı olmakla beraber evde bakım hizmetleri ile bu süreç daha az yıpratıcı bir şekilde atlatılması mümkündür. Kalça kırıklı hastaların postoperatif dönemde rutin olarak evde bakım planlanması, hem yaşam süresi hem de yaşam kalitesi üzerine olumlu etkiler doğurduğunu düşünmekteyiz.

Anahtar Kelimeler : Evde Sağlık, Kalça Kırığı, Parsiyel Kalça Protezi, Proksimal Femur Çivisi

S-004

80 YAŞ ÜZERİ UYGULANAN TOTLA DİZ PROTEZİ SONUÇLARININ DİĞER YAŞ GRUPLARIYLA KARŞILAŞTIRILMASI

Ali Yavuz[1], Rahmi Can Akgün

Başkent Üniversitesi Ankara Hastanesi

Giriş-Amaç: Teknoloji ilerledikçe ve yaşam süresi uzadıkça yaşın getirmiş olduğu kas iskelet hastalıkları da hızlanarak artmaya devam etmektedir. En sık görülen eklem artrozlarından biri gonartrozdur. Bu hastalık için son 20-30 senedir en sık uygulanan tedavi total diz artroplastisidir (TDA). TDA aktivite düzeyinin azaldığı ama fiziksel dinçlik düzeyinin olağan olduğu 60 yaş üstü olgularda tercih edilse de, bazen tedavinin uygulanmasında yaş başlı başına engel teşkil edebilmektedir. Biz TDA için endişe uyandırıcı bir yaş sınırının olup olmadığını günümüz perspektifinden değerlendirmeye çalıştık.

Gereç-Yöntem: Başkent Üniversitesi Hastanesinde (Ankara yerleşkesi) 2010-2016 yılları arasında ameliyat edilmiş en az 5 yıllık takibi bulunan 207 hasta bir araya getirilerek <60, 60-70, 70-80, 80< olmak üzere 4 yaş grubuna tasniflendi. İstatistiksel homojeniteyi etkilememesi açısından belirtilen sürelerden daha önce primer TDA ve bu süreler içinde revizyon TDA geçiren olgular çalışma dışı bırakıldı. Hastaların tamamı hastaneye çağırılarak subjektif formlar doldurulduktan sonra muayene edilerek veriler kaydedildi. Vefat eden olguların vefat tarihleri kaydedildi. Mortalite, Diz Cemiyeti Skoru, Ağrı Skoru, Lysholm Skoru, eklem hareket açıklığı, aktivite düzeyi ve s. açısından istatistiksel metotlarla karşılaştırma yapıldı.

Bulgular: Baskın popülasyon 70< yaşlı kadınlardan oluşmaktadı. 207 hastadan ilk 5 senede mortalite oranı %6,8 (14)'dir ve bu rakam aynı zamanda genel mortalite oranını yansıtmaktadır. Exitus olan olguların tamamı 79 < yaş grubuna mensup kadınlardır. Total yatış süresi, ameliyat sonrası yatış süresi, ameliyat öncesi yatış süresi ve yatıştan sonra geçen süre yaş grupları arasında klinik sonuçlar bakımından değişim göstermemektedir. Klinik Kırılanlık Ölçeğinde 79 < grupta ameliyat sonrası düşüş diğer yaş gruplarına göre anlamlı ($p<0.05$) düzeydeydi

Tartışma-Sonuç: Hasta zindeliği ve potansiyel faydalanım optimal düzeyde ise TDA endikasyonunda yaş belirgin bir karar faktörü değildir. TDA gonartrozun cerrahi tedavisinde 80 yaş üzeri de dahil olmak üzere her yaş grubunda güvenilir, sonuçları öngörülebilir, uygun maliyetli ve etkili bir prosedürdür.

Anahtar Kelimeler: Artroplasti, diz protezi, ileri yaş, kırılganlık, mortalite

S-005

AÇIK TİBİA KIRIĞI SONRASI GELİŞEN OSTEOMYELİTLERDE BİLGİSAYAR DESTEKLİ FİKSATÖR İLE SERBEST DAMARLI FİBULA GREFTİ UYGULAMA SONUÇLARIMIZ

Ersin Taşatan, Ali Çağrı Tekin, İlker Üsçetin, Esra Tekin, Berk Gedik

Prof. Dr. Cemil Taşçıoğlu Şehir Hastanesi

Giriş-Amaç: Bu çalışmanın amacı Gustilo Tip 3 açık tibia kırıkları sonrası gelişen osteomyelitli hastaların serbest damarlı fibula grefti (SDFG) ve bilgisayar destekli fiksatör ile rekonstrüksiyonunun sonuçlarını ve komplikasyonlarını değerlendirmekti.

Erken postoperatif grafi

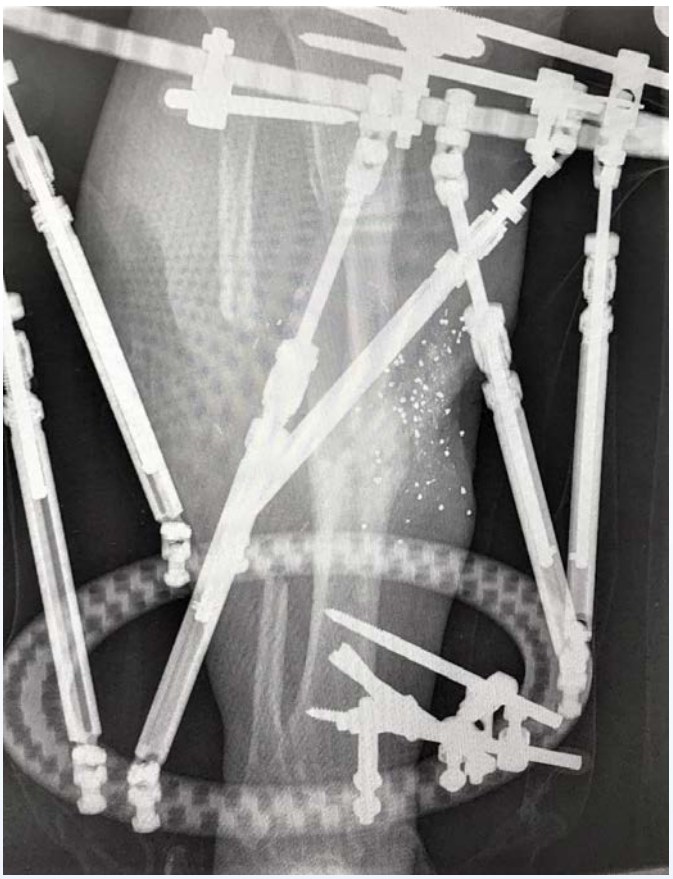

Postoperatif 7. yılındaki grafi

Gereç-Yöntem: Açık tibia kırığı nedeniyle ortalama yaşı 28 yıl (19-45 yıl) olan 9 erkek hastaya ortalama 10 cm (8-12cm)'lik ostemyelitli kemik defekti için SDFG ile birlikte bilgisayar destekli fiksatör uygulandı.Hastalara üç ve üzeri cerrahi uygulanmıştı. Tüm hastalarda fibula intaktı.Hepsinde damar anjıografisi , periferik sinir emg ve mrı incelemesi yapıldı. Hastaların hepsinde aynı anestezi şekli uygulandı (genel anestezi). Hastaların hepsi geriye dönük değerlendirildi Dokuz hastanın ortalama 48 aylık (24-110 ay) aylık takip sürecinde dizilim kusuru, kısalık, hareket açıklığı incelendi.

Bulgular: Kaynama zamanı ortalama 5 ay (4-7 ay) idi.Ortalama eksternal fiksatör çıkarma zamanı 5.3 ay(5-8 ay) idi. Fiksatör çıkarıldıktan sonra 2 hastada stres kırığı saptandı. Stres kırıgı olan hastalarda tekrar ekternal tespit uygulandı. Hastaların hepsinde postoperatif dönemde 2 cm kısalık ve ortalama 7 derece (5-10 derece) valgus deformıtesi, 5 derecenın altında rotasyonel deformite görüldü. Bu deformiteler 14 gün cilt greft iyileşmesini takiben bilgisayar destekli eksternal fiksatör ile düzeltildi. Hastaların birinde yüzeysel cilt enfeksiyonu vardı, antibiyoterapi ve pansuman takibiyle tedavi edildi. Hastalarda bilgisayar destekli fiksatör ameliyathanede sedasyon anestezisi altında çıkarıldı. Hiçbir hastaya amputasyon uygulanmadı.Serbest damarlı fibula gretfinin uzunluğu ortalama 9 cm (8-12cm) idi ve hepsi damarı konularak uygulandı.SF-36 skorlarında fiziksel fonksiyon, fiziksel rol kısıtlılığı, vücut ağrısı, genel sağlık algısı, sosyal fonksiyon ve emosyonel rol kısıtlılığı anlamlı düzeyde toplum değerlerinin altında bulunur iken, mental sağlık ve yaşam enerjisi değerleri toplumdan istatiksel olarak farklı bulunmadı.

Tartışma-Sonuç: Açık tibia kırıkları sonrası gelişen ostemyelit tedavisinde oluşan kemik ve yumuşak doku defektlerinin, dizilim kusurlarının serbest damarlı fibula grefti ve bilgisayar destekli fiksatör kombinasyonuyla güvenilir ve etkili bir şekilde tedavi edilebileceğini düşünmekteyiz

Anahtar Kelimeler: Bilgisayar destekli fiksatör, serbest damarlı fibula grefti

S-007

MEDİAN SİNİR YERLEŞİMLİ İNTRANÖRAL HEMANJİOM

Ahmet Fahir Demirkan, Ahmet Nadir Aydemir, Mehmet Yücens

Pamukkale üniversitesi tıp fakültesi

Giriş-Amaç: Hemanjiyomlar vasküler yapılardan köken alan benign karakterli yumuşak doku tümörleridir. Periferik sinirlerin hemanjiyomlarına nadir rastlanılmaktadır. Bu yazıda az görülen median sinir yerleşimli hemanjiyom olgusu sunulmaktadır.

resim 1

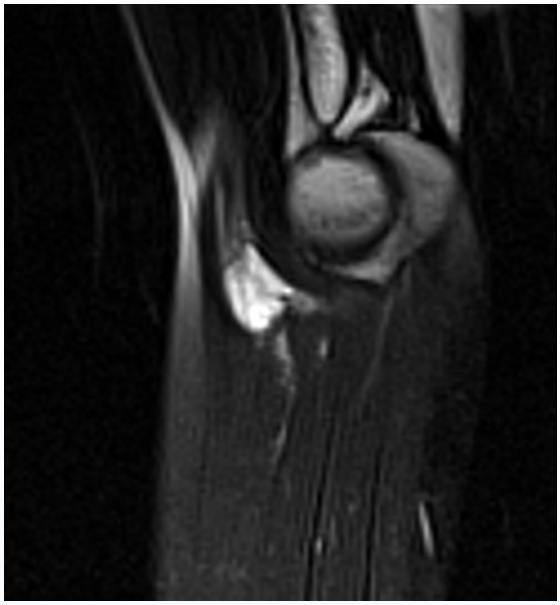

resim 2

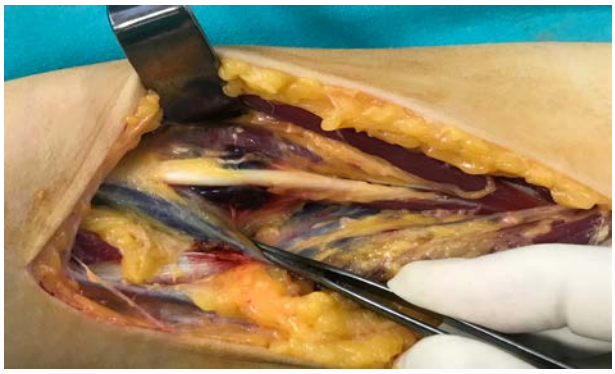

Gereç-Yöntem: Yirmi üç yaşında kadın hasta sağ elinde 1., 2. ve 3. parmakta 6 aydır devam eden uyuşma, kuvvetsizlik ve kalem tutamama şikayetleri ile el cerrahisi polikliniğine başvurdu. Hastanın çekilen sağ dirsek MR ında kitle ile uyumlu görünüm (resim 1) nedeniyle opere edildi, median sinir içerisinde yerleşimli vasküler kitle derin diseksiyon sonrası ortaya konuldu (resim 2). Medain sinirden fasikül seviyesinde diseke edilen kitle patolojiye gönderildi ve hemanjiom ile uyumlu olarak rapor edildi (resim 3).

Bulgular: Mesodermden köken alan benign karakterli vasküler tümörler olan hemanjiyomlar ekstremitede rastlantısal olarak tanı alıp konservatif olarakta takip edilebilmektedir. İntranöral yerleşim gösterenler hemanjiyomlar ise çoğu zaman semptomatik hale geldiğinden cerrahi tedaviye ihtiyaç duyulmaktadır

Tartışma-Sonuç: Median sinirin hemanjiyomuna oldukça nadir rastlanılmaktadır. Bulguları karpal tünel sendromunu taklit edebileceğinden ayırıcı tanıda akılda tutulmalıdır. Tedavide mikrocerrahi teknik ve tecrübe fasikül diseksiyonunda sinir hasarı oluşturmamak için önemlidir.

Anahtar Kelimeler : hemanjiom, median sinir, mikrocerrahi

S-008

İNTRAMEDÜLLER ÇİVİ UYGULANMIŞ SUBTROKANTERİK FEMUR KIRIĞI OLAN HASTALARDA ÇİVİ KIRILMASI VE KAYNAMAMA SORUNLARININ TEDAVİLERİNİN ORTA DÖNEM SONUÇLARI

Ersin Taşatan, Esra Tekin, Hakan Gürbüz, Berk Gedik, Ali Kafadar

Prof. Dr. Cemil Taşçıoğlu Şehir Hastanesi

Giriş-Amaç: Bu çalışmada intramedüller çivi (İMN) ile tedavi edilmiş subtrokanterik femur kırıklarında kaynamama ve çivi kırılması olan hastalarda daha büyük çaplı intramedüller çivi ile kapalı olarak yapılan tedavilerimizin orta dönem sonuçlarını değerlendirmeyi amaçladık.

Çivi kırılması ve kaynamamış halini gösteren preop grafisi

Postoperatif 3. yılındaki grafisi

Gereç-Yöntem: Ocak 2012- Ocak 2019 tarihleri arasında subtrokanterik bölge kırığı sonucu kaynamama nedeni ile çeşitli sayılarda (1-3) cerrahi geçirmiş ve çivi kırılması komplikasyonu oluşan 12 hasta çalışmaya dahil edildi. Hastaların 8'i erkek 4'ü kadın idi. Hastaların yaşları 26-62 arasında (ort 40,6) arasında idi. 10 hasta en az 1 paket/gün olacak şekilde sigara kullanıcısıydı, bu hastalardan ikisinde hipertansiyon ve 1 hastada diabet+hipertansiyon mevcuttu. 7 hasta trafik kazası diğer 5 hasta ise yüksekten düşme şeklinde travmalara maruz kalmıştı. Hastalara daha önceki operasyonlarında 5 tanesinde açık redüksiyon uygulanırken geriye kalan 7 hastada kapalı redüksiyon tekniğiyle cerrahi uygulanmıştı ve hiçbir vakada oto veya allogreft kullanılmamıştı. Hastaların takip süreleri ortalama 40 ay (24-60) ay idi.

Bulgular: Ameliyat öncesi tüm hastalarda standart radyografide medülla çapları ölçüldü. Daha önce uygulanmış ve kırık olan çivilerin çapları 10-12 mm arasında değişmekte iken, yeni çivilerin çapları 14-16 mm arası olarak uygulandı. Tüm çiviler statik olarak 4 vida ile kilitlendi. Çivi uygulamaları tüm hastalarda kapalı olarak kombine spinal epidural anestezi sonrası yapıldı. Revizyon cerrahisinde de greft uygulaması yapılmadı.Erken postoperatif dönemde kalça ve diz hareketlerine başlanıldı. Hastalara 3. Haftada parsiyel yük vermeye başlanılarak tedrici olarak arttırıldı. 2 hastada yüzeyel cilt enfeksiyonu görüldü. Oral antibioterapi ve pansumanla tedavi edildi. Tüm hastalarda kaynama gözlendi. Ortalama kaynama süresi 6.3 ay (5.5-8 ay)idi. 1 hastada 1,5 cm, 1 hastada 2 cm kısalık gözlendi.

Tartışma-Sonuç: Cerrahi uygulanmış subtrokanterik femur kırıklarında kırılan çivinin çıkarılması kapalı olarak uygulanabileceği ve medulla çapına uygun daha büyük çivi şeçimi ile kaynamama tedavisininde başarılı olabileceğini düşünmekteyiz.

Anahtar Kelimeler: Çivi kırılması, kaynamama, subtrokanterik femur kırığı

S-009

COVID-19 KISITLAMALARININ KLİNİĞİMİZ ORTOPEDİK ACİL CERRAHİLER ÜZERİNE ETKİSİ

Melih Bağır

Çukurova Üniversitesi Ortopedi ve Travmatoloji ABD

Giriş-Amaç: Çin'in Wuhan şehrinde başlayıp hızla tüm Dünya'ya yayılan koronavirüs hastalığı (COVID-19) DSÖ tarafından pandemi olarak kabul edildi ve COVID-19 virüsünün Mart 2020 itibariyle Türkiye'de de görülmesiyle TC Sağlık Bakanlığı tarafından 3 aylık pandemi süreci ilan edildi.(1) Pandemi dönemi olarak ilan edilen Mart , Nisan , Mayıs aylarında ülke çapında kısıtlamalar uygulandı ve elektif cerrahi operasyonlar iptal edildi. (2,3) Çalışmamızda COVID-19 salgınının uygulanan acil ortopedik cerrahilere olan etkisini göstermektir.

Gereç-Yöntem: Tek merkezli ve retrospektif olarak hazırlanan çalışmamızda Çukurova Üniversitesi, Ortopedi ve Travmatoloji Ana Bilim Dalı tarafından uygulanan Ortopedik Acil Cerrahileri travma, el yaralanmaları ve diğerleri şeklinde sınıflandırdık ve pandemi olarak ilan edilen Mart-Mayıs 2020 tarih aralığında kliniğimizde uygulanan Ortopedik Acil Cerrahileri, 2017 2018 2019 yılları aynı dönemleri ile karşılaştırdık. 2017-2020 yılları Mart-Nisan-Mayıs aylarında ortopedik acil cerrahi uygulanan 982 vaka (798 pandemi öncesi dönem, 184 pandemi dönemi) retrospektif olarak incelendi. Demografik özellikleri, uygulanan ortopedik cerrahinin tipi ve el cerrahisi vakalarının yaralanma tipleri değerlendirmeye alındı.

Sonuç: Çalışmamıza dahil ettiğimiz Mart-Nisan-Mayıs aylarının 2017-2019 yıllarında uygulanan ortopedik acil cerrahi yıllık ortalaması 266 vaka, 2020 yılı aynı dönemde uygulanan ortopedik acil cerrahi sayısı %30'luk azalma ile 184 vakadır. Pandemi öncesi dönemde ıllık ortalama olarak travma sebepli 105, el yaralanmaları sebepli 89, diğerleri sebepli 71 ortopedik acil cerrahi uygulanmış, pandemi döneminde ise travma sebepli 55, el yaralanmaları sebepli 95, diğerleri sebepli 34 ortopedik acil cerrahi uygulanmıştır. Travma sebepli acil ortopedik cerrahilerde %48'lik bir azalma olmasına karşın, el yaralanması sebepli uygulanan ortopedik acil cerrahiler %6 oranında artmıştır. Travma ve diğer ortopedik acil cerrahilerdeki azalma karşısında el yaralanmaları sebepli ortopedik acil cerrahilerin sınırlı yükselişi anlamlı olarak farklı görülmüştür.

COVID-19 pandemi öncesi ve sonrası Ortopedik acil cerrahiler

SINIFLANDIRMA					
DÖNEM	Travma	Diğer	El		
Mar.17	37	31	38		
Nis.17	32	27	41		
May.17	39	25	35		
Mar.18	34	22	26		
Nis.18	32	11	13		
May.18	37	22	24		
Mar.19	32	32	26		
Nis.19	36	23	28		
May.19	37	22	36		
Mar.20	24	17	32		
Nis.20	20	12	36		
May.20	11	5	27		
YILLIK TOPLAMLAR				Travma	El
2017	108	83	114	35%	37%
2018	103	55	63	46%	29%
2019	105	77	90	38%	33%
2017-2019 ORTALAMA YILLIK	105,3333	71,66667	89		
2020	55	34	95	29%	51%

COVID-19 pandemisi öncesi 2017-2019 yılları Mart-Nisan-Mayıs ayları acil ortopedik cerrahi ortalamaları ile 2020 pandemi dönemi acil ortopedik cerrahilerin karşılaştırılması.

Tartışma-Sonuç: Uygulanan sokağa çıkma kısıtlamaları, esnek mesai uygulamaları sonucu insanlar vakitlerinin çoğunu evde geçirmiş ve trafik yoğunluğu minimuma inmiştir. Buna bağlı olarak trafik kazalarındaki azalma, iş kazalarında azalma ve pediatrik travmalardaki azalma ile uygulanan acil ortopedik cerrahilerin travma tarafında belirgin bir azalma görülmüştür.

Öte yandan el yaralanmalarına bağlı uygulanan ortopedik acil cerrahiler önceki dönemle aynı sayılarda görülmüştür. Dönemler içerisinde el yaralanmalarına ağlı uygulanan ortopedik acil cerrahiler ise anlamlı şekilde artmıştır. El yaralanmaları kendi içerisinde değerlendirildiğinde iş kazalarına bağlı yaralanmalar anlamlı şekilde azalmış; ev içi yaralanmalar ve kendine zarar verme tarzındaki yaralanmalar artış göstermiştir. Özeliikle kendine zarar verme tipindeki el yaralanmalarının pandemi nedenli uygulanan sokağa çıkma kısıtlamalarının sosyal hayatı etkilemesi ve bunun psikolojik etkilerinin ortopedik acil cerrahilere yansıması olarak değerlendirilebilir.

Anahtar Kelimeler : Acil cerrahiler, COVID-19, Ortopedi ve Travmatoloji, Pandemi

S-010

COVİD-19 ENFEKSİYONUNDA KAS-İSKELET SEMPTOMLARININ ŞİDDET VE TEDAVİ GEREKSİNİM ORANI

Okan Ateş[1], Şahin Çepni[2], İbrahim Bozkurt[2]

[1]Diyarbakır Gazi Yaşargil Eğitim ve Araştırma Hastenesi
[2]Ankara Şehir Hastanesi

Giriş-Amaç: Covid-19 enfeksiyonu sonrası hastaneye yatışı yapılan ve taburcu olan hastalarda enfeksiyon sonrası kas-iskelet semptomları süresi, şiddeti, tedavi gereksinimi oranlarını belirlemek

Gereç-Yöntem: Artralji, myalji ve bel ağrısı şikayetleri ile polikliniğimize başvuran Covid-19 enfeksiyonu geçiren ve hospitalize edilen 18-60 yaş arası 468 (226 kadın, 222 erkek) hastada VAS (Visual analog Skala) ağrı skoru ve sözel nicel skalaya bakıldı. Çalışmaya covid-19 enfeksiyonu sonrası 2-6 ay arası polikliniğe başvuran hastalar alındı. Çalışmaya her iki cinsiyetten hastalar alınmıştır. Çalışmaya enfeksiyon öncesi artralji, myalji ve lumbalji olan hastalar alınmamıştır.

Bulgular: Değerlendirilen hastalardan **e**rkeklerin yaş ortalaması 48.4 Kadınların yaş ortalaması 50.4 olarak saptanmıştır. Hastaların Ortalama VAS skoru erkelerde 5., kadınlarda 7.1 olarak bulunmuştur. Hastalara bakılan Sözel nicel skalada erkelerde 5.4 kadınlarda 7.5 bulunmuştur. Hastaların 156 kadarında sadece miyalji, 132.sinde sadece artralji, 180 kadarında ise miyalji, artralji ve lumbalji şikayeti bir arada idi.

Tartışma-Sonuç: Covid-19 pandemisi Dünyada son 2 senedir meydana gelen en önemli insanlık olayıdır. Milyonlarca insan enfekte olmuş ve ölü sayısı yüzbinleri geçmiştir. Bu hastalıkta bilinmeyenlerin çok olduğu ve hastaların zaman geçtikçe yapılan kontrolerin de gerçekten yüksek sayıda kas iskelet semptomları görülmekte ve bu semptomlar bazen kalıcı olabilmekte ve hastalarda morbidite yaratmaktadır. Bizde yaptığımız çalışmada polikliniğimize başvuran hastalarda önemli sayıda bu hastaları saptamış olup enfeksiyon sonrası tedavi gereksinimi oranını ve şiddetini oldukça yüksek bulduk. Bu hastalarda özellikle kadınlarda daha yüksek şiddette görüldüğünü ve daha fazla tedavi ihtiyacı olduğunu saptadık.

Anahtar Kelimeler: Artralji, Covid-19 Enfeksiyonu, Lumbalji, Myalji, Pandemi

S-011

COVID-19 PANDEMİSİNDE SOKAĞA ÇIKMA YASAĞI UYGULANAN GÜNLERDE ACİL SERVİSE BAŞVURAN ORTOPEDİK TRAVMA HASTALARININ DEĞERLENDİRİLMESİ

Hüseyin Sina Coşkun[1], Hikmet Çinka[1], İsmail Büyükceran[1], Göksel Gültekin Şahiner[2], Alparslan Yurtbay[2], Furkan Erdoğan[1], Furkan Erdoğan[1], Ahmet Pişkin[1]

[1]Samsun Ondokuz Mayıs Üniversitesi Tıp Fakültesi
[2]Samsun SBÜ Eğitim ve Araştırma Hastanesi

Giriş-Amaç: 2019 yılında Çin'in Vuhan kentinde başlayıp dünyayı etkisine alan COVID-19 salgını için ülkemizde de birçok önlem alınmıştır. Ülkemizde ilk vaka 11 Mart 2020 tarihinde görülmüş olup, COVID-19'a bağlı ilk ölüm 15 Mart 2020 tarihinde gerçekleşmiştir. Bu tarihten itibaren salgının yayılmamasına yönelik tedbirler alınmıştır. Bu çerçevede ülkemizde sokağa çıkma yasakları uygulanmıştır. Hayatın yavaşlatılmasına yönelik bu tedbir döneminde ortopedik travmatoloji departmanları aktif bir şekilde çalışmış olup, bu çalışmanın amacı sokağa çıkma yasağında acile başvuran ortopedi ve travmatolojiyi ilgilendiren hastaların değerlendirilmesidir.

Hastaların epidemiyolojik özellikleri ve cerrahi ihtiyacı

	2019 yılı	2020 (Pandemi Dönemi) Yılı	p değeri
Acile Başvuran Hasta Sayısı	109	82	
Cinsiyet (E/K)	77/32 %70,6/ %29,4	50/32 %61/ %39	0.150
Tedavi			0.169
Cerrahi Tedavi	36 (%33,1)	34 (%41,5)	
Konservatif Tedavi	73 (%66,9)	48 (%58,5)	

Gereç-Yöntem: 16 Mart 2020-1 Haziran 2020 tarihleri arasında, sokağa çıkma yasağı uygulanan Samsun'da, Ondokuz Mayıs Üniversitesi acil servisine başvuran ve ortopedi konsültasyonu istenen hastalar çalışmaya dahil edildi. Bu hastaların retrospektif olarak incelenmesi sonucunda, veriler 2019 yılının aynı dönemi ile karşılaştırıldı.

Bulgular: Pandemi döneminde acil servisimize ortopedi ve tramatolojiyi ilgilendiren 82 hasta başvurmuşken bir önceki yıl aynı dönemde başvuran hasta sayısı 109 idi. İki grubu karşılaştırdığımızda yaş, cinsiyet ve cerrahi prosedür ihtiyacı arasında anlamlı bir fark saptanamadı ($p<0,05$). İki grup arasında yaş açısından anlamlı bir fark saptanmasa da hastaların yaş dağılımını incelediğimizde pandemi döneminde çocuk hasta yaş grubunda azalma olduğunu saptadık. İki grupta da yaralanma mekanizmaları arasında belirgin farlılık görülmemiş olup, her iki grupta da en sık yaralanma mekanizması <1 m yükseklikten düşme olurken en az yaralanma sebebi de ateşli silah yaralanması olmuştur.

Tartışma-Sonuç: Yaralanma mekanizmalarında ufak farklılıklar olsa da ortopedi ve travmatolojiyi ilgilendiren acil travma vakalarında, bir önceki senenin aynı dönemi ile karşılaştırma yapıldığında belirgin bir azalma olmamıştır. Pandemik dönemde uygun önlemler alınarak, yeni algoritmalar çıkartılarak tedavi planları gözden geçirilmelidir.

Anahtar Kelimeler: acil servis, covid-19, trauma

S-012

ELDE NADİR GÖRÜLEN BİR KİTLE: DİJİTAL ARTER ANEVRİZMASI OLGUSU

Kamil Yamak, Nurkan Alper Güner, Cavit Sertaç Saruhan, Ahmet Adnan Karaarslan, Cemil Kayalı

S.B.Ü. İzmir Bozyaka Eğitim ve Araştırma Hastanesi, Ortopedi ve Travmatoloji Kliniği, İzmir

Giriş-Amaç: Arter normal çapının en az %50 arttığı lokalize, kalıcı genişlemeler olan anevrizmalar, elde nadir görülen pulsatil ve ağrılı kitle nedenidir. Bu çalışmanın amacı, digital arter anevrizması tanısıyla eksizyon ve interpozisyonel ven grefti uygulanarak tedavi edilen olguya yaklaşımın ve tedavi sonucunun literatür eşliğinde değerlendirilmesidir.

Gereç-Yöntem: Elinde yaklaşık 2 aydır olan ağrılı kitle şikayetiyle ortopedi polikliniğine başvuran 42 yaşında erkek hastanın yapılan muayenesinde, sol el volari 3.web distalinde yaklaşık 1,5*2 cm boyutlarında ağrılı, sert, düzgün sınırlı, pulsatil kitle palpe edildi. Üçüncü ve dördüncü parmaklarında dolaşımı ve duyu muayenesi normal olarak değerlendirildi. Daha önce sol elinden delici kesici alet yaralanması olmadığı ve ek hastalığı olmadığı öğrenilen hastanın rekreasyonel bisiklet sporcusu olduğu öğrenildi. Direkt grafide kitleye yönelik patolojik bulgu tespit edilmeyen hastanın doppler ultrason incelemesinde 15×18 mm boyutlarında içerisinde pulsatil akım olan anevrizma ile uyumlu olabilecek kitle tespit edildi. Akut iskemi bulgusu olmaması nedeniyle acil cerrahi girişim planlanmayan hastaya yapılan manyetik rezonans anjiyogram (MRA) tetkikinde üçüncü ve dördüncü parmaklar arasında üçüncü web distalinde 15*18 mm boyutlarında ortak dijital arter anevrizması tanısı desteklendi (Şekil:1). Quick-DASH skoru 45.5 olan hastaya bilgi verilerek cerrahi tedavi planlandı.

Resim:1

Manyetik rezonans anjiyogram (MRA) tetkikinde üçüncü ve dördüncü parmaklar arasında ortak dijital arterin anevrizması

Bulgular: Brakial pleksus bloğu altında pnömatik turnike uygulanarak bruner insizyon ile kitle üzerinden girildi. Sol dördüncü parmağın radial tarafını ve üçüncü parmağın ulnar tarafını besleyen ortak dijital arterde anevrizmatik genişleme olduğu ve pnömatik turnikenin indirilmesi ardından kitlede pulsasyon olduğu görüldü (Şekil:2). Anevrizmanın hem proksimali hem de distali klemplenerek parmakların perfüzyonu değerlendirildi ve kapiller dolumun iyi olduğu görüldü. Anevrizma eksize edildi ve patolojik inceleme için gönderildi. İntraoperatif yeterli dolaşım olmasına rağmen ilgili parmakların diğer dijital arterlerinin gelecekte yaralanması durumunda, yüksek bir dijital iskemi riski olacağını düşünerek, el bileği dorsal yüzden "y" şeklinde ven grefti alındı ve anevrizmanın eksize edildiği alan interpozisyonel ven grefti ile onarıldı. Parmakların perfüzyonun iyi olduğu görüldü. Patolojik incelemeyle digital arterin gerçek anevrizması tanısını doğruladı. Üç aylık takip sonunda Quick-DASH skoru 0 olan hastanın sekeli yoktu.

Resim:2

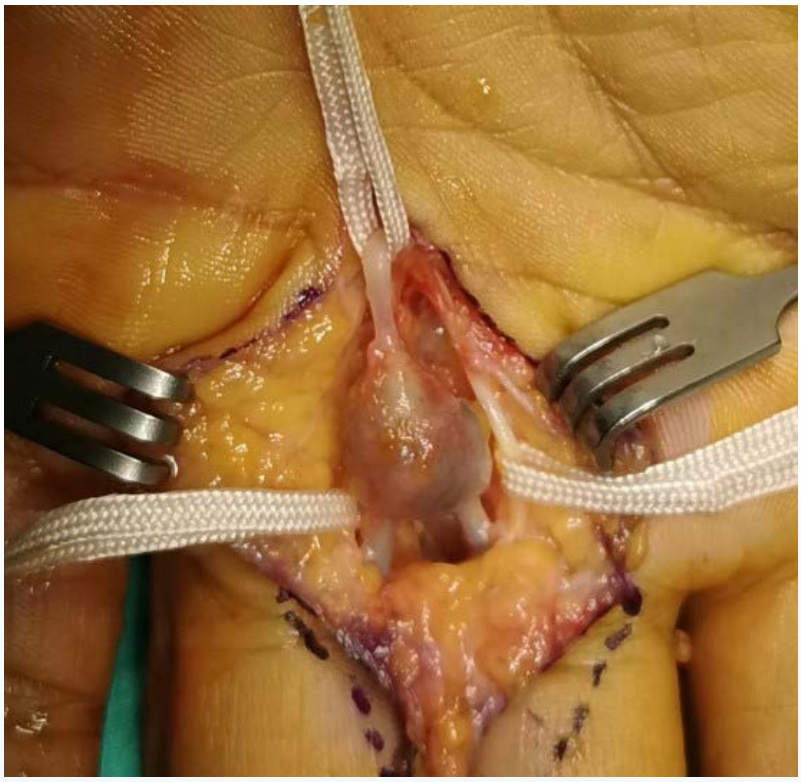

Dijital arter anevrizması, intra-operatif görünüm

Tartışma-Sonuç: Digital arterlerin gerçek anevrizması, literatürde günümüze kadar 24 vakada tanımlanan, elde nadir görülen pulsatil, ağrılı kitle nedeni olarak unutulmamalıdır. Çalışmamızdaki hastanın tanısında doppler USG ve MR anjiogram tetkiklerinin, tedavisinde ise eksizyon ve interpozisyonel ven grefti ile onarımın güvenli bir tedavi yöntemi olduğu görüldü.

Anahtar Kelimeler: anevrizma, dijital arter, interpozisyonel ven grefti, pulsatil kitle

S-013

ORTOPEDİ VE TRAVMATOLOJİ HASTALARINDA PREOPERATİF COVİD PCR SONUÇLARININ DEĞERLENDİRİLMESİ

Petek Şarlak Konya[1], Bilge Kağan Yılmaz[2]

[1]Afyonkarahisar Sağlık Bilimleri Üniversitesi Enfeksiyon Hastalıkları Ana Bilim Dalı
[2]Afyonkarahisar Sağlık Bilimleri Üniversitesi Ortopedi ve Travmatoloji Ana Bilim Dalı

Giriş-Amaç: COVID-19, hastalar ve hastalığı taşıyan asemptomatik vakalar nedeniyle, sağlık çalışanları açısından risk oluşturmaktadır. Özellikle ameliyathaneler, aerosol oluşturan işlemler ve olası temas açısından en riskli çalışma alanlarındandır. Bu nedenle perioperatif dönem işleyiş protokollerinin oluşturulması önemlidir. Covid-19 için preoperatif tarama, hem hastaların hem de cerrahi ekiplerin güvenliğini korumak için önemlidir. Ülkemizde Temmuz 2020'den itibaren Sağlık Bakanlığı rehberi tarafından belirlenen bazı grup hastalar ve ameliyatların 48 saat öncesinde PCR testi çalışılması önerilmektedir. Bu çalışmada Afyonkarahisar Sağlık Bilimleri Üniversitesi Hastanesinde Ortopedi ve Travmatoloji ameliyatları öncesi yapılan PCR test sonuçlarının değerlendirilmesi amaçlanmıştır.

Gereç-Yöntem: Afyonkarahisar Sağlık Bilimleri Üniversitesi Hastanesinde 1 Temmuz 2020-1 Temmuz 2021 tarihleri arasında preoperatif PCR tarama polikliniğine Ortopedi ve Travmatoloji tarafından yönlendirilen hastalardan sonuçları pozitif olarak saptananlar retrospektif olarak incelenerek kaydedildi. Hastaların klinik özellikleri ve prognozları incelendi.

Bulgular: Hastanemiz preoperatif tarama polikliniğine 12 aylık süre boyunca gönderilen 946 örnekten 17 tanesi pozitif saptandı. Ardışık debridmanlar gibi birden fazla operasyon geçiren hastaların, 48 saatten uzun aralıklarla gönderilen birden fazla PCR testi çalışmaya dahil edildi. Pozitif saptanan 17 hastanın 7'si kadın, 10'u erkek olup yaş ortalaması 64,82 olarak tespit edildi. Eşlik eden komorbiditeler incelendiğinde 7'sinin herhangi bir komorbid durumunun bulunmadığı, 7 hastada diabetes mellitus, 4 hastada hipertansiyon, 3 hastada kronik böbrek yetmezliği eşlik ettiği saptandı.

Hastalara planlanan cerrahiler incelendiğinde 9 hastaya acil, 8 hastaya elektif cerrahi planlanmıştı. Hastalara planlanan cerrahiler Tablo 1'de gösterilmiştir.

Hastaların preoperatif PCR testi sırasında şikayetleri incelendiğinde, 1 hastanın nefes darlığı olduğu diğer hastaların herhangi bir semptom tarif etmediği saptandı.

Pozitif saptanan hastaların aylara göre dağılımı Tablo 2'de gösterilmiş olup, ildeki vaka sayısı ile orantılı olarak en yüksek Ekim ve Kasım 2020 aylarında tespit edildi. Operasyon öncesi PCR testi pozitif saptanan hastalardan 5'i ayaktan takip edilmiş olup, 12 hasta hospitalize edildi. Ortalama hastanede yatış süresi 10,8 gün olarak saptandı. Hastaların 5 tanesi cerrahi olamamış olup, diğer 12 hastanın cerrahiye kadar ortalama bekleme süresi 21,1 (10-60) gün olarak tespit edildi. Hastaların 12'sinde kontrol PCR testi alınmış olup, ortalama negatifleşme süresi 12 gün olarak tespit edildi.

Hastaların prognozları incelendiğinde, 12 hastanın opere olduğu ve bu hastalardan 2'sinin postoperatif yoğun bakım ihtiyacı olduğu tespit edildi. Postoperatif yoğun bakım ihtiyacı olan hastalarda pulmoner emboli geliştiği ve bu hastalardan birinin exitus ile sonuçlandığı , 5 hastanın opere olamadan exitus ile sonuçlandığı tespit edildi. Mortalite ile sonuçlanan toplam 6 hasta incelendi, 3'ünün diyabetik ayak, 2'sinin kalça kırığı, 1'inin femur kırığı sebebiyle opere olacağı tespit edildi. Mortalite ile seyreden hastaların tamamı 65 yaş üzerinde ve en az bir komorbiditeye sahipti.

Resim 1- Pozitif saptanan hastaların aylara göre dağılımı

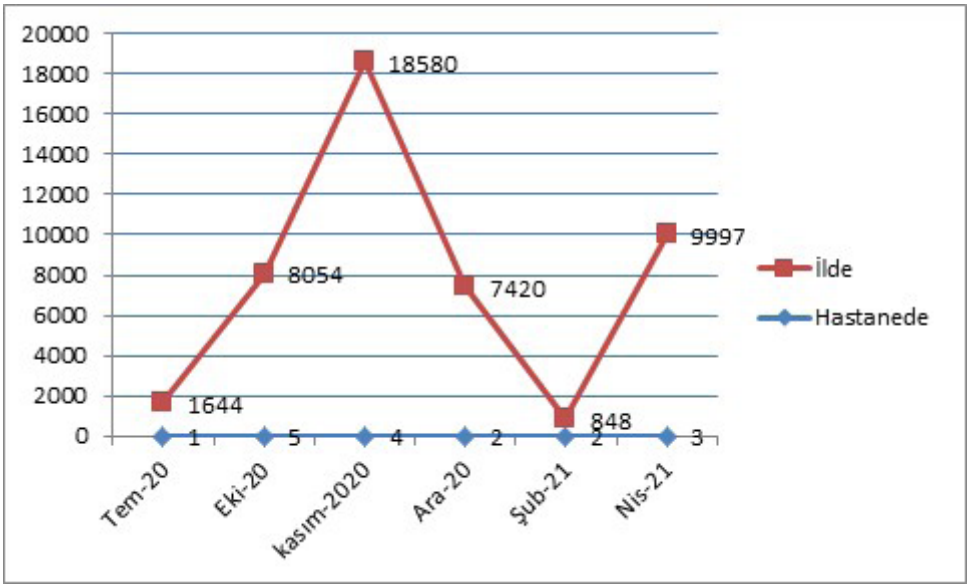

Pozitif saptanan hastaların aylara göre dağılımı

Tablo 1- Hastalara planlanan cerrahiler

Pre-op Tanı	n
Diabetik Ayak	5
Artroplasti	3
Revizyon Artroplasti	2
Tümör Cerrahisi	1
Kalça Kırığı	3
Femur Kırığı	3

Hastalara planlanan cerrahiler

Tartışma-Sonuç: Sonuç olarak çalışmamızda PCR testi pozitif saptanan 17 hastanın 6'sında (%35) mortalite gelişmiş olup, oldukça yüksek bir orandır. COVİD-19 hastalığı, cerrahinin gecikmesine sebep olarak mortalite ve morbiditeyi artırmaktadır. Özellikle yaşlı ve komorbiditesi olan hastalarda, asemptomatik bile olsalar operasyon öncesi PCR testi yapılması hem hasta hem sağlık çalışanı için son derece önemlidir.

Anahtar Kelimeler : covıd-19, pcr, preoperatif

S-014

KONJENİTAL POSTEROMEDİAL TİBİAL EĞRİLİĞİN ZAMANLA GELİŞİMİ VE EŞLİK EDEN DİĞER ORTOPEDİK PROBLEMLERİN İNCELENMESİ

Osman Nuri Özyalvaç, Ahmet Sevencan

Metin Sabancı Baltalimanı Kemik Hastalıkları Eğitim ve Araştırma Hastanesi

Giriş-Amaç: Tibianın konjenital posteromedial eğriliği (CPMBT), yeniden şekillenme potansiyeli açısından iyi huylu, kendi kendine düzelen bir deformite olarak kabul edilebilir. Ancak, yeniden şekillenmenin genellikle tam olmadığı ve bacak boyu farklılığının (LLD) yaşla birlikte arttığı ve olgunlukta 7 cm'ye kadar çıkabileceği kabul edilmektedir. CPMBT'li hastalarda LLD'nin seyri belirsizliğini korumaktadır. Bu nedenle, LLD nedeniyle cerrahi gerektiren çocuklarda cerrahinin zamanlaması literatürde henüz aydınlatılamamıştır. Bu çalışmada, tek bir kurumda tedavi edilen CPMBT ile başvuran bir dizi çocuğu araştırdık. Biz öncelikle büyüme sırasında CPMBT'nin davranışını ve tibial eğrilik ile LLD, koronal plan deformitesi ve sagital plan deformitesi arasındaki ilişkiyi açıklamayı amaçladık. İkincil amacımız ise bu hastalarda eşlik eden bir durum olarak sıklıkla gözlemlediğimiz CPMBT'nin GKD ile ilişkisini sunmaktı.

0-4 yaş arası tibiada konjenital posteromedial eğriliği olan bir hastanın takip radyografileri.

a) Yenidoğan anteroposterior interfizyel açı (AP-IPA), b) birinci yıl AP-IPA, c) ikinci yıl AP-IPA, d) dördüncü yıl AP-IPA, e) yenidoğan lateral IPA (Enlem-IPA) f) Birinci yıl Lat-IPA, g) İkinci yıl Lat-IPA, h) Dördüncü yıl Lat-IPA ve I) dördüncü yıl alt ekstremite ortoroentgenogramı

görsel 3

Eşlik eden GKD'si olan bir hastada tibianın tedavi edilmemiş doğal konjenital posteromedial eğriliği. Hasta altı aylıkken kapalı redüksiyon önerildi. İzlemde açık redüksiyon önerildi ancak ebeveynler tarafından kabul edilmedi.

Gereç-Yöntem: 1 Ocak 2000 - 31 Aralık 2019 tarihleri arasında tibia posteromedial eğriliği ile hastanemize başvuran hastaları belirlemek için kurumumuzun veri tabanını inceledik. Bu 19 yıllık süre boyunca tedavi edilen CPMBT'li çocukların vaka kayıtları ve radyografileri gözden geçirildi. Dahil etme kriterleri doğumdan sonraki ilk yıl içinde kurumuza başvuran tüm CPMBT hastaları idi. Dışlama kriterleri, eksik radyografik veriler (üç hasta), ilk değerlendirmenin başka bir hastanede yapılması (üç hasta) veya düzenli yıllık takiplere katılmaması (beş hasta) idi. CPMBT'li otuz sekiz hasta tespit edildi, ancak sadece 30'u ilk yaşlarında hastanemize sevk edildi ve her yıl düzenli olarak takip edildi. Diğer üç hasta, tibia ve fibula ön-arka (AP)/lateral (Lat) radyografileri veya hem diz hem de kalça ekstansiyonlarında tüm alt ekstremite uzunluk radyografileri inceleme için uygun olmadığı için çalışma dışı bırakıldı. Tibia/fibula'nın gerçek AP/Lat grafileri, diz ve kalça ekstansiyonda olan bacak boyu grafileri ve kalça ultrasonografisi (USG) CPMBT'li hastaların ilk başvuruları sırasında çekildi. Üç yaşından itibaren ekstremite uzunluk uyuşmazlığı (LLD) ayarlı alt ekstremite radyografisi görüntülemesi yapıldı. Takip sırasında cerrahi endikasyonlar;Öngörülen veya mevcut boy farkı 40 mm'den fazla olan hastalara sirküler fiksatör ile bacak uzatma uygulandı.

Bulgular: Çalışmaya alınan 27 olgunun 15'i erkek, 12'si kızdı. Özellikle ilk beş yılda eğilme deformitesinde yeniden şekillenme gözlenmiş, daha sonra yeniden şekillenme hızı azalmıştır. Bu hastalarda cerrahi tedavi ihtiyacının ana belirleyicisi LLD idi ve açısal deformitelerin bu ihtiyaca dolaylı olarak katkıda bulunduğu görüldü. Eşlik eden kas-iskelet sistemi hastalıklarından biri olan GKD, bandaj tedavisine iyi yanıt veren hastalarımızın %18'inde görüldü.

Tartışma-Sonuç: CPMBT deformitesinde boy uzatma ameliyatı, açısal deformitenin çoğunun yeniden şekillendiği ilk beş yaşından sonra planlanabilir. CPMBT'li hastaların GKD tarama programlarına dahil edilmesini şiddetle tavsiye ediyoruz çünkü bu hastalarda eşlik eden GKD oranı sağlıklı popülasyona göre daha yüksek.

Anahtar Kelimeler: Bacak boy eşitsizliği, GKD, konjenital postermodeial tibial bowing, pediatrik ortopedi

S-015

YOUTUBE HASTALAR İÇİN GÜVENİLİR BİR BİLGİ KAYNAĞI MI?: ÖN ÇAPRAZ BAĞ VE MENİSKÜS VİDEOLARININ DEĞERLENDİRİLMESİ

Emre Anıl Özbek

Ankara Üniversitesi Tıp Fakültesi Ortopedi ve Travmatoloji

Giriş-Amaç: Her ay 1,9 milyardan fazla kullanıcının ziyaret ettiği YouTube, çeşitli sağlık konularında videoların da eklenmesiyle, giderek büyüyen bir sağlık kütüphanesi haline gelmiştir. Bu nedenle, hastaların da sağlık profesyonellerine başvurmalarından veya ortopedik cerrahlar tarafından önerilen ameliyatlardan hemen önce sıkça başvurduğu bir kaynak haline gelmiştir. Bu çalışmanın amacı; ortopedik cerrahlar tarafından sıklıkla tedavi edilen cerrahi patolojilerden olan, menisküs ve ön çapraz bağ (ÖÇB) hakkında Youtube platformunda yer alan videolarının içeriğinin, kalitesinin ve güvenirliliğinin değerlendirilmesidir.

Gereç-Yöntem: Çalışmamızda; Youtube'da yer alan arama motoruna ayrı ayrı türkçe olarak "ön çapraz bağ" ve 'menisküs' anahtar kelimeleri girilmiş ve her anahtar kelime için yayınlanan ilk 50 video değerlendirilmiştir. Bu videolar incelenerek; izlenme süreleri, yayınlanma tarihleri, kaynakları, içerikleri, beğenilme (like) ve beğenilmeme (dislike) sayıları kaydedilmiştir. Videoların güvenilirliği Journal of the American MedicalAssociation (JAMA) kriterleri, video içeriği ise Global Quality Score (GQS) skorlama sistemi kullanılarak analiz edilmiştir.

Bulgular: ÖÇB anahtar kelimesi için; ortalama izlenme sayısı 24871.12 olarak tespit edilmiştir. Yayınlanan videoların %54'ü ÖÇB yırtığı hakkında bilgi vermektedir. Video kaynaklarının %46'sını sağlık profosyonelleri (ortopedistler, fizyoterapistler, akademik yayınlar), %54'ünü ise diğer kaynaklar (reklam, tv programları, diğer kaynaklar) oluşturmaktadır. Ortalama JAMA skoru (1-4) tıbbi kaynakların videolarında 1.74 (SD:0.69) ile diğer kaynaklardan (mean: 1 (SD:0.96)) istatiksel olarak anlamlı şekilde yüksek tespit edilmiştir ($p<0.05$). Ortalama GQS skoru (1-5) ise tıbbi kaynakların videolarında 2.57(SD:0.9) ile diğer kaynaklardan (mean: 2.22(SD:1.09)) istatiksel olarak anlamlı şekilde yüksek tespit edilmiştir ($p<0.05$).

Meniscus anahtar kelimesi için; ortalama izlenme sayısı 40.637, çalışmadaki videoların toplam izlenme sayısı 2.031.887 olarak saptanmıştır. Videoların %40 'ı reklam amaçlı kuruluşlar tarafından yayınlanmış iken, videoların %60'ı hastalıkla ilişkili bilgi veren tıp profesyonelleri tarafından yayınlanmıştır. JAMA skoru tıbbi kaynakların videolarında 1.58 (SD:0.58) ile diğer kaynaklardan (mean: 1 (SD:0.76)) istatiksel olarak anlamlı şekilde yüksek tespit edilmiştir ($p<0.05$). Ortalama GQS skoru ise tıbbi kaynakların videolarında 2.12 (SD:0.6) ile diğer kaynaklardan (mean: 1.36 (SD:1.7)) istatiksel olarak anlamlı şekilde yüksek tespit edilmiştir ($p<0.05$).

Tartışma-Sonuç: Hastaların; tanı ve tedavi yöntemleri hakkında bilgi edinmek için en sık başvurduğu kaynak olan Youtube'da ÖÇB ve menisküs ile ilgili yer alan içerikler, düşük güvenirlilik ve kaliteye sahip videolardan oluşmaktadır. Hastaların başvurabileceği internet tabanlı bilgi kaynakları oluşturulmasının, özellikle hekimlerin ve akademik yayın organlarının günümüzdeki sosyal sorumluluklarından biri olduğu düşünmekteyiz.

Anahtar Kelimeler: Menisküs, Ön Çapraz Bağ, Youtube

S-016

COVID-19 PANDEMİSİNİN DİYABETİN KOMPLİKASYONLARINA BAĞLI ALT EKSTREMİTE AMPUTASYONLARININ SEVİYE VE İNSİDANSINA DOLAYLI ETKİSİ

Yılmaz Ergişi[2], Erdi Özdemir[2], Ozan Altun[2], Selçuk Korkmazer[2], Mesut Tıkman[2], Muhammed Nadir Yalçın[2]

[2]Karabük Eğitim ve Araştırma Hastanesi, Karabük
[2]Karabük Üniversitesi Tıp Fakültesi, Karabük

Giriş-Amaç: Covid-19 pandemisinin, hayatın her alanında olduğu gibi, sağlık hizmetlerine başvurularda da bir takım gecikmelere bağlı dolaylı etkileri ortaya çıkmaktadır. Yaşanan bu gecikmelere bağlı olarak diyabetik hastaların tedavilerinde aksamalar yaşanabilmektedir. Bu çalışmada, pandemi sürecinin, diyabetin komplikasyonlarına bağlı olarak yapılan alt ekstremite amputasyonlarının seviyesine ve insidansına olan etkisi araştırılmıştır. Hipotezimiz, pandemi süresince sağlık hizmetlerine erişimde yaşanılan gecikmelerin/zorlukların, diyabetik hastaların şeker regülasyonlarında bozulmaya sebep olduğu ve dolaylı olarak gelişen komplikasyonlar neticesinde daha çok sayıda ve daha ileri seviyede ampütasyon gerekliliği olduğu şeklindedir.

Gereç-Yöntem: Kliniğimizde pandemi öncesi döneme denk gelen Ağustos 2019 - Şubat 2020 ile pandemi sonrası Ağustos 2020 - Şubat 2021 tarihleri arasında, alt ekstremite amputasyonu yapılan hastalar retrospektif olarak taranmıştır. Pandemi kısıtlamalarının etkisini değerlendirmek amacıyla, kısıtlamalar başladıktan en az 6 ay sonra ameliyat edilen hastalar pandemi sonrası döneme dahil edilmiştir. Travmatik amputasyon yapılmış, daha önce yapılmış ve erken dönemde başarısız olmuş amputasyona sekonder revizyon amputasyon yapılmış ve diyabet tanısı olmayan (periferik arter hastalığı vb.)hastalar çalışmaya dahil edilmemiştir. Covid-19 enfeksiyonu geçirme öyküsü olan hastalar da hastalığın direk etkilerinin sonuçları etkilememesi adına çalışma grubu dışında bırakılmıştır.

Hastaların demografik bilgileri, amputasyon seviyesi, amputasyon öncesi dönemde son 1 yıl içinde diyabet tedavisine yönelik poliklinik kontrolüne gelip gelmediği, diyabet tedavisine yönelik son poliklinik kontrolü ile amputasyon işlemi arasında geçen süre, cerrahi öncesi HbA1c seviyeleri, hastane yatış süreleri, pandemi öncesi ve pandemi süreci gruplarında karşılaştırılmıştır. Amputasyon seviyeleri; ayak bileği ve/veya distali, transtibial ve transfemoral olacak şekilde üç grupta sınıflandırılmıştır. Postoperatif dönemde yara problemi gelişen hastalar kayıt edilmiştir.

Bulgular: Pandemi öncesi dönemde 19 hasta, pandemi sürecinde ise 18 hasta çalışmaya dahil edildi. Pandemi öncesi grupta hastaların yaş ortalaması 70.0±10.5, pandemi süreci grubunda ise 70.4±11.3 idi (p=0.939). İki grup arasında cinsiyet açısından anlamlı fark yoktu(p=0.643). Pandemi öncesi grupta 5 hastaya transfemoral, 10 hastaya transtibial, 4 hastaya ayak bileği ve/veya distali, pandemi süreci grubunda 4 hastaya transfemoral, 10 hastaya transtibial, 4 hastaya da ayak bileği ve/veya distali seviyesinden amputasyon yapılmıştı (p=0.959). Pandemi öncesi grupta hastaların %42'si (n=8), pandemi süreci grubunda ise hastaların %39'u (n=7) son 6 ay içerisinde diyabet tedavisine yönelik poliklinik kontrolüne gelmemişti (p=0.842). Son poliklinik kontrolünden amputasyona kadar geçen süre pandemi öncesi grupta 5.9±12.8 ay, pandemi süreci grubunda 8.2±9.8 ay idi (p=0.038). Pandemi öncesi ve süreci gruplarında, cerrahi öncesi ortalama HbA1c seviyeleri sırasıyla 9.4±1.9, 9.9±2.9 idi (p=0.552).

Tartışma-Sonuç: Covid-19 pandemisinin, diyabetik hastaların takiplerinde gecikmeye sebep olsa da amputasyon seviyelerinde değişikliğe sebep olacak bir etkisi görülmemiştir. Temelde hastaların diyabet tedavisi açısından uyumlarının düşük olması, her iki grupta benzer sonuçların alınmasına yol açmış olabileceği şeklinde yorumlanmıştır.

Anahtar Kelimeler : amputasyon, covid, diyabet, komplikasyon, pandemi

S-017

COVID-19 İLE İLİŞKİLİ LÖKOSİTOKLASTİK VASKÜLİT: OLGU SUNUMU

Alparslan Yurtbay[1], Bahattin Çağdaş Akman[1], Hüseyin Sina Coşkun[2], İsmail Büyükceran[2]

[1]Samsun Eğitim ve Araştırma Hastanesi
[2]Ondokuz Mayıs Üniversitesi

Giriş-Amaç: Şiddetli akut solunum sendromu koronavirüs 2 (SARS-CoV-2)'nin neden olduğu Coronavirus hastalığı 2019 (COVID-19), 2019'un sonlarında Çin'in Wuhan kentinde ortaya çıkmış ve halen devam eden bir pandemiye yol açmıştır. COVID-19 tipik olarak solunum yollarını ve mukoza zarlarını etkileyerek çeşitli organ sistemlerinin patolojik tutulumuna yol açar. Hastalar genellikle ateş, öksürük ve yorgunluk ile başvursalar da, tromboz ve tromboembolizmden kaynaklanan semptomları içeren daha az yaygın belirtiler bildirilmiştir. Başlangıçta solunum semptomları ile başvuran COVID-19 hastalarında bir dizi dermatolojik değişiklik tanınmaya başlamıştır. Bu tezahürlerin arkasındaki mekanizma belirsizliğini koruyor. Bu vaka takdimi; COVID-19 pnömonisi ile hastaneye başvurduktan sonra kutanöz vaskülitik lezyonlar, her iki ayakta, her iki memede ve her iki kalça çevresinde kangren gelişen 56 yaşında Türk, kadın vakası sunulmaktadır.

Bulgular: COVID-19; inme, akut koroner sendrom, venöz tromboembolizm ve periferik vasküler hastalık dahil olmak üzere kardiyovasküler hastalık varlıkları ile ilişkilendirilmiştir. 56 yaşında, romatoid artrit tanılı kadın hasta, her iki alt ekstremitede başlayan ağrı, ateş ve öksürük şikayetleriyle hastaneye başvurdu. SARS-CoV-2 için nazofaringeal süürüntü alındı ve pozitif sonuçlandı. Hastaya COVID-19 tedavisi başlanıldı. Bu tedaviden yaklaşık 7 gün sonra hastanın tüm vücudunda yaygın döküntüler gelişti. Cilt lezyonlarından yapılan biyopsi sonucunda; lökositoklastik vaskülit tanısı konuldu. Bağ dokusu ve vaskülit hastalıkları açısından tetkik edildi.Yüksek D-dimer varlığında başvuru sırasında başlatılan antikoagülasyona rağmen, hastanın her iki ayak, her iki meme ve her iki kalça çevresinde kangren gelişti ve sağ alt ekstremiteye transtibial amputasyon gerçekleştirildi, diğer nekroze cilt alanlarına seri debridman tedavisi devam etmektedir. Hastanın tedavisi yoğun bakımda birçok branş ile birlikte yürütülmektedir.

Sağ ayakta nekroze görünüm

Her iki meme de nekroze görünüm

Tartışma-Sonuç: Bu olgu başlangıçta COVID-19 pnömonisi ile başvuran hastalarda dermatolojik bulguların gelişebileceğini göstermektedir. Bu semptomlar, SARS-CoV-2 vaskülitini takiben venöz tromboza bağlı olabilir. Antikoagülasyonun etkinliğini değerlendirmek, uygun antikoagülanları ve dozunu seçmek ve kanama riskini değerlendirmek için randomize kontrollü çalışmalara ihtiyaç vardır.

Anahtar Kelimeler: Anticoagulants, Gangrene, Systemic Vasculitis, Thrombophilia

S-018

ORTOPEDİK CERRAHLARIN FLOROSKOPİ KULLANİMİ VE RADYASYON GÜVENLİĞİNE YÖNELİK TUTUM VE DAVRANIŞLARININ İNCELENMESİ

Çiğdem Kuzucu[1], Muhammet Fatih Ak[2], Dilek Yapar[3], Aliekber Yapar[4]

[1]Antalya Bilim Üniversitesi İş Sağlığı ve Güvenliği Bölümü, Antalya
[2]Antalya Bilim Üniversitesi Endüstri Mühendisliği Bölümü, Antalya
[3]Muratpaşa İlçe Sağlık Müdürlüğü, Antalya
[4]Antalya Eğitim ve Araştırma Hastanesi, Antalya

Giriş-Amaç: Floroskopi ortopedik cerrahide günlük olarak sık kullanılan değerli bir görüntüleme aracı olsa da, bir dizi geriye dönüşümsüz biyolojik etkileri bulunmaktadır. Bu çalışmada ortopedik cerrahların floroskopi kullanımı ve radyasyon güvenliğine yönelik bilgi ve uygulamalarının değerlendirilmesi amaçlanmaktadır.

Gereç-Yöntem: Çalışmaya 90 ortopedi ve travmatoloji doktoru dahil edilmiştir. Araştırmacı bilgileri ve literatür incelenmesi doğrultusunda oluşturulan floroskopi kullanımı ve radyasyon güvenliğine ilişkin soruların bulunduğu online ortamda hazırlanan anketler kartopu olasılıksız örneklem yöntemi ile farklı illerindeki doktorlara elektronik posta yoluyla uygulanmıştır. 13-29 Temmuz 2021 tarihlerinde araştırma verileri toplanmıştır. Karşılaştırma analizlerinde örneklem, floroskopi kullanımı sırasında kişisel koruyucu ekipmanlarını (KKE) hiçbir zaman kullanmadığını belirtenler ve tam/ uygun/ her vakada kullanmasa da kullandıklarını belirtenler ayrı bir grup olarak iki gruba ayrılarak analiz edilmiştir.

Bulgular: Bu çalışmaya katılanların yaş ortalaması 35,3±7,9 (25-60) yıl, %38,9'u araştırma görevlisi, %61,1'i uzman ve çalışma süresi ortalama 9,3±8 (1-33) yıldır. Katılımcıların %75,6'sı radyasyon güvenliği ile ilgili eğitim almadığını belirtmiştir. Çalışmaya katılan hekimlerin %93,4'ü her hafta, bunların %51,2'si ise her gün radyasyona maruz kaldığını ifade etmiştir. Doktorların %95,6'sı kişisel dozimetre taşımadığını belirtmiştir. Katılımcıların sadece %7,8'i floroskopi kullanılan her vakada KKE'lerini eksiksiz şekilde kullanırım cevabı verirken, %21,1 hiçbir zaman KKE kullanmam cevabını vermiştir. Hekimlerin %14,4'ü kurşun önlüklerini, %6,7'si gonad koruyucularını, %14,4'ü tiroid koruyucularını ve sadece %2,2'si kurşun gözlüklerini floroskopi gerektiren her vakada kullandıklarını belirtmiştir. Kurşun önlük kullanmama nedenleri sırasıyla terletme (%40,4), ağır (%38,5), deforme olma/pis/bulunmaması (%36,5), hareket kısıtlılığı/vakayı zorlaştırma/konsantrasyonu bozma (%26,9), kısa süre maruziyet (%13,5) ve ihmal/ gereksiz bulma (%9,6) olarak belirtilmiştir. Floroskopi gerektiren vakalarda hiçbir zaman KKE kullanmayanların %78,9'u günde 1'den fazla, %15,8'i haftada 1'den fazla; kullanan grubun ise %39,5'i günden 1'den fazla, %53,5'i haftada 1'den fazla radyasyona maruz kaldıklarını belirtmiştir (p=0,008). Hiçbir zaman KKE kullanmayan grubun %42,1'i, kullananların ise %11,3'ü floroskopi kullanımı sırasında cihaza uzak mesafede durduklarını belirtmiştir (p=0,004).

Tartışma-Sonuç: Bu çalışma ortopedik cerrahların radyasyona çok fazla sıklıkta ve korunmasız maruz kaldığını göstermektedir. Ortopedi doktorlarının radyasyon görevlisi olarak tanımlanması, yasal haklarını edinmesi açısından ve kesin olarak ne kadar bir ışımaya maruz kaldıkları belirlenmeli bunun için kişisel dozimetre kullanmaları önem arz etmektedir. Çok tehlikeli sınıfta yer alan hastanelerde çalışanların iş sağlığı ve güvenliği eğitimlerinin yılda bir tekrar edilmesi gerekmektedir. Ameliyathanelerde kullanılan floroskopi ve diğer radyasyon ışıması yapan cihazlarının maruz bıraktığı iyonize radyasyondan korunma tedbirleri ve radyasyon konusu hakkında eğitimlerin anlaşılır ve çalışan ihtiyacına göre düzenlenmelidir. Katılımcıların tamamına yakınının kişisel dozimetre kullanmaması ve KKE'lerini yetersiz kullanması bu konudaki önemin arttırılması gerektiğini göstermektedir.

Anahtar Kelimeler : Floroskopi, İş sağlığı ve güvenliği, Ortopedi ve travmatoloji, Radyasyon

S-019

GRADE 2-3 DİZ OSTEOARTRİTİNDE YENİ BİR İNTRAARTİKÜLER ENJEKSİYON PREPARATI: RECHONDRO

Cem Zeki Esenyel, Musa Şahin

Giresun Üniversitesi EAH

Giriş-Amaç: Kellgren lawrence radyolojik diz osteoartrit sınıflama sistemine göre evre 2 ve evre 3 osteoartrozlu dizlerde hyalunorik asit ve kollajen birleşiminden oluşan (rechondro) intraartiküler bir enjeksiyon preparatının etkinliğinin değerlendirilmesidir

Gereç-Yöntem: Kliniğimizde 20 hastaya (yaş ortalaması 60 (43-74) /17kadın-3 erkek) mevcut olan gonartroz tanısı nedeni ile yeni bir enjeksiyon preparatı olan Rechondro (2.25 ml intraartiküler enjeksiyon; Kollajen trpeptid 67,mg/2,25ml ve Hyalüronik asit 36 mg/2,25ml) (Neutech-Almanya) uygulandı. Hastaları 18'inde KL evre 2 ve 2 tanesinde de evre 3 gonartroz mevcuttu. Çalışmaya alınmama kriterleri (tablo 1.)'de gösterilmiştir.

Hastaların değerlendirilmeleri, işlem öncesi ve işlem sonrası (1 ile 2 hafta sonra) oxford knee score(resim 2.)-womac(resim 3.) skorlama sistemleri kullanılarak yapılmıştır. İlaveten hastaların kan tetkikleri ve Magnetik rezonans görüntülemeleri de alınarak değerlendirilmelerine katıldı. İntra-artiküler enjeksiyon uygulanan hastaların tamamına işlem sonrası sadece parasetamol tablet reçete edildi.

SKORLAMA SİSTEMLERİ

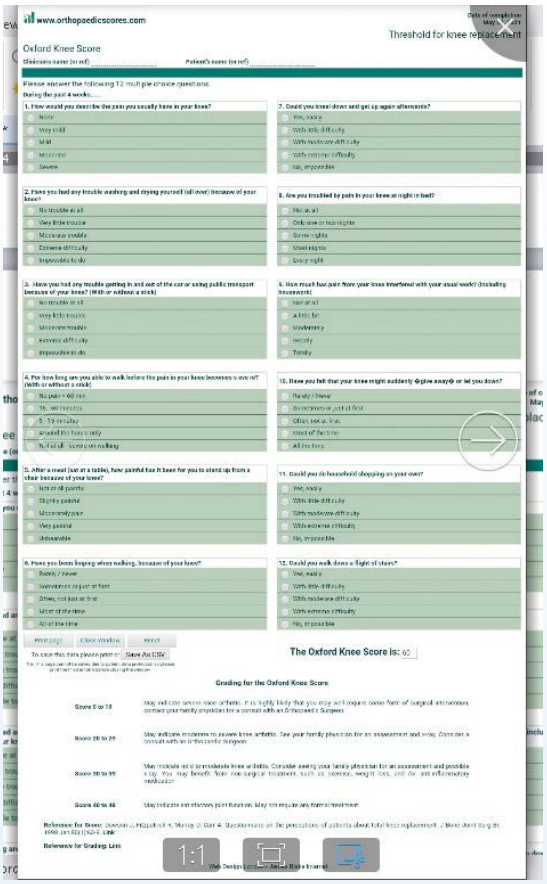

OXFORD KNEE SCORE

SKORLAMA SİSTEMİ

Western Ontario ve McMaster Üniversiteleri Osteoartrit İndeksi

(WOMAC)

İsim: _____ **Tarih:** _____

Açıklama: Lütfen her kategoride belirtilen aktiviteler için ağrı / zorlanma derecenize 0 ile 4 arasında bir puan verin: 0 = Yok, 1 = Hafif, 2 = Orta, 3 = Şiddetli, 4 = Çok şiddetli

Her aktivite için tek bir numarayı işaretleyin.

Ağrı	Düz zeminde yürümekle ağrı	0	1	2	3	4
	Merdiven inip çıkmakla ağrı	0	1	2	3	4
	Gece yatakta ağrı	0	1	2	3	4
	Oturmak veya uzanmakla ağrı	0	1	2	3	4
	Ayakta durmakla ağrı	0	1	2	3	4
Sertlik	Sabah ilk yürüme sırasında sertlik	0	1	2	3	4
	Gün içinde oturma, uzanma, istirahat sonrası sertlik	0	1	2	3	4
Fiziksel fonksiyon	Merdiven inme	0	1	2	3	4
	Merdiven çıkma	0	1	2	3	4
	Otururken ayağa kalkma	0	1	2	3	4
	Ayakta durma	0	1	2	3	4
	Yere eğilme (çömelme)	0	1	2	3	4
	Düz zemin üzerinde yürüme	0	1	2	3	4
	Arabaya inme-binme	0	1	2	3	4
	Alışveriş yapma	0	1	2	3	4
	Çorap giyme	0	1	2	3	4
	Çorap çıkartma	0	1	2	3	4
	Yataktan kalkma	0	1	2	3	4
	Yatakta uzanma	0	1	2	3	4
	Banyo küvetine girme-çıkma	0	1	2	3	4
	Oturma	0	1	2	3	4
	Tuvalete girme-çıkma	0	1	2	3	4
	Ağır ev işleri	0	1	2	3	4
	Hafif ev işleri	0	1	2	3	4

Toplam puan: _____ / 96 = _____%

WOMAC

DIŞLAMA KRİTERLERİ

son 9 ay içinde IA enjeksiyon(intra-artiküler)
son 6 ay içinde KS enjeksiyon
on 6 ay içinde FTR
Son 3 ay içinde oral hyaluronik asit kullanımı
Karaciğer rahatsızlığı
Böbrek fonksiyon bozukluğu
ilaç allerji veya duyarlılığı hikayesi
yumurta allerjisi
hamilelik
emzirme
eklem enfeksiyonu varlığı
kanser
diabet
paresis
osteonekroz
son zamanlarda travma hikayesi
kötü genel sağlık problemleri
kanama diyatezi veya antikoagülan kullanımı

DIŞLAMA KRİTERLERİ

Bulgular: Oxford knee skorlama sistemine göre hastalar işlem öncesi ortalama 34,75 puanda iken (işlem sonrası yapılan kontrol muayenelerinde ortalama 25,8 puan bulunmuştur. Womac skoruna göre işlem öncesi ortalama %59,27 puanda iken işlem sonrası yapılan kontrol muayenelerinde ortalama %35,2 puanda idi.

Tartışma-Sonuç: Rehondro enjeksiyonu KL evre 2 ve 3 gonartrozlu dizlerde kısa dönemde semptomlarda azalma sağlamıştır. Hasta memnuniyeti belirgindir. Bununla birlikte çalışmanın süresi kısadır.Preparatın uzun dönem etkinliği hakkında yorum yapabilmek için daha uzun dönem veriler gereklidir.

Anahtar Kelimeler: Gonartroz, hyalüronik asid, intra-artiküler enjeksiyon, kollajen, osteoartrit

S-020

ÜÇ BOYUTLU SAĞ DİZ SONLU ELEMANLAR YAPISAL MODELİNDE FARKLI TİBİAL EĞİM AÇISI İLE UYGULANAN DİZ PROTEZLERİNİN ÇEŞİTLİ FLEKSİYON DERECELERİNDE EKLEM ÜZERİNDE OLUŞTURDUĞU YÜKÜN İNCELENMESİ

Murat Korkmaz[1], Bünyamin Arı[2], Alaettin Özer[3]

[1]Bozok Üniversitesi Tıp Fakültesi Ortopedi ve Travmatoloji ABD
[2]Kütahya Sağlık Bilimleri Üniversitesi Evliya Çelebi Eğitim ve Araştırma Hastanesi
[3]Bozok Üniversitesi Mühendislik ve Mimarlık Fakültesi

Giriş-Amaç: Total diz artroplastisinde (TDA), protez yerleştirilirken doğru tibial eğim açısının bulunması ekleme binen yükü etkilemektedir. Çalışmamızda üç boyutlu sağ diz sonlu elemanlar yapısal modelinde, sagittal düzlemde 0,3,5 ve 7 derece posterior eğim açıları ile uygulanan protezlerde her eğimde diz ekleminin 0-30-60-90 derece fleksiyonu ile tibial insert ve insertin çentiğine binen yük incelendi. Bu şekilde hangi eğimde ortaya çıkan yükün en düşük olduğunun ortaya konması amaçlandı.

Gereç-Yöntem: 3 boyutlu 2.5 numara sağ diz katı modeli kullanılarak sonlu elemanlar yapısal modeli oluşturulmuştur. Bu model, bir hastaya ait femur ve tibia katı modelleri ile SpaceClaim Yazılımı aracılığıyla birleştirilerek analizlerde kullanılacak modeller elde edilmiştir. PE insert'in tibia bileşeni üzerindeki açı değişiminin etkisini incelemek için iki türlü analiz yapılmıştır; belirli sabit fleksiyon açılarındaki statik yüklemelerle yapılan statik yapısal analizler, ve dizin 0-90 derece arası dönmesi ile dinamik değişen fleksiyon açılarında değişen yüklemeler için zamana bağlı transient analizler.

Bulgular: 0 ve 30 derecelik modelde tibial inserte en az binen yük 7 derecelik tibial slop açısındayken (sırasıyla 11.6 ve 9.87 mpa), 60 ve 90 derecelik modellerde 5 derecelik tibial slop açısında saptanmıştır (sırasıyla 9.07 ve 11.4 mpa). 0 ve 30 derecelik modellerde 3,5,7 derece tibial slop açılarında, tibial insert çentiğine herhangi bir basınç oluşmazken, 60 derecelik modelde 0 derece tibial insert slop açısında 0,3,5,7 derecelerin hepsinde 0,153 MPa basınç oluştuğu ve bu basıncın tibial insert çentiğinin tibial insertle birleştiği noktada merkezileştiği görülmektedir. 90 derecelik modelde yine basıncın tibial insert çentiği ile tibial insert birileşiminde gerçekleştiği ve en yüksek basıncın 0 derece slop açısında oluştuğu görülmektedir.

tibial slop açısı değişikliğinde binen yük dağılımının gösterilmesi

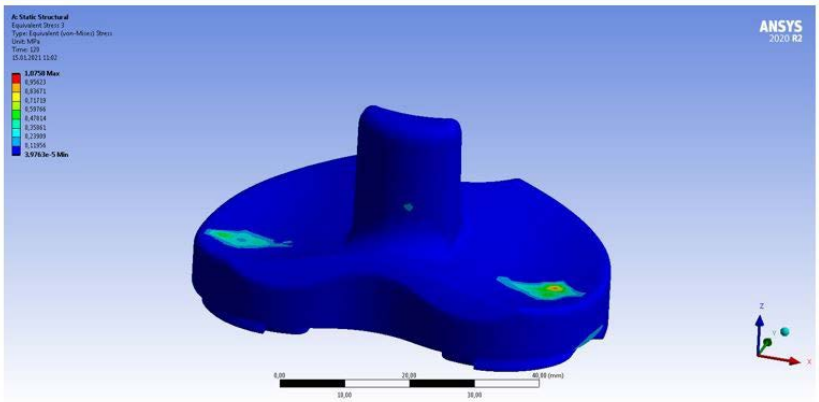

Figure 1: Demonstration of the Load on the Tibial Insert at 3 Degrees of Tibial Angle with 0 Degree of Flexion Movement

tibial slop açısı değişikliğinde binen yük dağılımının gösterilmesi

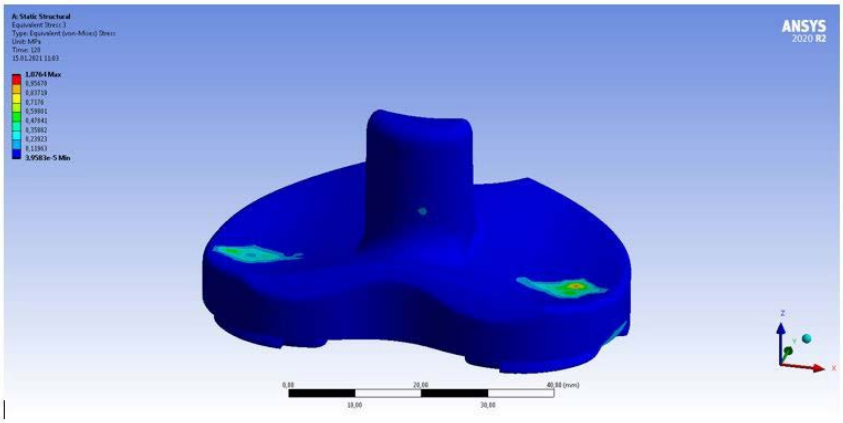

Figure 4: Demonstration of the Load on the Tibial Insert at 3 Degrees of Tibial Angle with 60 Degrees of Flexion Movement

Tartışma-Sonuç: Tibial inserte binen yük ne kadar fazla ise, yapılan diz protezinde tibial insertin aşınması o kadar fazla olur. Bu nedenle tibial insertin ameliyat sırasında hangi slop açısı ile konulması gerektiği önemlidir.

Anahtar Kelimeler: Biomekanik, Tibial Slop Açısı, Total Diz Protezi

S-021

65 YAŞ ÜSTÜ HASTALARDA İNSTABİL İNTERTROKANTERİK FEMUR KIRIKLARININ ÇİMENTOLU VEYA ÇİMENTOSUZ KALKAR DESTEKLİ BİPOLAR HEMİARTROPLASTİ İLE TEDAVİSİNİN MORTALİTEYE OLAN ETKİLERİ

Tahir Burak Sarıtaş, Orhun Çelik, Halil Büyükdoğan, Yunus Elmas, Anıl Agar, Deniz Gülabi, Cemil Ertürk

Sağlık Bilimleri Üniversitesi, Kanuni Sultan Süleyman Sağlık Uygulama ve Araştırma Merkezi, Ortopedi ve Travmatoloji Kliniği, İstanbul

Giriş-Amaç: Ortalama insan ömrünün uzadığı bir dünyada kalça kırıklarının insidansı artmakta ve bu kırıkların %50'sini intertrokanterik femur kırıkları oluşturmaktadır. Kalça kırıklarından sonraki 1 yıl içerisinde mortalitenin %20 'lere kadar çıktığı gösterilmiştir. Yaşlı popülasyonda instabil intertrokanterik kırıkların tedavisi halen tartışmalıdır. Osteosentez çoğu zaman ilk tercih gibi görülse de, erken mobilizasyonun hızla sağlanması ve immobilizasyona sekonder komplikasyonların azaltılması yönünden hemiartroplasti güçlü bir alternatif olarak savunulmaktadır. Hemiartroplasti yapılan hastalarda ise çimentolu veya çimentosuz uygulamalarda mortalite oranları tartışma konusudur. Bu çalışmanın amacı yaşlı hastalarda görülen instabil intertrokanterik femur kırıkları için, çimentosuz veya çimentolu kalkar destekli bipolar hemiartroplastinin mortalite oranlarını karşılaştırmaktır.

Gereç-Yöntem: 2017-2020 yılları arasında 40 hasta geriye dönük değerlendirildi. Takip sürelerinin benzer olması açısından her iki gruba aynı yıllarda eşit sayıda hastalar dahil edildi. Çoklu travmalar, revizyon cerrahisi olarak hemiartroplasti yapılanlar ve 65 yaş altı olanlar çalışma dışı bırakıldı. Hastaların yaş, cinsiyet ve tarafları belirlendi. Kırık tiplendirmesi Evans sınıflandırmasına göre yapıldı ve stabil kırıklar çalışma dışı bırakıldı. Hastanede yatış süresi, kırık sonrası cerrahiye kadar geçen süre ve postop mortalite durumları değerlendirildi.

Bulgular: 40 hastanın tamamı Evans sınıflamasına göre instabil kırıktı ve en az evre 4 idi. Bu hastaların yarısına çimentolu diğer yarısına çimentosuz kalkar destekli bipolar hemiartroplasti yapıldı. Çimentolu gruptaki hastaların 14'ü kadın, 6'sı erkek, ortalama yaş 79,6 idi. Kırıkların 12'si sağ 8'i sol taraftaydı. Kırık sonrası cerrahiye kadar geçen süre ortalaması 6,9 gün, hastanede kalış süresi 10,6 gün idi. Takiplerde bu hastaların 8'i postop birinci yılında, 5'i postop ikinci yılında ve 2'si postop üçüncü yılında ex olurken 5 hasta hala hayattaydı. Çimentosuz gruptaki hastaların 15'i kadın, 5'i erkek, ortalama yaş 81,5 idi. Kırıkların 11'i sağ 9'u sol taraftaydı. Kırık sonrası cerrahiye kadar geçen süre ortalaması 5,6 gün, hastanede kalış süresi 8,8 gündü. Takiplerde bu hastaların 5'i postop birinci yılında, 3'ü postop ikinci yılında ve 1'i postop üçüncü yılında ex olurken 11 hasta hala hayattaydı.

Tartışma-Sonuç: İnstabil intertrokanterik kırıkların tedavisinde yapılan kalkar destekli bipolar hemiartroplastinin çimentosuz uygulamasının mortalite oranlarının az olması ve hastane yatış sürelerinin kısa olması nedeniyle çimentolu uygulamaya göre daha uygun olabileceğini düşünüyoruz. Genel mortalite oranlarımızın fazla olmasının kırık sonrası cerrahiye kadar geçen sürenin uzun olmasından kaynaklandığı kanaatindeyiz.

Anahtar Kelimeler: İnstabil intertrokanterik kırık, sementli ve sementsiz hemiartroplasti

S-022

TOTAL DİZ ARTROPLASTİSİ OLGULARINDA TURNİKE VE TRANEKSAMİK ASİT KULLANIMININ KANAMA MİKTARI ÜZERİNE ETKİSİNİN DEĞERLENDİRİLMESİ

Yağmur Işın[1], Mehmet Erduran[2], Yavuz Selim Kara[3], Ali İhsan Kılıç[4], Mehmet Hasan Tatari[2], Semih Küçükgüçlü[5]

[1]Özel Sağlık Hastanesi, Ortopedi ve Travmatoloji Ana Bilim Dalı
[2]Dokuz Eylül Üniversitesi Hastanesi, Ortopedi ve Travmatoloji Ana Bilim Dalı
[3]Oltu Devlet Hastanesi, Ortopedi ve Travmatoloji, Erzurum
[4]Siirt Eğitim Araştırma Hastanesi, Ortopedi ve Travmatoloji
[5]Dokuz Eylül Üniversitesi Hastanesi, Anestezi ve Algoloji Ana Bilim Dalı

Giriş-Amaç: Bu çalışmanın amacı, total diz artroplastisi (TDA) uygulanan hastalarda traneksamik asitin (TXA) lokal ve sistemik uygulamalarının ve turnike kullanımının kan kaybını azaltmadaki etkinliğini araştırmaktır.

Gereç-Yöntem: Doksan altı hasta eşit olarak dört gruba randomize edildi. Grup A cilt kapatıldıktan sonra turnike uygulanmadan bir doz TXA (%10 Transamin 250 mg, 20 mg/kg) ve 2 g TXA intraartiküler aldı. B grubuna sadece turnike uygulandı. Grup C'ye turnike ve bir doz intravenöz TXA (%10 Transamin 250 mg, 20 mg/kg) uygulandı. Grup D cilt kapatıldıktan sonra turnikesiz 2 g TXA intraartiküler ile tedavi edildi. Sonuçlar ameliyat sonrası kan kaybı, hemoglobin (Hb) seviyesindeki ve hematokritteki (PCV) değişiklik ve kan transfüzyonu ihtiyacına göre analiz edildi.

Bulgular: Ameliyat sonrası Hb ve PCV seviyeleri 4 grup için benzerdi. Grup A'da transfüzyon sayısı diğer gruplara göre daha azdı ($p=0.048$). Dren çıkışı Grup A'da anlamlı olarak daha düşüktü ($p < 0.001$). Grup D'de intraoperatif kan kaybı diğer gruplara göre daha yüksekti ($p<0,001$). Hb ve PCV düzeylerindeki düşüşler Grup A'da anlamlı olarak daha düşüktü ($p=0,27$)

Tartışma-Sonuç: Turnikesiz intravenöz ve topikal TXA alan hastalarda Hb ve PCV'de daha az düşüş, daha düşük drenaj çıkışı ve daha az transfüzyon ihtiyacı vardı. Turnike ile tedavi edilen hastalarda intraoperatif kan kaybı daha düşüktü. Sonuçlarımız, TXA'nın topikal ve intravenöz uygulamasının transfüzyon oranlarını ve Hb ve PCV seviyelerindeki düşüşleri azaltabileceğini göstermektedir.

Anahtar Kelimeler: Diz artroplastisi, Traneksamik asit

S-023

UNİKONDİLER DİZ PROTEZİ REVİZYONU İLE UNİKONDİLER DİZ PROTEZİ CERRAHİSİNİN MEMNUNİYET VE FONKSİYONEL SONUÇLARININ KARŞILAŞTIRILMASI

Yüksel Uğur Yaradılmış, Süleyman Albayrak, İsmail Demirkale, Murat Altay

Sağlık Bilimleri Üniversitesi Keçiören Eğitim ve Araştırma Hastanesi

Giriş-Amaç: Teknik olarak iyileştirilmiş dizayn ve materyal özelliklerine rağmen Unikondiler Diz Protezi (UDP) nispeten yüksek başarısızlık ve revizyon oranları göstermeye devam etmektedir. Bu çalışmanın amacı UDP revizyonu yapılan hastaların etiyolojik etkenlerini incelemek ve klinik sonuçlarını unikondiler diz protezi sonuçları ile karşılaştırmaktır.

Femoral Rotasyonun Belirlenmesi-Tibial Defekt Ve Medial Kama-Tibial Defekt Ve Büyük Kısıtlayıcı İnsert

Grupların Demografik Ve Klinik Sonuçları

	UDP revizyon grup	UDP grup	p değeri
Yaş	62,2±9,04	58,2±11,04	0.108
Cinsiyet (Kadın/Erkek)	15/1	60/2	0.764
WOMAC	78 ± 8.9	82±11	0.546
KSS	79 ± 11	85±13.1	0.182

Gereç-Yöntem: Kliniğimizde Eylül 2012-Aralık 2019 tarihleri arasında unikondiler diz protezi primer ve revizyon uygulanan 80 hasta geriye dönük hasta incelendi. Ulaşılamayan bir hasta ve insert büyütme ile revize edilen bir hasta çalışmaya alınmadı.Hastaların 16'sına unikondiler diz protezi başarısızlığı nedeniyle revizyon cerrahisi

uygulanırken (UDP revizyon grubu= Grup 1), 62'sine unikondiler diz protezi uygulanmıştır (UDP grubu= Grup 2). Yaş, cinsiyet, yatış süresi not edildi.Revizyon grupta hastaların yaş ortalaması 62,2±9,04 idi. Takip süresi 30±8. 14 bayan 1 erkek idi. Grupların demografik verileri **Tablo 1** de sunuldu. Revizyon grupta septik gevşeme gözlenmedi ve 2 hastada (%12) insert çıkığı gözlendi. Aseptik etyoloji etkenler; teknik hatalar, yanlış hasta seçimi ve hasta uyumsuzluğu olarak gruplandırıldı. Hastaların hepsi primer protez dizaynı ve bağ kesen dizayn ile gerçekleştirildi. Tibia kesisi eksternal rehber ile rotasyon belirlenerek ve defektsiz bölgeden ölçüm yapılarak gerçekleştirildi. Tibiada defekti kama destekler ya da insert büyütme ile giderildi. Femur rotasyonu ise epikondiler aks ile belirlendi. Teknik detaylar **Şekil 1** de sunuldu. Son kontrollerde memnuniyet 5-likert ile fonksiyonel değerlendirmeye ise WOMAC ve Knee societyScore (KSS) ile bakıldı. Revizyon UDP ve UDP gruplarının memnuniyet ve fonksiyonel sonuçları karşılaştırıldı.

Bulgular: Aseptik gevşemelerde; 5 hastada cerrahi teknik hatası, 2 hastada göreceli kontrendikasyon, 2 hasta uyumsuz ve 5 hastada ise gevşemede etken gözlenmedi. Revizyon UDP grubunda memnuniyet 4,6±0,3 iken,UDP grupta 4,2±0.7idi (p=0.216). Revizyon UDP grubunda ortalama WOMAC 78±8,9 ve ortalama KSS 79±11. Ortalama WOMAC ve KSS değerleri UDP grubunda daha yüksek olmasına rağmen gruplar arasında istatistiksel olarak fark gözlenmedi (p>0.05) (**Tablo 1**). Revizyon UDP grubunda tekrar revizyon ihtiyacı, enfeksiyon bulgusu ve yara problemi olmadı.

Tartışma-Sonuç: Unikondiler diz protez revizyonunda en sık etken cerrahi teknik hatalar olarak gözlendi. UDP revizyonu grubunda,UDP grubundan daha yüksek memnuniyet dikkat çekerken, KSS skorları UDP grubunda daha iyi idi.

Anahtar Kelimeler: Etyoloji, fonksiyonel sonuçlar, revizyon, Unikondiler diz protezi

S-024

PROKSİMAL FEMUR VE ASETEBULUM MORFOLOJİSİNİN STEROİDE BAĞLI AVASKULER NEKROZ HASTALIĞINDA RİSK FAKTÖRÜ OLARAK DEĞERLENDİRİLMESİ

Yakup Alpay

Sultanbeyli Devlet Hastanesi

Giriş-Amaç: Femur başı avasküler nekroz kortikosteroid tedavisi, hiperkolesterolemi, travma, orak hücre hastalığı veya alkol kötüye kullanımı gibi birçok risk faktörüne bağlı gelişebilir.

Kortikosteroid kullanan tüm hastalarda avaskuler nekroz görülmemektedir. Bu çalışmanın amacı femur başı ve asetebulum morfolojisinin kortikosteroid kullanan hastalarda avaskuler nekroz için risk faktörü olarak araştırılmasıdır.

Hasta ve kontrol grubu demografik özellikler

	hasta	kontrol	p
yaş (Mean±SD)(Min-Max)	35.80±7.84 19-49	33.16±7.79 18-48	0.094
cinsiyet			
kadın	13 %26.0	22 %44.0	
erkek	37 %74.0	28 %56.0	0.059

Gereç-Yöntem: 2019-2020 yılında hastanemize başvuran femur başı osteonekroz hastaları retrospektif olarak tarandı. Steroid kullanımına bağlı olan hastalar çalışmaya dahil edildi.50 yaş üstü hastalar çalışmadan çıkarıldı. 13 kadın 37 erkek topalam 50 hastanın verilerine ulaşıldı.

Kontrol grubu olarak acile başvuran herhangi bir kırığı olmayan 20-50 yaş arası 1000 hastadan 50 tanesi randomize olarak seçildi. Bu iki grup arasında BOYUN-ŞAFT AÇISI, lateral merkez kenar açısı (LCEA), ALFA AÇISI, Asetebular versiyon, supratrokanterik torsiyon (STT) Asetebulum derinlik genişlik oranı (ADWR) ölçüldü. Lojistik regresyon analizi ile odds oranları hesaplandı.

Bulgular: Hasta ve kontrol grubu arasında yaş ortalamaları bakımından anlamlı bir fark yoktur (p=0.094). Hasta ve kontrol grubu arasında cinsiyet dağılımları homojen dağılmaktadır (p=0.059).

Hasta ve kontrol grubu arasında boyun-şaft açısı ve acetabular version angle ortalamaları bakımından anlamlı bir fark yoktur (p>0.05). Hasta ve kontrol grubu arasında LCEA ortalamaları bakımından anlamlı bir fark vardır (p<0.001). Hasta ve kontrol grubu arasında ALFA AÇISI AP ortalamaları bakımından anlamlı bir fark vardır (p<0.001). Hasta

ve kontrol grubu arasında SUPRATROKANTERİK TOR. ortalamaları bakımından anlamlı bir fark vardır (p<0.001). Hasta ve kontrol grubu arasında ADWR ortalamaları bakımından anlamlı bir fark vardır (p<0.001). Hasta grubunda kontrol grubuna göre LCEA 1.828 kat daha yüksektir (p<0.001). Hasta grubunda kontrol grubuna göre ALFA AÇISI AP 1.111 kat daha yüksektir (p<0.001).Hasta grubunda kontrol grubuna göre SUPRATROKANTERİK TOR.1.131 kat daha yüksektir (p<0.001).Hasta grubunda kontrol grubuna göre ADWR 1.058 kat daha yüksektir (p<0.001).

Tartışma-Sonuç: Glukokortikoid kullanımı çoğu zaman travmatik olmayan osteonekrozun en yaygın nedeni olarak göz ardı ediliyor. Glukokortikoid kaynaklı osteonekroz, yüksek dozlara kısa süreli maruz kalma ile de ortaya çıkabilmesine rağmen, uzun süreli tedavi alan hastaların %9-40'ında gelişir. Ancak Glukokortikoid kullanan tüm olgularda osteonekroz görülmez. Biz kalça sıkışma sendromunun steroid kullanan hastalarda osteonekroz için risk faktörü olabileceğini hipotezledik. Bu çalışmanın sonuçlarına göre LCEA, ALFA AÇISI, supratrokanterik torsiyon (STT) Asetebulum derinlik genişlik oranı (ADWR) hasta ve kontrol grubu karşılaştırıldığınıda anlamlı fark görülmüştür (p<0.001). Anlamlı çıkan bu parametreler lojistik regresyon ile değerlendirildiğinde LCEA odds oranı 1.828 bulunmuş olup avaskuler nekroz için risk faktörü olarak değerlendirilmiştir.

Sonuç: olarak steroide bağlı avaskuler nekroz hastalarında kalça sıkışma sendromu radyolojik ölçümleri ve STT yüksek bulunmuştur. Steroid reçetesi sık kullanan dahili branşlar tedavi öncesi kalça röntgeni ile bu ölçümleri analiz edip risk gruplarında doz ve süre düzenlemesi yapılması veya hastaların bu konuda bilgilendirilmesi önermekteyiz.

Anahtar Kelimeler: Avaskuler nekroz, osteonekroz, steroid

S-025

TOTAL DİZ PROTEZİ SONRASI TRAVMATİK ANTERİOR ÇIKIKLA BİRLİKTE GELİŞEN NÖROVASKÜLER YARALANMA: OLGU SUNUMU

Ali Engin Daştan, Omar Aljasim, Özgür Mert Bakan, Melekper Elcil Kaya Biçer, Semih Aydoğdu

Ege Üniversitesi Tıp Fakültesi, Ortopedi ve Travmatoloji Ana Bilim Dalı, İzmir

Giriş-Amaç: Total diz protezi (TDP), ileri evre osteoartrit hastalarında oldukça etkili ve başarılı bir tedavi yöntemidir. Başarı oranı yüksek olmasına rağmen TDP sonrası komplikasyonlar da görülebilmektedir. Sonucu en çok korkulan komplikasyon olan damarsal komplikasyonlar nadir görülse de amputasyona varacak kadar yıkıcı olabilmektedir. Literatürde tanımlanan vasküler yaralanmaların çoğu ameliyat sırasında veya ameliyat sonrasında erken dönemde ortaya çıkmaktadır. TDP'de nadir görülen bir başka komplikasyon olan tibiofemoral çıkıkla birlikte görülen damarsal yaralanmalar ise literatürde oldukça sınırlı sayıda olup, olgu sunumu şeklinde yayınlanmıştır. Çalışmamızda, üç yıl önce TDP uygulanmış olan olguda meydana gelen travmatik anterior çıkık ve çıkığa eşlik eden popliteal arter yaralanması ile peroneal sinir hasarını sunuyoruz.

Gereç-Yöntem: Morbid obezitesi olan, diyabet ve hipertansiyon tanılı 70 yaşındaki kadın olguya üç yıl önce osteoartrit sebebiyle iki taraflı TDP uygulanmış olup, kontrollerinde sağ dizde instabilite fark edilip revizyon ameliyatı öneriliyor. Hasta ameliyatı reddedip koltuk değneği ve dizlik ile yaşamına devam ediyor. Acil servisimize düşme sonrası rekurvatum deformitesi ve sağ dizinde şiddetli ağrı ile başvuran hastada anterior tibiofemoral çıkık tanısı saptanıp, acil durumu nedeniyle acil servis doktoru tarafından diz redükte ediliyor. Redüksiyon öncesi ve sonrası distal dolaşımı olmayan, ekstremite distali soğk ve soluk olan, popliteal bölgede yaygın ekimozu olan hastanın nörolojik muayenesinde peroneal sinir motor ve duyu defisiti saptandı. Doppler USG ve anjio BT ile popliteal arter ve ven yaralanması kesin tanısı konulduktan sonra kalp damar cerrahisi ekibi katılımıyla hasta acil ameliyata alındı. Kalp damar cerrahisi tarafından karşı ekstremiteden safen ven grefti kullanılarak transeksiyon meydana gelmiş olan popliteal artere bypass greft uygulandı. Popliteal ven ise primer olarak onarıldı. Dört kompartman fasyotomi açılıp, tam ekstansiyonda uzun bacak alçı ateli uygulandı.

Başvuru anında hastanın dizinin görünümü ve radyolojik görüntülemeleri

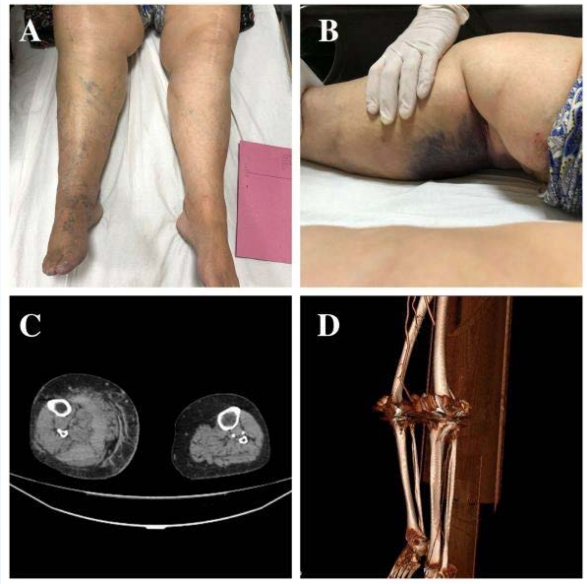

A) Acile başvuru esnasında sağ alt ekstremitede sola göre renk değişikliği ve ayakta siyanoz görülmekte B) Sağ popliteal fossada vasküler yaralanmaya bağlı ekimoz görülmekte C) Alt ekstremite Anjiyo BT aksiyal kesitinde popliteal arter distalinde dolaşım olmadığı görülmekte D) 3D Anjiyo BT'de sağ popliteal arter seviyesinden itibaren dolaşım olmadığı görülmekte.

Bulgular: Postoperatif servis izleminde herhangi bir tıbbi komplikasyon yaşanmadı ancak hastanın nörolojik motor ve duyu kaybı düzelmedi. Yaralanmanın sekizinci gününde fasyotomi kapatıldı. Yaralanmanın on ikinci gününde ise hasta taburcu edildi. Kontrollerinde hastaya bir kez daha diz protezi revizyon ameliyatı önerildi ancak çoklu ek hastalıkları sebebiyle hasta ameliyat olmayı kabul etmedi. Anterior çıkık sonrası bir yıllık takibinde hastanın desteksiz yürüyebildiği ancak peroneal sinir motor ve duyu kaybının devam ettiğini izlendi.

Ameliyat esnasındaki görüntüler

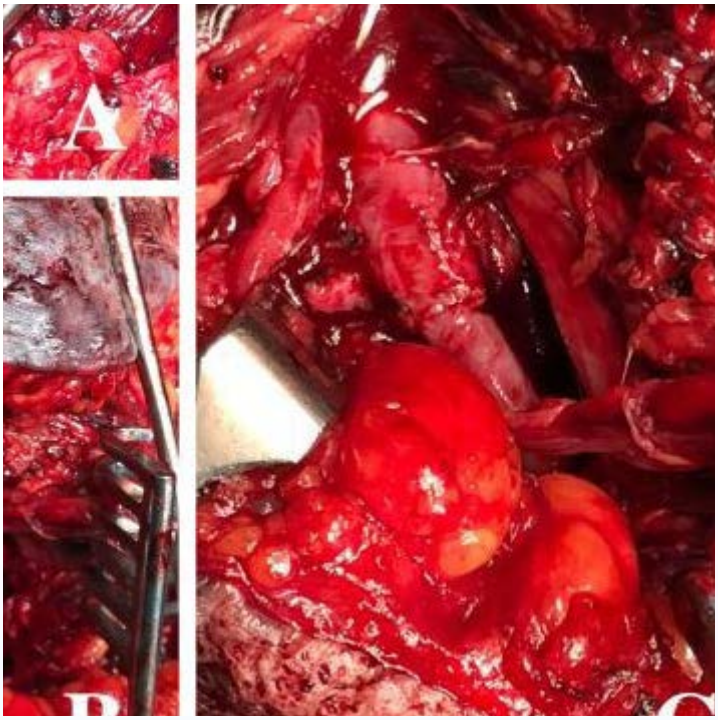

A) Ameliyat sırasında popliteal arter hasarı B) Hasarlanmış posterior eklem kapsülünden diz protezi görülmekte C) Safen ven grefti ile tamir edilen popliteal arterin görüntüsü.

Tartışma-Sonuç: TDP sonrası çoğunlukla posterior diz çıkığı gözlenmesine rağmen, bu vakada literatürde daha az sıklıkta görülen anterior diz çıkığı saptandı. Bu az sayıdaki olgu sunumları incelendiğinde, bu olguda olduğu gibi arka çapraz bağın korunduğu diz protezi tipinin çoğunlukta olduğu görüldü. Aynı zamanda diz protezi sonrası meydana gelen anterior diz çıkıklarına çoğunlukla nörovasküler yaralanmaların eşlik ettiği görüldü. TDP sonrası anterior çıkık oldukça nadir görülen bir komplikasyon olup nörovasküler yaralanmaların sıklıkla eşlik etmesi sebebiyle amputasyona kadar gidebilen ciddi morbidite ve mortaliteye neden olabilmektedir. Distal nabızlar palpe edilmiş olsa bile anjiyografi önerilmektedir. Morbid obezitesi olan, çoklu ek hastalıkları olan ve dizde instabilitesi olan TDP uygulanmış olan hastalarda diz çıkığı ve yıkıcı nörovasküler yaralanmalarla karşılaşılabileceği açısından dikkatli olunmalıdır.

Anahtar Kelimeler : anterior çıkık, nörovasküler yaralanma, Total diz protezi

S-026

PİGMENTE VİLLONODÜLER SİNOVİT ZEMİNİNDE DİZ PROTEZİ SONUÇLARI: ON DÖRT HASTA İLE VAKA SERİSİ VE LİTERATÜRÜN GÖZDEN GEÇİRİLMESİ

Süleyman Albayrak, Yüksel Uğur Yaradılmış, Mustafa Caner Okkaoğlu, Murat Altay

Ankara Keçiören Eğitim ve Araştırma Hastanesi

Giriş-Amaç: Pigmente villonodülersinovit (PVNS) diz eklemini dejenere eden iyi huylu bir tümörüdür. Protez cerrahisi öncesi değerlendirmede fark edilememekte ve ameliyat içi tipik görünüm şüphelendirmektedir. Çalışmamızda amacı kliniğimizde PVNS zemininde diz protezi uygulanan hastalarımızın orta-uzun dönem sonuçlarını araştırmak ve literatürdeki PVNS vakalarını gözden geçirmektir.

Gereç-Yöntem: Kliniğimizde Eylül 2011-Aralık 2015 tarihleri arasında diz protezi yapılan hastalar retrospektif değerlendirildi.Hastalar, diz protezi uygulaması sırasında gönderilen örneklerin patoloji raporlarını incelenerek belirlendi. Ondört PVNS zemininde diz protezi uygulanan hastaya ulaşıldı. Hastaların yaş ortalaması 67,2 ± 11,04 idi. Takip süresi 48 ± 10,1 ay idi. Hastaların 12'i bayan 2'i erkek idi. Hastaların demografik verileri, radyolojik, laboratuar ve klinik sonuçları **Tablo 1** de sunuldu.Ameliyat içi görünüm bir hasta için **Şekil 1** de sunuldu. Hastaların ameliyat öncesi direkgrafileri incelendi. Radyolojik olarak Alhback, Kellgren Lawrence evrelemesi ve dizilim bozukluğudeğerlendirilerekdeformite dereceleri belirlendi. Ameliyat öncesi ve ameliyat sonrası kontrol (ameliyat sonrası 3. Ay) akut faz reaktanları (CRP ve SEDİM) değerleri incelendi. CRP ve SEDİM iki kat yükseklik anlamlı değerlendirildi. Ameliyat içi ek implant uygulamaları araştırıldı. Ameliyat öncesi ve sonrası VAS (visual ağrı scale) değerleri karşılaştırıldı.Klinik olarak son kontrollerde eklem hareket açıklığı (EHA),Knee societyScore (KSS) ile değerlendirildi.

Şekil1 : PVNS ameliyat içi görünüm

Bulgular: Ortalama CRP değerleri ameliyat öncesi: 1,18±0,9 ve kontrol:1,74±1,1 idi.Ortalama SEDİM değerleri ameliyat öncesi: 27,5±7,9 vekontrol32±8,4idi.Kellgren Lawrence 4 hasta evre 3, 10 hasta evre 4 idi. Ahlback sınıflamasında 5 hasta evre 3, 8 hasta evre 4 idi, 1 hasta evre 5 idi. Koronal plandavarus dizilim 7±4.2 (3-12)derece mevcut idi. Ameliyat öncesi VAS 8±1.5 ameliyat sonrası 1,2±0,9 olarak değerlendirildi. Hastaların son kontrol EHA 106±16,4 idi. Ortalama KSS değerlerison kontrol72 ±9 idi. Hastaların revizyon ihtiyacı yok idi.

Tablo 1

Yaş	67,2±11,04	59-76
Cinsiyet (Kadın/Erkek)	12/2	
Koranal dizilim bozukluğu (varus)	7±4,20^0	3-120^0
VAS ameliyat sonrası	1,2±0.9	0-3
KSS skoru	72,9 ± 9	60-83

Tartışma-Sonuç: PVNS ameliyat öncesi hem normal laboratuar değerleri hem deradyolojik olarak klasik artroz görünümü ile özgül olmayan bulgularla karşımıza çıkmaktadır. Ameliyat öncesi öncesi yüksek VAS değerleri var iken son kontrol VAS düşük ve fonksiyonel skorları ise yüksek idi. Literatürde yüksek revizyon oranlarından bahsederken bizim çalışmamızda revizyon gözlenmedi.

Anahtar Kelimeler: Cerrahi, diz protezi, klinik sonuç, Pigmente villonodülersinovit

S-027

FİBULA YERLEŞİMLİ TÜMÖRLERDE CERRAHİNİN FONKSİYONEL VE KLİNİK SONUÇLARI

Mohamed Ali Bekir[2], Coşkun Ulucaköy[1], İsmail Burak Atalay[1], Aras Pervane[1], Güray Toğral[1], Bedii Şafak Güngör[1]

[1]Dr. Abdurrahman Yurtaslan Onkoloji Hastanesi
[2]Sincan Nafiz Körez Devlet Hastanesi

Giriş-Amaç: Bu çalışmada tümörler için nadir bir yerleşim bölgesi olan fibulaya yerleşen tümörlerin karakterizasyonunu ve kliniğimizde opere ettiğimiz fibula yerleşimli tümörü olan hastaların takip sonuçlarını sunmak amaçlanmaktadır.

Gereç-Yöntem: Bu çalışmada ocak 2008 ve ocak 2018 yılları arasında kliniğimizde fibula yerleşimli tümörü olan hastalar arşivden tarandı. Hastaların demografik bilgileri, patolojik ve cerrahi özellikleri kaydedildi.

Bulgular: Ortalama yaşı 26.73 olan 104 (46 K, 58 E) hasta çalışmaya dahil edildi. Sırasıyla 79 (% 75,9), 8 (% 7,6) ve 17 (% 16,3) hasta fibula proksimal,cisim ve distal yerleşimli idi. En sık fibulaya yerleşen tümör osteokondrom (% 18,2) idi. Fibula yerleşimli malign tümör hasta sayısı 25 (% 24) iken, 55 (% 53) kadar tümör benign idi. 24 (% 23) tümör ise borderline idi. En sık uygulanan cerrahi yöntem küretaj idi.

Tartışma-Sonuç: Fibula tümörler için nadir bir yerleşim yeridir ve fibula tümörleri daha çok proksimale yerleşme eğilimindedir. Diz ağrısı ile gelen bir hastada fibula başını tutan lezyonlar akılda tutulmalıdır.

Anahtar Kelimeler: Diz ağrısı, Fibula, Kemik tümörü

S-028

KEMİĞİN NADİR BİR TÜMÖRÜ: ANJİOSARKOM

Coskun Ulucakoy[1], Aras Pervane[1], İzzet Korkmaz[2], Halil Sezgin Semis[3], Erkan Akgün[4]

[1]Dr. Abdurrahman Yurtaslan Onkoloji Hastanesi
[2]Ankara Şehir Hastanesi
[3]Erzurum Hastanesi
[4]Pursaklar Devlet Hastanesi

Giriş-Amaç: Kemik anjiyosarkomu vasküler kökenli nadir bir malign tümördür. Nadir bir tümör yerleşim yeri olan iliak kanatta yerleşim gösteren anjiosarkom olgularında hem negatif cerrahi sınır sağlamanın zorluğu, hem dev kitlelerde anatomik bölge olarak nörovasküler komplikasyonlara açık olması, hem de enfeksiyon riskinin yüksek olması sebebiyle cerrahi rezeksiyon sık tercih edilen bir yöntem değildir. Ancak literatürde kemik anjiosarkomu ile ilgili kemoterapi ve radyoterapinin etkinliği ile ilgili fikir birliği yoktur. Biz iliak kanat anjiosarkom vakasından yola çıkarak bu hastaların prognozunu ve cerrahisini tartışmayı amaçladık.

preop görüntüler

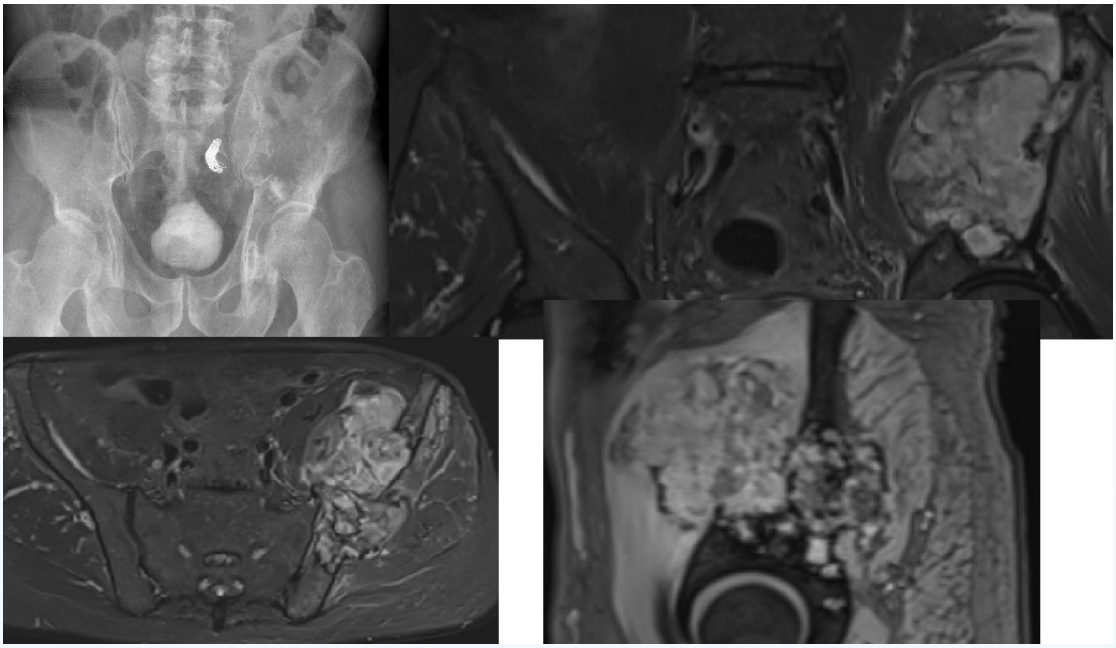

Gereç-Yöntem: 72 yaşındaki erkek hasta dış merkezden tarafımıza iliak kanatta anjiosarkom tanısı ile sevk edildi. 2018 yılında başlayan şiddetli kalça ağrıları ile dış merkeze başvuran hastanın ağrıları koksartoza bağlanmış, ancak uygulanan medikal tedaviye beklenen yanıt alınmaması sonrası yapılan ileri tetkikler sonucu hastaya iliak kanatta anjiosarkom tanısı konmuş. Hastanın iliak kanattaki kitlesine dış merkezde 25 seans radyoterapi uygulanmış ve kitlede regresyon görülmüş. (Radyoterapi öncesi 13*6*8 cm olan kitle radyoterapi sonrası 10*5*7 cm boyutlarına gerilediği görüldü.) Hastanın merkezimizde yapılan taramalarında uzak metastaz saptanmadı.

Bulgular: Bilinen ek hastalığı düzenli kullandığı bir ilacı veya aile öyküsü olmayan hastanın kliniğimizde operasyonu öncesi girişimsel radyoloji bölümünce kitle partikül embolizasyonu ve internal iliak arter dalina coil embolizasyonu uygulandı. Embolizayonun hemen ertesi gün de hasta operasyona alındı. Operasyonda siyatik, sakral ve femoral sinir dalları eksplore edilerek kitle sakrum sol yarısından iliak kanadı total tip 1 şeklinde içermek üzere geniş rezeke edildi ve lumbopelvik stabilizasyon ile desteklendi. Patolojiye giden örneklerle anjiosarkom tanısı desteklendi ancak cerrahi sınır negatifliği hakkında net bir sonuç alınamadı. Hastanın post operatif takiplerinde metastaz izlenmedi ancak hasta post operatif 6. Ayında covid e bağlı komlikasyonlar sonucu hayatını kaybetti.

Tartışma-Sonuç: Kemik anjiosarkomu heterojen davranışa sahip, nadir ve agresif bir tümördür. Genel olarak metastatik seyreder. Prognozu etkileyen faktörler ve tedavisi ile ilgili tartışmalar devam etmektedir. Daha aktif sistemik tedavi rejimlerine odaklanan deneysel çalışmalara ihtiyaç vardır.

Anahtar Kelimeler: Anjiosarkom, kemik, nadir

S-029

PAROSTEAL OSTEROSARKOM İLE KARİŞAN ANEVRİZMAL KEMİK KİSTİ. NADİR BİR VAKA; OLGU SUNUMU

Savaş Güner[1], İbrahim Halil Demir[1], Burçin Karslı[1], Fatma Yalçındağ[2]

[1]Gaziantep Üniversitesi Tıp Fakültesi, Ortopedi ve Travmatoloji AD, Gaziantep
[2]25 Aralık Devlet Hastanesi, Ortopedi ve Travmatoloji kliniği, Gaziantep

Giriş-Amaç: Anevrizmal kemik kistleri (AKK), ağrıya neden olabilen genişleyen içi sıvı dolu kistik yapılar ile karakterize edilen, agresif lokal genişleme ve metastaz yapma potansiyeli olan, kemik yıkımı yapabilen iyi huylu osteolitik vasküler lezyonlardır. Bu tümörler en çok 10-20 yaşlarında görülür ve benign tümörlerin yaklaşık %10'unu oluşturur. AKK, dev hücreli tümörler ve malign telenjiektatik osteosarkomlar dahil olmak üzere daha agresif lezyonlarla çeşitli histolojik ve radyografik özellikleri paylaştıkları için tanısal bir zorluk oluşturabilir. AKK ile beraberinde kırık olması nadir görülen görülen komplikasyondur. Kırık oluşması iyileşen kemikte görülen osteon adacıklarının malign transformasyon ile karışması sonucu patolojik tanıyı zorlaştırmaktadır.

Gereç-Yöntem: 9 yaşında kız çocuğu iki hafta önce koşarken başlayan sağ kalçada ağrı ve sonrasında yürüyememe şikayetiyle kliniğimize başvurdu. Yapılan x-ray incelemede femur intertorakanterik bölgede sabun köpüğü benzeri görünüm, kortikste incelme ve kistik kitle zemininde femur intertorakanterik bölgede patolojik kırık geliştiği görüldü. MRG incelemesinde ve sintigrafi raporunda bening kemik lezyonu zemininde patolojik kırık olarak raporlandı. Hastaya trucut iğne ile kapalı biyopsi yapıldı. Hastanemizde yapılan patolojik incelemede parosteal osteosarkom lehine yorumlandı. Hasta tümör konseyinde yeniden değerlendirildi ve patolojik preperatlar AKK zemininde kırık iyileşmesi lehine olarak yorumlandı. Hasta klinik kontrollere 2 ay gelmedi. Hasta bu zaman süresinde evde immobile olarak kaldığını ifade etti.. Son grafilerinde 2 cm kısalık ve malunion (30 derece dışrotasyon ve koksa vara geliştiği (kollodiyafizer açı 95 derece)) görüldü.

Bulgular: Hasta ile konuşularak ve onam alınarak şikayetlerin başlamasından yaklaşık 2 ay sonrasında küretaj, grefonaj, valgus ve derotasyon osteotomisi ameliyatlaru yapıldı. Hastanın postop incelemesinde dış rotasyonun, kısalığın ve koksa varanın düzeldiği görüldü. Küretaj materyalinin yapılan patolojik incelemesi AKK lehine yorumlandı.

Tartışma-Sonuç: AKK'nin radyolojik incelemesinde telenjiektazik osteosarkom ile karışabileceği bilinen bir durumdur. Ancak bizim vakamızda olduğu gibi AKK zemininde oluşan patolojik kırık sahasından alınan biopsy materyalinin histopatolojik incelenmesinde parosteal osteosarkom ile karışabileceği akılda tutulmalıdır. Bu nedenle mümkünde biopsinin kırık sahasına uzak alanlardan alınmasına dikkat edilmelidir. Patolojik kırık olaşan hastalarda tedavi sürecine kadar oluşan bekleme süresinde malunion ve hareket kaybı gelişebileceği ve cerrahiye alınırken düzeltme osteotomileri gerekebileceği unutulmamalıdır.

Anahtar Kelimeler: Anevrizmal Kemik Kisti, Parosteal Osteosarkom, Patolojik Kirik

S-030

METAKARPAL BÖLGEDE ANEVRİZMAL KEMİK KİSTİ KLİNİKOPATOLOJİK ÖZELLİKLERİ VE TEDAVİSİ

Mustafa Onur Karaca[1], *Orhun Eray Bozkurt*[1]

[1]*Ankara Üniversitesi Tıp Fakültesi*

Giriş-Amaç: Metakarpal bölgedeki anevrizmal kemik kistlerinin (AKK) tanı,takip ve tedavi yönetimini belirlemek

Gereç-Yöntem: Ankara Üniversitesi Tıp Fakültesi Ortopedi ve Travmatoloji Bölümünde 1987-2016 tarihleri arasında tanı alan 7 hastanın bilgileri retrospektif olarak incelendi. Hastaların ortalama takip süresi 21.3 ay,ortalama yaşı ise 26.2 idi.Hastaların hepsinin tanısı patoloji ile konfirme edildi.

Bulgular: 7 hastadan 5 tanesi ağrı ve şişlik şikayeti ile servisimize başvurdu.1 tanesi sadece ağrı ,1 tanesi de sadece şişlik ile geldi.Hastalarımızın hiçbirinde patolojik kırık yoktu.6 tanesi erkek 1 hasta kadındı.Bu hasta grubu içinde 5 metakarpta da farklı oranlarda tutulum izlendi.3 hastada metaepifiz,3 hastada metadiafiz,1 hastada diafizer bölgede tutulum mevcuttu.6 hastada coğrafik tip 1B,1 hastada coğrafik tip1A kemik dekstrüksiyonu mevcuttu.7 hastanın tamanında eskpansil olarak tutulum mevcutken bunlardan 1 tanesinde kortex intakt değildi.6 hastada periost cevabı yokken 1 hastada tek lameller periost reaksiyonu vardı.Enneking evrelemesine göre mevcut AKK'lar 4 hastada aktif,2 hastada agresif,1 hastada inaktifti.Çalışmaya dahil edilen AKK'ların hepsi primer AKK'idi.Capanna evrelemesine göre 6 hasta tip2 ,1 hasta mix tip idi.Hastaların hepsi opere edildi.2 tanesine küretaj+burr+koterizasyon+otogreft,2 tanesine küretaj+burr+koterizasyon+allogreft,1 tanesine küretaj+otogret+k teli ile fiksasyon,1tanesine de küretaj+burr+koterizasyon+çimento ,1 tanesine de küretaj+b urr+koterizasyon+otogreft+plak-vida ile fiksasyon uygulandı.Otogreft olarak iliak kanat kansellöz ve trikortikal otogreft tercih edilirken allogreft olarak kullanılan hastalarda ise kansellöz allogreft kullanıldı.Postoperatif hiçbir hastada komplikasyon gelişmedi.2 hastada nüks gelişti.Nüks hastalarından tekinde postop 5 ay diğerinde de postop 6.ay da nüks farkedildi.Postop5.ayda nüks gelişen hastada radyografi radyolusensi ,postop6.ay nüks eden hastada ise ağrı ve kızarıklıkla nüks farkedildi.Tekrar opere edilen hastalara sırasıyla rezeksiyon+iliak kanat trikortikal otogreft+k teli ile artrodez ve küretaj+burr+koterizasyon+kansellöz allogreft uygulandı.Tekrar kontrollerinde nüks görülmedi.Hastaların takiplerinde 1 hastada metakarpofalengeal(mp) eklemde hafif hareket kısıtlılığı,1 hastada ise metakarpofalengeal eklemde artroz gelişti.

Tartışma-Sonuç: AKK ,metakarpal bölgede litik lezyonlarla giden bu bölgenin nadir görülen kemik tümörlerindendir.Nüks oranına bakıldığı zaman literatürler uyumlu olduğu görülmektedir(%28).Nüks özellikle pediatrik fizis hattının açık olduğu vakalarda görülmektedir.Bizim çalışmamızdaki nükslerden 1 tanesi 5 yaşındaki hastaydı.Diğer nüks hastamız ise 54 yaşında kadın hastaydı.Bu yaş grubunda AKK nadir görülmekte olup nüksün bu yaş grubunda yetersiz küretaja bağlı olduğu düşünülmektedir.Tedavide nüks riskini azaltmak için geniş bir kemik pencere kaldırıp geniş küretaj ve burr+koterizasyon uygulanması önerilmektedir.Bazı hastalarda stabilizasyonu sağlamak için ek fiksasyon yöntemleri gerekebilir.Bizim çalışmamızda da 1 hastada k teli ile fiksasyon,1 hastada da plak vida ile fiksasyon sağlanmıştır.Çalışmanın retrospektif olması ve AKK'ların metakarpal bölgede nadir bulunmasından dolayı az vaka sayısının olması gibi limitasyonları mevcuttur.

Anahtar Kelimeler : anevrizmal kemik kisti, metakarp

S-031

KİST HİDATİK İÇİN NADİR BİR TUTULUM YERİ: KEMİĞİN KİST HİDATİĞİ

İsmail Burak Atalay, Coşkun Ulucaköy, Mustafa Cem Şeyhoğlu, Fisun Ardıç Yükrük, Mesut Mısırlıoğlu, Bedii Şafak Güngör

Dr. Abdurrahman Yurtaslan Onkoloji Hastanesi

Giriş-Amaç: Bu çalışmanın amacı nadir görülen kemik kist hidatik olgularının klinik ve cerrahi sonuçlarını sunmaktır.

intraop görüntü ve patoloji görüntüsü

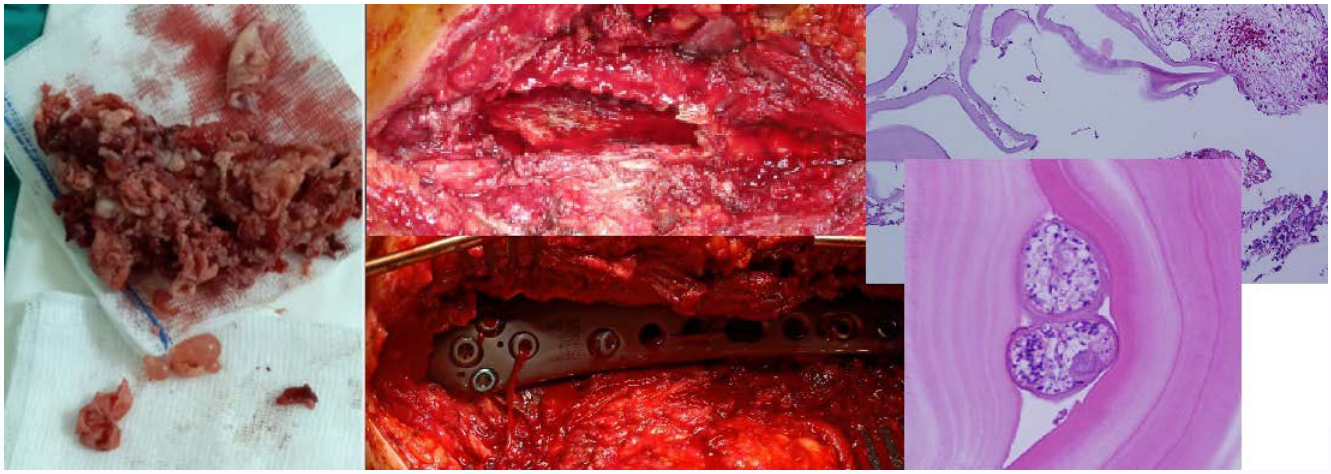

Gereç-Yöntem: S.B.Ü. Dr. AbdurrrahmanYurtaslan Ankara Onkoloji Eğitim ve Araştırma Hastanesi Ortopedi Kliniğinde 2007 ve 2018 yılları arasında cerrahi olarak tedavi edilen kemik tutulumu olan kist hidatik hastaları çalışmaya dahil edildi. Hastaların yaş, cinsiyet, tutulum yeri, operasyon tipi, postoperatif takip süresi, şüpheli temas öyküsü, yumuşak doku tutulumu ve klinik sonuçları kaydedildi.

Bulgular: Ortalama yaşı 45 ± 15,1 olan 11 hasta (5 K, 6 E) çalışmaya dahil edildi. Tüm hastalar dış merkezlerden tümör şüphesi ile kliniğimize yönlendirilen hastalar idi. 7 hastanın temas öyküsü blinmezken 4 hastada şüpheli temas (köpek) öyküsü mevcuttu. 11 hastaya da agresif küretaj + adjuvan hipertonik solüsyon uygulanırken, 7 hastada oluşan defekti doldurmak için sement kullanıldı. 2 hastada nüks gerçekleşti ve nüks sonrası rezeksiyon ve protez uygulandı. 2 hastada karaciğerde de lezyon mevcuttu ve 1 hastada komplikasyon (enfeksiyon) gerçekleşti.

Tartışma-Sonuç: Kemik kist hidatiği nadir görülen bir olgudur ve kemik lezyonlarında tümör ile karışabileceği akılda tutulmalıdır. Cerrahi yönetimi ise tümör cerrahisi gibi hastanın yaşam kalitesini bozmayacak ve morbiditeyi en az orana indirecek şekilde titizlikle ve agresif olarak gerçekleştirilmelidir.

Anahtar Kelimeler: Echinococcosus granulosus, Ekinokokkoz, Hidatik kist

S-032

FEMUR BAŞI OSTEONEKROZU OLAN HASTALARDA KALÇA ÇIKIĞI UYGULAMADAN YAPILAN {TRAPDOOR OPERASYONU}: YENİ BİR MODİFİKASYON

Budak Akman[1], Melih Güven[1], Barış Kadıoğlu[1], Ömer Yonga[2], Namık Kemal Özkan[1], Burak Özturan[3]

[1]Ataşehir Florence Nightingale Hastanesi, Ortopedi ve Travmatoloji Bölümü
[2]Tuzla Devlet Hastanesi, Ortopedi ve Travmatoloji Bölümü
[3]Medeniyet Üniversitesi Tıp Fakültesi, Ortopedi ve Travmatoloji Bölümü

Giriş-Amaç: Trapdoor operasyonu femur başı osteonekrozunda anterior veya anterolateral yaklaşım ile kalça artrotomisi ve kontrollü kalça çıkığı yoluyla yapılan kemik koruyucu bir cerrahidir. Çalışmamızda anterior yaklaşım ile kontrollü kalça çıkığı uygulamadan orijinal tekniği (Trapdoor operasyonu) değiştirerek 'Modifiye Trapdoor Operasyonunu' tanımladık ve bu tekniğin sonuçlarını değerlendirdik.

Resim 1

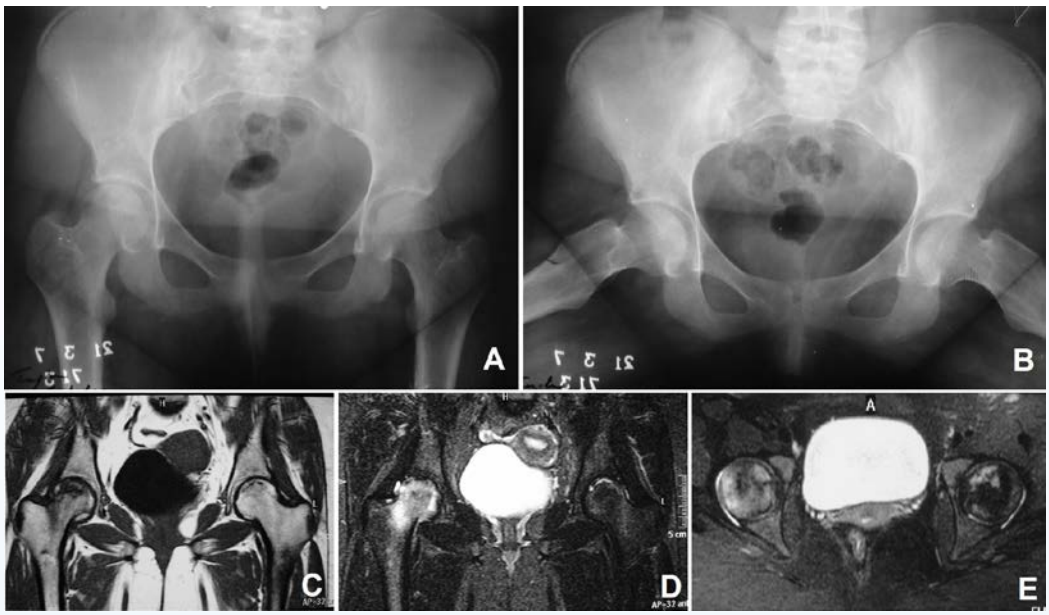

Bilateral femur başı osteonekrozu olan hastanın ameliyat öncesi radyolojik görüntüleri

Resim 2

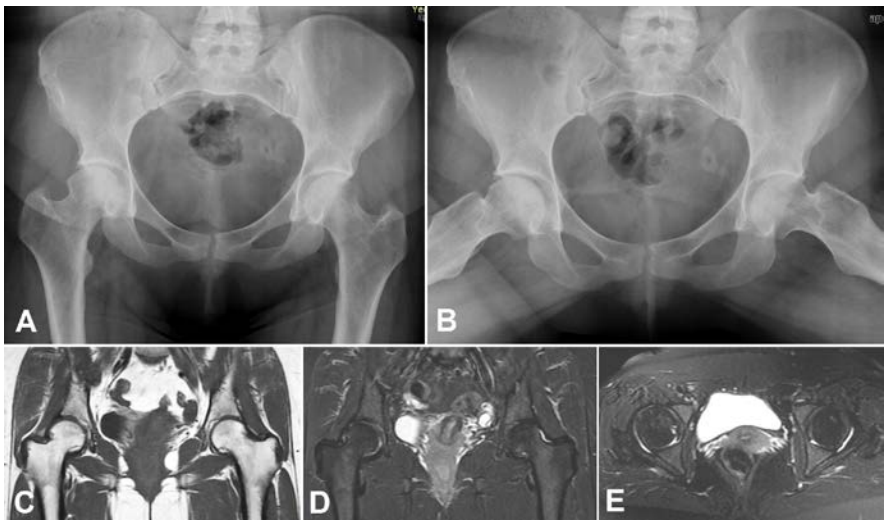

Aynı Hastanın ameliyat sonrası 7. yılındaki radyolojik görüntüleri

Gereç-Yöntem: 12 hastanın (7 kadın, 5 erkek) 16 kalçasına uygulanan Modifiye Trapdoor tekniğinin sonuçları geriye dönük olarak değerlendirildi. Hastaların ameliyat sırasındaki ortalama yaşı 38,5±10,7 yıl (dağılım; 30-60) ve ortalama vücut kitle indeksi 27,2±1,9 kg/m2 (aralık; 23,5-30) idi. Dört hastada (%25) bilateral femur başı osteonekrozu vardı. Femur başı osteonekrozunun sınıflandırılmasında Association Research Circulation Osseous (ARCO) sınıflama sistemi kullanıldı. Ameliyat öncesi yedi kalça (%43,7) evre 2 (5 kalça evre 2A, 2 kalça evre 2B) ve 9 kalça (%56,3) evre 3 (6 kalça evre 3B, 3 kalça evre 3C) olarak sınıflandırıldı.

Tüm operasyonlar genel anestezi altında, aynı cerrahi ekip tarafından, hastalar düz pozisyonda iken anterior ilioinguinal insizyonla yapıldı. Tensor fasya lata ile sartorius kası arasındaki aralık belirlendi. Açılım iliak kemiğin lateral yüzeyini ortaya çıkarmak için proksimale uzatıldı. Rectus femoris kası asetabular yapışma yerinden ayrılmadan medial tarafa çekildi. Eklem kapsülü daha sonra T şeklinde bir kesi ile açıldı ve femur başı kıkırdağının ön kısmı çıkık oluşturmadan olduğu pozisyonda incelendi. İnce uçlu testere ve osteotomlar kullanılarak, femur başının ön kısmından femur boynu ve başı bileşkesinden yaklaşık 1.5 cm uzunluk ve genişlikte dörtgen kemik pencere açıldı. Daha sonra tüm görünür ölü kemik, kavitenin tabanında kanayan bir yüzeyle karşılaşılıncaya kadar küretaj ve ince elektrikli oyucular kullanılarak çıkarıldı. Aynı cilt kesisi kullanılarak iliak kemikten süngerimsi kemik grefti alındı. Kavite süngerimsi greft ile dolduruldu, ameliyatın başında çıkarılan kıkırdak kapak kapatıldı ve eklem kapsülü sıkıca üstüne dikildi. Allojenik greft materyali hiçbir olguda kullanılmadı. Hastalar ameliyat sonrası 6. hafta, 3. ay, 6. ay, 1. yıl ve sonrasında son takibe kadar yıllık olarak değerlendirildi. Klinik değerlendirme Harris Kalça skorlama (HHS) sistemi, Artritik Olmayan Kalça skoru (NAHS) ve Görsel analog ağrı skalası (VAS) kullanılarak yapıldı.

Bulgular: Ortalama takip süresi 48,4±25,7 ay (aralık; 12-107) idi. Hastalarda ameliyat sırasında veya ameliyat sonrası erken dönemde herhangi bir komplikasyon gözlenmedi.

Son takipte ortalama HHS 53,43±9,0 (aralık;36-67)'den 83,81±6,1'e (aralık;72-95) ($p<0,001$) yükseldi, ortalama NAHS 51,5±8,2'den (aralık; 36,25-61,25) 86±3,2'ye (aralık; 81,5-90) ($p<0,001$) yükseldi ve ortalama VAS 7,85±0,9'dan (aralık; 6,45-9,5) 3,05±0,9'a (aralık; 1,6-5,2) azaldı. ($p<0,001$). Ameliyat edilen 16 kalçadan 13'ünde (%81,2) HHS sistemine göre iyi veya mükemmel sonuçlar elde edildi.

Tartışma-Sonuç: Tanımladığımız 'Modifiye Trapdoor tekniği', kontrollü kalça çıkığına gerek olmadan femur başının greftlenmesini mümkün kılar. Bu tekniğin ARCO evre 2 ve evre 3 femur başı osteonekrozunun tedavisi için uygun bir teknik olduğunu düşünmekteyiz.

Anahtar Kelimeler: Femur başı, Kalça, Modifikasyon, Osteonekroz, Trapdoor ameliyatı

S-033

KARŞILAŞTIRMALI ALT VE ÜST EKSTREMİTE DERİN TENDON REFLEKS MUAYENESİNİN TORAKAL KİTLE VÖNEMI

Bilal Aykaç

Bursa Özel Hayat Hastanesi

Giriş-Amaç: Spinal patoloji düşünülen hastalarda dikkatli fizik muayene yapılmalı ve nörolojik durum ayrıntılı olarak bakılmalıdır. Derin tendon refleksleri (DTR) ve patolojik refleksler 1. Motor nöron problemlerini düşünülmesinde oldukça değerlidir. Patolojik refleksin alınmadığı ve üst extremiteye göre artmış alt extremite DTR, servikal seviye altındaki spinal kord lezyonunu düşündürmelidir. Bu çalışmada; servikal seviye distalindeki spinal kord patolojilerinde artmış alt ekstremite DTR'nin önemini anlatmayı amaçlamaktayız.

Gereç-Yöntem: 2019-2021 yılları arasında kliniğimize yaygın bacak ağrısı şikayetler ile başvuran ve sonrasında torakal kitle tespit ettiğimiz 3 olguyu sunacağız. Olguların üçünde de bel ve sırt ağrısı şikayeti olmayıp; radikülopati septomları ön planda idi. Hepsinde patolojik reflekslerin alınmadığı, üst ekstremite DTR normal olarak alınırken, alt ektremite DTR'nin belirgin olarak artmış olduğu belirlendi. Servikal bölge distalinde 1.motor nöron lezyonu ekartasyonu açısından torakal Manyetik Rezonans Görüntüleme (MRG) ile torakal kitle saptanan üç olgu çalışmaya alındı. Primer dorslji şikayeti ile başvuran ve daha önce torakal cerrahi geçirmiş hastalar çalışmaya alınmadı.

Bulgular: 3 hastanın yaş ve cinsiyetleri 75 (erkek), 48 (bayan) ve 12 (erkek) idi. Her üç hastanın fizik muayene bulguları radikülopati ile uyumlu olarak değerlendirildi. 75 yaş erkek hastanın 3 aydır olan sağ bacak ağrısı şikayeti ve son 2 haftadır olan sag düşük ayak deformitesi mevcuttu. 48 yaşındaki bayan hastada 2 hafta önce başalayan sol bacak ağrısı şikayeti olup; her iki hastada tek taraflı lomber 4-5 dermatomunda hipoestezi tespit edildi. 12 yaşındaki erkek çocuk ise milgram testi belirgin pozitif olarak değerlendirildi. Fizik muayenede her üç hastanında üst ekstremiteye göre her iki alt ekstremitede belirgin patellar tendon refleksleri (DTR) alınması üzerine, hastalarda servikal bölge distalinde lezyon düşünülerek torakal spinal MRG istendi ve üç olguda da torakal kitle tespit edilerek tedavi planlaması bu doğrultuda yapıldı (Şekil 1).

Şekil 1. *Torakal kitle tespit edilen hastaların sagital MRG görüntüleri.*

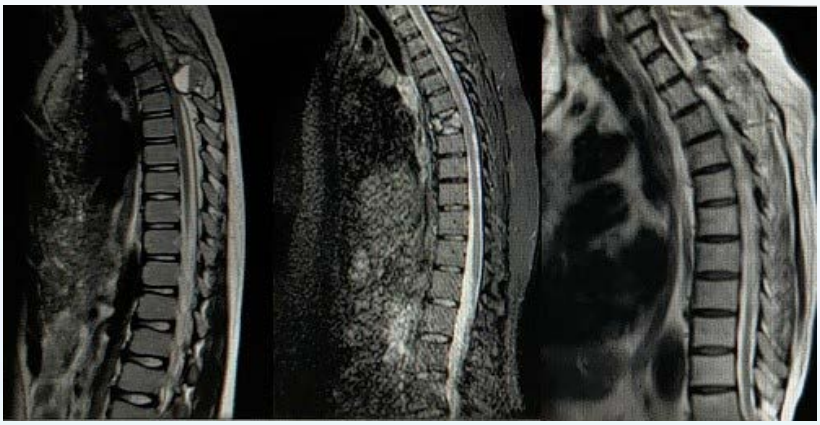

Şekil 1. Torakal kitle tespit edilen hastaların sagital MRG görüntüleri.

Tartışma-Sonuç: DTR, patolojik refleksler ile beraber 1.motor nöron lezyonlarını düşündürmede yol göstericidir. Üst ekstremite DTR leri servikal bölge kaynaklı olduğundan ve normal olarak alındığında artmış alt extremite DTR leri torakal ve torakolomber bileşkedeki spinal kord patolojisinin düşünülmesinde, önemli fizik muayene bulgularındandır ve rutin spinal muayenede mutlaka bakılmalıdır.

Anahtar Kelimeler: derin tendon refleksleri, torakal kitle

S-034

COVID-19 PANDEMİSİ SÜRECİNDE ORTOPEDİ VE TRAVMATOLOJİ ALANINDA DÜZENLENEN SANAL EĞİTİM TOPLANTILARININ DEĞERLENDİRİLMESİ

Tuğrul Yıldırım[1], Özgün Barış Güntürk[1], Seyyid Şerif Ünsal[2]

[1]El Mikrocerrahi Ortopedi Travmatoloji Hastanesi (EMOT), İzmir
[2]Trabzon Kanuni Eğitim ve Araştırma Hastanesi

Giriş-Amaç: Yeni koronovirüs (COVID-19) pandemisinin bir sonucu olarak Türkiye'de Ortopedi ve Travmatoloji eğitimi önemli ölçüde değişmiştir. Sosyal mesafe önlemlerinin uygulanması nedeniyle, birçok bilimsel toplantı ve kongre çevrimiçi olarak yapılmıştır. Ancak bu uygulamaların eğitim açısından yeterliliği ve pandemi sonrasında hangi düzeyde devam edeceği belirsizdir. Bu çalışmanın amacı, ortopedi ve travmatoloji alanında çevirimiçi yapılan bilimsel toplantıların memnuniyet düzeyini belirlemek ve pandemi sonrası uygulanma tercihlerini değerlendirmektir.

Gereç-Yöntem: Mayıs 2021-Haziran 2021 tarihleri arasında 350 Türk ortopedi ve travmatoloji uzmanına ve araştırma görevlisine 19 soruluk çevrimiçi bir anket gönderildi. Sorular katılımcımların demografik bilgilerini, çevrimiçi konferans memnuniyet düzeylerini ve gelecekteki eğilimlerini değerlendirmeye yönelikti. Kategorik değişkenler arasındaki ilişkiler ki-kare analizi ile incelenmiştir.

Bulgular: 141 kişi ankete katılım gösterdi.Katılımcıların %40,7'si pandemi öncesinde herhangi bir sanal toplantıya katılmamışken, pandemi dönemde toplantılardan en az birine %92'si katılım vardı. Katılımcıların %78'i çevirimiçi yapılan bilimsel toplantıların ortopedi ve travmatoloji eğitimini geliştireceğini belirtti. En çok çevirimiçi toplantıların yerini alması istenilen geleneksel toplantılar; %40 teorik konu anlatımları ve %30 vaka tartışmaları idi. Katılımcıların sadece %13'ü çevirimiçi konferansların eğitimcilere soru sorma ve onlardan yanıt alma konusunda çok iyi olduğunu belirtti. Gelecekteki kullanımla ilgili olarak, katılımcıların %51'i, pandemi sonrası çevirimiçi toplantıların, geleneksel toplantıların yerini kısmen alması gerektiğini belirtti. Bağımsız değişkenler arasında istatistiksel olarak anlamlı bir fark yoktu.

Tartışma-Sonuç: COVID-19 salgını azaldıktan sonra bile, çevirimiçi toplantılar ortopedik cerrahi eğitiminin bir parçası olmaya devam edebilir. Tüm yaş gruplarından ve alt uzmanlık alanlarından ortopedistler, özellikle vaka tartışmaları ve belli bir konuya özgün teorik dersler olmak üzere, çevirimiçi toplantıların sürekliliği için bir tercih bildirmektedir. Çevirimiçi toplantılar, pandemi sonrası dünyada, bazı geleneksel konferansların yerini alabilir.

Anahtar Kelimeler: COVID-19, çevirimiçi eğitim, çevirimiçi toplantı, ortopedi ve travmatoloji eğitimi

S-035

ÖN ÇAPRAZ BAĞ REKONSTRÜKSİYONU SONRASI AGRESİF REHABİLİTASYON UYGULANAN HASTALARDA KLİNİK SONUÇLARIMIZ

İhsan Özdamar

Sancaktepe Şehit Prof.İlhan Varank Eğitim ve Araştırma Hastanesi, Ortopedi ve Travmatoloji Kliniği

Giriş-Amaç: ÖÇB yırtığı diz bölgesinde en sık görülen spor yaralanmalarından birisidir.Günümüzde dörde katlanmış HT otogrefti ile anatomik ÖÇB rekonstrüksiyonu ve agresif rehabilitasyon uygulaması en sık uygulanan tedavi yöntemidir

Gereç-Yöntem: Ümraniye Eğitim ve Araştırma Hastanesi Ortopedi ve Travmatoloji Kliniğinde Ekim 2007-Ekim 2010 tarihleri arasında ÖÇB yırtığı tanısı konulan ve ÖÇB rekonstrüksiyonu yapılan 51 hasta(50 erkek, 1 kadın) çalışmamıza dahil edildi. Hastalarımızın ortalama yaşı 28,8(18-42), travma ile ameliyat arası süresi 21,5 (1-120) aydı. Olgularımızın 22'sine (%43) transfix yöntemiyle, 29'una (%57) endobutton - CL yöntemiyle dört katlı otojen HT kullanılarak ÖÇB rekonstrüksiyonu yapıldı. Hastalara Shelbourne tarafından geliştirilen agresif rehabilitasyon programı bazı değişiklikler yapılarak uygulandı. Ameliyat sonrası diz breysi kullanılmadı. Ortalama takip süresi 18,7(6-36) aydı

Bulgular: Hastaların 35(%70) hastada hiçbir şikayet saptanmazken, 12(%24) hastada aşırı aktivite sırasında ağrı, 2 (%4) hastada günlük aktivitede ağrı, 4 (%8) hastada şişme şikayeti mevcuttu. Boşalma hissi hiçbir hastada görülmedi. Ekstansiyon kısıtlılığı hiçbir hastada yoktu, Fleksiyon derecesi ortalama 133 derece (120 -140) olarak bulundu. Uyluk atrofisi 36(%71) hastada 0-5 mm atrofi, 10 (%19) hastada 5-10 mm atrofi, 3 (%6) hastada 10-15 mm atrofi, 2(%4) hastada 15-20 mm atrofi saptandı. Femoral tünelde ön-arka grafide 3,7 mm, lateral grafide 3,9 mm tünel genişlemesi vardı. Tibial tünelde ön-arka grafide 4,7 mm, lateral grafide 4,8 mm tünel genişlemesi vardı

Lysholm skor oranları

Lysholm skorları	Hasta sayısı	Sonuç
95-100	38	Mükemmel
85-94	12	İyi
65-84	1	Orta
64 altı	-	Kötü

ÖÇB rekonstrüksiyonu sonrası uygulanan agresif rehabilitasyonun subjektif değerlendirilmesi

Tartışma-Sonuç: ÖÇB rekonstrüksiyonu sonrası kontrollü uygulanan agresif rehabilitasyon hastaların erken sosyal hayata dönmesini sağlar ve oluşabilicek hareket kısıtlılığı komplikasyonlarının önüne geçer.

Anahtar Kelimeler: ÖÇB rehabilitasyonu, ÖÇB rekonstrüksiyonu

S-036

ARTHROSCOPIC MEDIAL PATELLOFEMORAL LIGAMENT RECONSTRUCTION WITH A DOUBLE SUSPENSION TECHNIQUE

Özgür Başal, Talip Teoman Aslan

Sağlık Bilimleri Üniversitesi Darıca Farabi Eğitim ve Araştırma Hastanesi

Giriş-Amaç: Patella instability and recurrent patellar dislocation are common problems seen particularly in the young age group(1-3,5,6). In patients where there is no MPFL (medial patellofemoral ligament) integrity or if present it is loose, repair of this ligament does not generally give a successful result and there is a need for reconstruction. The fixation technique made to the femur and patella and the tendon graft tension are of great importance in clinical success. Nevertheless, a definitive acceptable treatment protocol has not been adopted. The double suspension device described in this paper is a technique that can be applied extremely easily and allows potential complications to be reduced to a minimum.

Gereç-Yöntem: The double suspension technique describes the fixation of the semitendinosus autograft into the single femoral and patellar tunnel using the adjustable and fixed loop-button technique arthroscopically- asisted. The graft preference does not affect the success of the treatment, but tendon tension, the graft fixation method and fixation material affect the clinical results. Tips and tendon fixation with a double suspension technique are described here in cases applied with MPFL reconstruction using semitendinosus autograft with this technique.

An illustration of the suspension technique

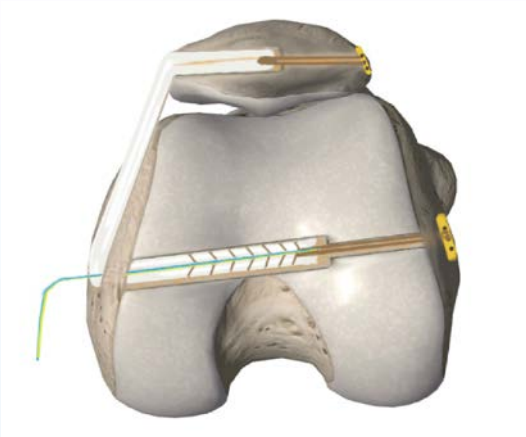

Bulgular: Between January 2019 and April 2020, five cases with isolated MPFL rupture were treated with a double-suspension technique. As this has a negative effect on daily sports activities and causes workforce losses, there is intense involvement of sports traumatology. Three male and two female patients with an average age of 26 (range 21-34) were treated surgically after an acute knee injury. Time from injury to surgery was 5.2 weeks (range 4-6). Clinical results have been shared after 1 year of follow-up. Anatomic MPFL reconstruction with a double-suspension technique provides biomechanical stability closest to the tensile strength of the natural MPFL. Chondral damage was evaluated with MRI 6 months of surgery and grades according to the modified Outerbridge grading of chondromalacia. Of 5 patella, three were graded II and two were graded as I according to the MRI.

Figure 2. Postoperative AP/L radiographs of suspension devices and tunnels.

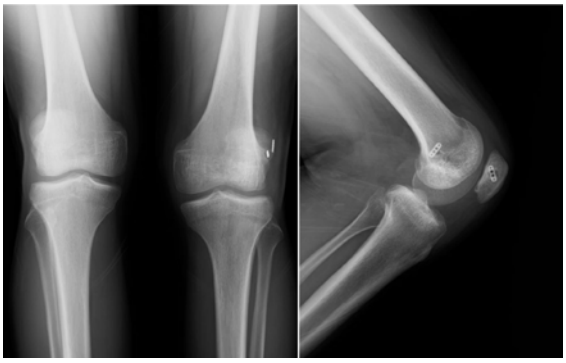

Tartışma-Sonuç: Reconstruction of this ligament forms the main leg of the treatment. Although several different methods have been described, failure and complications are seen related to technique inadequacies. Anatomic MPFL reconstruction with a double-suspension technique provides biomechanical stability closest to the tensile strength of the natural MPFL. This technique, which can be easily applied, can be recommended in the treatment of chronic or acute patellar instability. Advantages of the technique are that it allows the surgeon to easily adjust the tendon graft tension and there is no risk of suture slippage. However, there is a need for support of these results with clinical case series. Negative aspects of the technique are that mechanical tests have not yet been conducted and mid-term follow-up results have not yet been obtained.

Table 1. Pearls of Surgical Technique for MPFL Reconstruction

Table 1.	Pearls of Double Suspension Technique for MPFL Reconstruction
	If the tunnel opened in the patella is wider than 6.3mm in diameter, the patella will not be resistant to axial loading on the patella. The tunnel length opened for the suspension button must be measured carefully and the tunnel depth appropriate to the tendon diameter must not be less than half the patella width (mean 20±4mm). The entry site of the guidewire to be placed for the femoral tunnel should be marked with fluoroscopy. Excessive tension of the tendon graft must be avoided. A bone elevator should be inserted between the tendon graft and the lateral femur to avoid loading excessive tension on the tendon graft when pulling on the zip suture. It is recommended that the length of the femoral tunnel prepared for the adjustable loop device is 5mm longer than the length of the interference screw. ?The graft tensioning and patellar tracking must be evaluated arthroscopically.

Anahtar Kelimeler : Knee Ligaments, MPFL, Patellar Dislocation, Reconstruction, Suspension Device

S-037

DİZ KONDRAL LEZYONLU HASTALARDA HÜCRESİZ SCAPHOLD UYGULAMASI - ORTA DÖNEM SONUÇLARIMIZ

Şahin Çepni, Enejd Veizi, Ali Şahin

Ankara Şehir Hastanesi - Ortopedi ve Travmatoloji Kliniği

Giriş-Amaç: Diz kondral lezyonlarının tedavisi tartışmalıdır. Eriksin kondral lezyonlarında mikrokırık, MACI (matriks ile indüklenmiş kondrosit implantasyonu), mozikplasti ve hucresiz scaffold tedavi yöntemlerindendir. Ancak henüz hiçbir tedavi yönteminin diğerine üstünlüğü kanıtlanmış değildir. Çalışmamızın amacı dizin medial femoral kondilin osteokondral lezyon tanısı ile hücresiz scaffold uyguladığımız hastaların postoperatif orta dönem klinik fonksiyonel sonuçlarını değerlendirmekti.

Gereç-Yöntem: Çalışmamızda 2013-2015 yılları arasında, medial femoral kondil osteokondral hasarı tanısıyla tedavi edilen 17 hastanın sonuçları değerlendirildi. Cerrahi için endikasyonlar ise 60 yaştan küçük hastalar için geçerli olup, dizde 3 cm2 küçük ve Outerbridge evre 3-4 fokal kondral defektler olarak belirlendi. Operasyon öncesi tüm hastalar VAS, Oxford Diz Skoru ve Diz Cemiyeti Skoru ile değerlendirildi. Cerrahi müdahale esnasında hastalara ilk önce tanısal artroskopi uygulandı. Menisküs lezyonu olan hastalara artroskopik müdahale edildi. Ardından kondral defektli alan üzerinden mini insizyonla artromi uygulanarak defektli alana ulaşaldı. Kondral defekt sınırları düzgün olacak şekilde subkondral kemiğe kadar debride edildi. Subkondral alana mikro kırık uygulandıktan sonra defektli alanı örtecek şekilde hücresiz scaffold uygulandı. Hastalara postop açı ayarlı dizlik uygulandı. 1. hafta 0-30 derece, 2. Hafta 0-60, 3. haftada full ROM uygulandı. Hastalar 6 hafta basmadan mobilize edildi. Hastaların son kontrolünde Oxford Diz Skoru, Diz Cemiyeti Skoru ve VAS skorları dolduruldu ve istatistiksel anlamlılık açısından değerlendirildi.

Bulgular: Hastaların ikisi (%11) kadındı ve ortalama yaş 45 idi. Ortalama takip süremiz 67 aydı (60-80ay). Hasta sayısının az olması nedeniyle veriler ortancalarıyla değerlendirildi. Preoperatif VAS, OKS, KSS-K ve KSS-F skorların ortanca değerleri sırasıyla 4, 22, 58 ve 75 olarak tespit edildi. Bu skorların postop ortanca değerleri ise VAS için 1, OKS için 44, KSS-K için 95 ve KSS-F için 100 olarak tespit edildi. Aralarındaki ilişki bağımlı örneklem?t-testi ile değerlendirildi ve her üçü için istatistiksel olarak anlamlı tespit edildi ($p<0.05$).

Cerrahi öncesi ve sonrası fonksiyonel skorların değişimi

	Cerrahi öncesi ortanca (min-maks)	Cerrahi sonrası ortanca (min-maks)	*p*
VAS	4 (2-7)	1 (1-3)	<0.05
OKS	22 (18-36)	44.5 (29-48)	<0.05
KSS	58 (40-70)	100 (70-100)	<0.05
KSS-fonk	75 (60-75)	95 (67-100)	<0.05

Tartışma-Sonuç: Dizdeki kondral defektlerin tedavisinde hücresiz scaphold uygulamasının diğer tedavi seçeneklerine iyi bir alternatif olabileceğini düşünüyoruz. Gösterildiği gibi orta dönemde hastaların fonksiyonel sonuçları anlamlı bir şekilde düzelmekte olup, daha invaziv işlemler gecikmiş olup işe ve spora dönme zamanları kısalır. Ancak daha geniş ve prospektif çalışmalara ihtiyaç vardır.

Anahtar Kelimeler : diz, kondral lezyon, spor cerrahisi

S-038

İLK DEFA OMUZ ÇIKIĞINA BAĞLI GELİŞEN EKLEM İÇİ PATOLOJİLER; TÜM HASTALARI TEDAVİ EDİYOR MUYUZ?

Serkan Davut

Hatay Mustafa Kemal Üniversitesi Tayfur Ata Sökmen Tıp Fakultesi Ortopedi ve Travmatoloji AD

Giriş-Amaç: İlk omuz eklemi çıkığı redüksiyonu ardından hastaların bir kısmı ileri tetkik edilememekte ve bir kısmı da takipten çıkmaktadır. Ancak çıkıklar sonucunda omuz ekleminde kemik ve yumuşak doku patolojileri gibi sıklıkla cerrahi gerektiren patolojilerin yüksek oranda geliştiği bilinmektedir [1].Bu çalışmamızda ileri dönemde ciddi komplikasyonlara yol açabilecek ilk omuz çıkığına bağlı gelişen eklem içi patolojilerin sıklığını ve hastaların ilk çıkık sonrası tedavilerinin devamı/seyri hakkında bilgiler sunmak istedik.

Gereç-Yöntem: 2016-2020 yılları arasında ilk omuz çıkığı tanısı ile hastanemiz acil servisi veya ortopedi polikliniğine doğrudan veya başka bir sağlık kuruluşundan sevk ile gelen ve verileri yeterli görülen 62 hastanin kayıtları incelendi. Gerek hastanemiz gerekse de e-nabız sistemi üzerinden veriler elde edildi. Hastaların dermografik verileri ile ilk çıkık gelişimi ardından ilk takiplerinde çekilmiş bilgisayarlı tomografi ve manyetik rezonans görüntülerinde tespit edilen patolojiler raporlandı [2]. Hastalar hem cinsiyetlerine göre hemde yaşlarına göre gruplanarak elde edilen veriler analiz edildi.

Bulgular: Hastalarımızın 39 (%62.9) u kadın ve 23 (%37.1) ü erkekti. 58 hastada anterior, 4 hastada posterior çıkık gelişmişti. 30 hasta 64 ve altı yaşta iken 32 hasta 65 ve üstü yaştaydı. Çıkık gelişme oranı 65 ve üstü yaş grubunda kadınlarda erkeklerden fazla idi. Erkeklerde ve 65 yaş altında her iki cinsiyette herhangi bir yumuşak doku lezyonu gelişimini oranı istatistiki olarak anlamlı derecede daha fazlaydı (Sırasıyla p:0.003 ve p: 0.019). Yine erkeklerde ve 65 ve altı yaş grubunda bankart lezyonu sıklığı istatistiki olarak anlamlı derecede fazlaydı (Sırasıyla p:0.003 ve p:0.19). Kadınlarda rotator cuff tendon hasarları, biceps instabilitesi, kırıklı çıkık, kemik bankart lezyonu ve herhangi bir kemik lezyonu gelişme oranı istatistiki olarak anlamlı olmasa da erkeklerden fazla; erkeklerde ise Hill-Sachs lezyonu gelişme oranı kadınlardan fazlaydı. 65 ve üstü yaş grubunda Hill-Sachs lezyonu, rotator cuff tendon hasarları, kırıklı çıkık ve herhangi bir kemik lezyonu varlığı oranı istatistiki olarak anlamlı olmasa da 64 ve altı yaş grubundaki hastalardan yüksek bulundu. Çıkık redüksiyonu sonrasında kemik deplasmanı gelişimi sıklığı kadınlarda ve 64 ve altı yaş grubunda (p:0.024) yüksekti. Çıkık esnasında oluşan ayrışmamış bir kırık varlığında acil serviste veya ameliyathanede eklem redüksiyonunun yapılması sonrasında kırık deplasmanı gelişme riski gruplar arasında anlamlı değildi.

Tüm hastaların az bir kısmı (21/62) ilk çıkık izlemi esnasında cerrahi tedaviye başvurdu/oldu. Diğer hastaların gerek hastanemiz gerekse de e-nabız sistemindeki verileri incelendiğinde herhangi bir cerrahi tedavi olmadıkları tespit edildi.

Tablo 1

Tablo 1. Yaşlara Göre görülen patolojiler					
	64 yaş ve altı (n:30)		65 yaş ve üstü (n:32)		P değeri
	n	%	n	%	
Kadın	14	22.6	25	40.3	.021
Erkek	16	25.8	7	11.3	
Bankart Lezyonu	14	22.6	4	6.5	0.07
Kemik bankart Lezyonu	4	6.5	3	4.8	ad
Hill-Sachs lezyonu	11	17.7	15	24.2	ad
Biceps instabilitesi	2	3.2	3	4.8	ad
RC tendon rüptürü	4	6.5	8	12.9	ad
SLAP	3	4.8	0	0	ad
Revers Hill-Sachs lezyonu	0	0	2	3.2	ad
HAGL	2	3.2	1	1.6	ad
Perthes lezyonu	0	0	2	3.2	ad
Kırıklı çıkık	2	3.2	5	8.1	ad
T majus kırığı	11	17.7	11	17.7	ad
T minus kırığı	0	0	2	3.2	ad
Herhangi bir kemik lezyonu varlığı	13	21	18	29	ad
Herhangi bir yumuşak doku lezyonu varlığı	22	35.5	13	21	.019
Redüksiyon Sonrası deplas-man	7	11.3	1	1.6	.024

ad: Anlamlı değil

Tablo 2. Cinsiyete Göre Görülen Patolojiler					
	Kadın (n:39)		Erkek (n:23)		P değeri
	n	%	n	%	
Anterior çıkık	38	61.3	20	32.3	ad
Posterior çıkık	1	16.	3	4.8	
Bankart Lezyonu	5	8.1	13	21	.001
Kemik bankart Lezyonu	6	9.7	1	1.6	ad
Hill-Sachs lezyonu	14	22.6	12	19.4	ad
Biceps instabilitesi	4	6.5	1	1.6	ad
RC tendon rüptürü	9	14.5	3	4.8	ad
SLAP lezyonu	2	3.2	1	1.6	ad
Revers Hill-Sach lezyon	0	0	2	3.2	ad
HAGL	1	1.6	2	3.2	ad

Perthes lezyonu	1	1.6	1	1.6	ad
Kırıklı çıkık	6	9.7	1	1.6	ad
T majus kırığı	15	24.2	7	11.3	ad
T minus kırığı	0	0	2	3.2	ad
Herhangi bir kemik lezyonu varlığı	21	33.9	10	16.1	ad
Herhangi bir yumuşak doku lezyonu varlığı	16	25.8	19	30.6	.003
Redüksiyon Sonrası deplasman	6	9.7	2	3.2	ad

Yaşlara ve cinsiyete göre bulgular

Tartışma-Sonuç: Omuz çıkıkları sonucunda instabiliteye yol açan lezyonların sıklığı çok olsa da tedavi ve takipte olan hasta sayısı düşük kalmaktadır. Cerrahi olarak tedavileri yapılan hasarların yanında kapalı eklem redüksiyonu dışında ek bir işlem yapılmayan/olmak istemeyen hastalarda sıklıkla ilerde ağrı kaynağı ve fonksiyon kaybı olarak karşımıza çıkabilecek ve ciddi morbiditeye yol açabilecek diğer eklem içi patolojilere de özellikle dikkatli yaklaşılmalı ve ilk çıkık sonrası tedaviye uyum konusunda özen gösterilmelidir.

Anahtar Kelimeler : First-time dislocator; shoulder dislocation; glenohumeral instability; shoulder stabilization

S-039

DİZ OSTEOKONDRAL DEFEKTLERİNİN TEDAVİSİNDE KULLANILACAK OLAN İKİ KATMANLI SENTETİK SKAFOLDUN ERKEN VE ORTA DÖNEM SONUÇLARININ DEĞERLENDİRİLMESİ -DENEYSEL ÇALIŞMA-

Bilge Kağan Yılmaz[1], Recep Altın[4], Sadık Kağa[2], Hasan Hüseyin Demirel[3], Elif Kağa[1], Mehmet Nuri Konya[1]

[1]Afyonkarahisar Sağlık Bilimleri Üniversitesi Araştırma ve Uygulama Hastanesi
[2]Afyon Kocatepe Üniversitesi Mühendislik Fakültesi Biyomedikal Mühendisliği Bölümü
[3]Afyon Kocatepe Üniversitesi Bayat Meslek Yüksekokulu Laborant ve Veteriner Sağlık Bölümü
[4]Afyonkarahisar Devlet Hastanesi

Giriş-Amaç: Laboratuvar ortamında üretilen çift katmanlı ve tek katmanlı skafoldları hücreli ve hücresiz olarak mikrokırık zemininde oluşturulan osteokondral defektlere uygulayarak kıkırdak doku iyileşmesi elde etmek ve iyileşen dokuları histolojik olarak karşılaştırmaktır.

Gereç-Yöntem: Çalışmada ortalama 3 aylık 70 Wester Albino erkek rat beş gruba ayrıldı. Tüm ratlara sağ femur trohlear bölgeye 2 mm çapında 1 mm derinliğinde osteokondral defekt oluşturulduktan sonra 0.8 mm kirschner teli ile mikrokırık işlemi uygulandı. Kontrol grubu hariç her gruba özel üretilen skafold uygulandı. Cerrahi sonrası dördüncü hafta erken dönem, sekizinci hafta orta dönem iyileşmeyi değerlendirmek için materyaller fikse edilip dekalsifiye edildi. Ardından parafin bloklara gömülerek 5-7 µm kesitler alındı. Hematoksilen-Eozin ve Masson's Tricromla boyanarak Modified Mankin ve O'Driscol skalasına göre değerlendirildi.

Bulgular: Skafoldların hücreli kullanımının morfolojik alan değişimlerinde olumlu sonuç etkisi gösterildi. Çift katmanlı skafold uygulamanın hem hücreli hem hücresiz kullanımda tek katmanlı skafolda göre morfolojik alan skorunda minimal artış etkisi görüldü. Yüzey düzenliliğinde çift katmanlı hücreli skafold grubunda daha iyi sonuçlar alındı. Komşu bağlanmada erken iyileşme döneminde çift katmanlı hücresiz skafold ile en yüksek skorlar elde edildi. Hücre popülasyonunun erken dönem sonuçlarında hücreli çift ve tek katmanlı skafold grubunda çok düşük değerler saptandı, erken ve orta dönem en iyi sonuçlar mikrokırık grubunda görüldü. Kıkırdak tıkaç kalitesinin erken dönem sonuçlarında çift katmanlı hücresiz skafold etkinliği anlamlı derecede yüksek bulundu. Ancak bu etkinliğin orta dönem sonuçlarına yansımadığı görüldü. Tüm iyileşme döneminde kontrol grubuna en yakın matriks skoru, çift katmanlı hücreli skafold grubunda saptanmış olup; çift katmanlı skafoldun tek katmanlı skafolda göre daha iyi matriks oluşturduğu görüldü. İyileşmiş kıkırdak dokusunda yapısal bütünlüğün tüm dönem sonuçlarında çift katmanlı hücreli skafoldda daha iyi olduğu belirlendi. Çift katmanlı skafoldun yara dolgusunda daha etkili bir tedavi yöntemi olduğu görüldü. Osteokondral bağlanmada çift katmanlı skafoldun etkinliği belirgin şekilde yüksek bulundu. Komşu bağlanmada çift katmanlı skafoldun erken dönemde etkinliği saptanmış olup hücre takviyesi ile bu etkinliği orta dönemde de sürdürdüğü görüldü. Kümeleşme dağılımın erken dönem sonuçlarında çift katmanlı skafold etkinliği iyi, orta dönemde tek katmanlı skafold etkinliği belirgin şekilde artmıştı. Subkondral kemik iyileşmesi akut dönem sonuçlarında çift katmanlı skafold etkinliği iyi iken orta dönemde tek katmanlı skafold etkinliği belirgin şekilde artmıştı.

Tartışma-Sonuç: Mikrokırık grubuna en yakın iyileşme parametreleri hücreli çift katmanlı skafold grubunda elde edildi. Erken dönem iyileşmede çift katmanlı skafoldun daha etkin olduğu bulundu, skafoldun hücreli uygulanması ile çok daha iyi sonuçlar elde edildi. Ancak orta dönem sonuçlarında gruplar arası anlamı bir fark elde edilemedi. Orta dönem sonuçlarda en etkin tedavinin mikrokırık grubu olduğu görüldü.

Osteokondral kıkırdak defektlerinde mikrokırık yöntemi ile iyileşme hala güncelliğini korumakta ve kıkırdak doku mühendisliği ile üretilen çeşitli skafoldlar ile histolojik olarak daha iyi sonuçlar alınabilmektedir. Buradan yola çıkarak elde ettiğimiz çift katmanlı skafold, mikrokırık uygulanan tedaviye alternatif olarak değerlendirilebilir.

Anahtar Kelimeler : Kıkırdak, Mikrokırık, Ostekondral Defekt, Osteoartrit, Skafold

S-040

OMUZ ARTROSKOPİSİ SONRASI MEDİASTİNAL SIVI KAÇAĞI VE RESPİRATUAR DİSTRES SENDROMU - BİR OLGU SUNUMU

Onur Denizhan Sivri[1], Ahmet Burak Bilekli[1], Hakan Zeybek[2], Doğan Bek[1]

[1]Sağlık Bilimleri Üniversitesi Gülhane Eğitim ve Araştırma Hastanesi Ortopedi ve Travmatoloji Ana Bilim Dalı, Ankara
[2]İzmir Katip Çelebi Üniversitesi Atatürk Eğitim ve Araştırma Hastanesi Ortopedi ve Travmatoloji Servisi, İzmir

Giriş-Amaç: Mediastinal sıvı kaçağı, anatomik komşuluklar nedeniyle omuz artroskopisi sonrası nadir görülen, ancak hayatı tehdit edebilecek bir komplikasyondur. Bu yazıda omuz artroskopisi sonrası karşılaşılan mediastinal sıvı kaçağı ve buna sekonder gelişen respiratuar distres sendromu tablosunu sunmaktayız.

Gereç-Yöntem: 57 yaşında kadın hasta son 1 yıldır artan sağ omuz ağrısı ve hareket kısıtlılığı şikayeti ile başvurdu. Travma öyküsü olmayan hastanın istirahat ağrısı ve omuz hareketlerinde kısıtlılık şikayetleri mevcuttu. Muayenesinde pasif eklem hareket açıklığı tamdı ancak, 90 derece üzerinde aktif abduksiyon ve iç-dış rotasyon hareketleri ağrılıydı. Jobe testi ve kol düşme testi pozitifti. Nörovasküler muayenesi doğaldı. Direk grafide patoloji saptanmadı. MRG (Manyetik Rezonans Görüntüleme)'de supraspinatusta tam kat masif rüptür, akromiyoklavikular eklemde hipertrofi gözlendi. 8 haftalık konservatif tedavi ve fizik tedavi süreci sonrası şikayetleri devam eden hastaya artroskopik tedavi önerildi ve onamı alınarak cerrahi uygulandı. Hastaya genel anestezi altında şezlong pozisyonunda artroskopik rotator kaf tamiri ve subakromial dekompresyon uygulandı.

PA Akciğer Grafi Görüntüsü

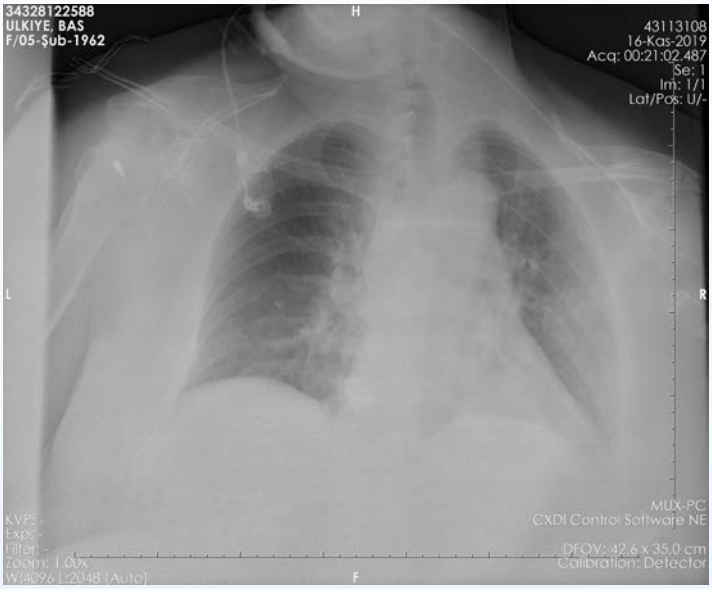

Boyun BT Aksiyel Kesit

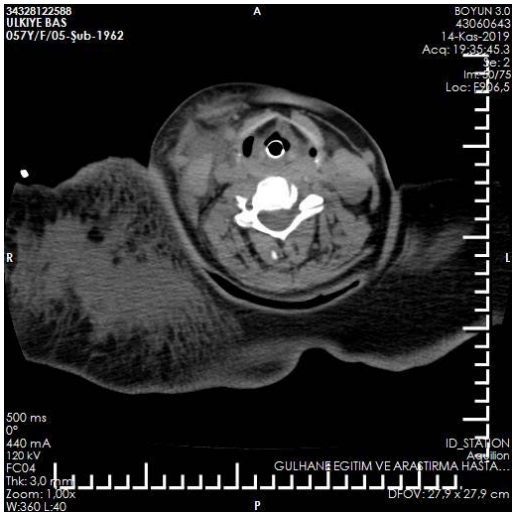

Bulgular: Ameliyat öncesi hipertansiyon ve pseudotümör serebri öyküsü olan hastanın ameliyat içi tansiyon yüksekliği, buna bağlı olarak eklem içi kanama ve görüntüleme güçlüğü nedeniyle cerrahi süresi 2 saat 20 dakika idi. Postoperatif dönemde Anestezi Sonrası Bakım Ünitesinde ani saturasyon düşüklüğü gelişmesi üzerine hasta anestezi ekibince tekrar entübe edildi ve anestezi yoğun bakım ünitesine nakledildi. Toraks ve boyun BT (Bilgisayarlı Tomografi) tetkikinde omuz, boyun ve sağ hemitoraksta yaygın cilt altı ödem, bilateral plevral efüzyon ve buzlu cam dansiteleri olduğu görüldü. 1 gün yoğun bakımda CPAP (Sürekli Pozitif Hava Yolu Basıncı) ile takip sonrası genel durumunun düzelmesi üzerine hasta ekstübe edildi ve servise alındı.

Artroskopi işleminde, irrigasyon sıvısının çevre yumuşak dokuya yayılması sık karşılaşılan, çoğunlukla asemptompatik seyreden ve 12 saat içerisinde gerileyen bir tablodur. Nadir görülmesine rağmen solunum yolu ödemi ve respiratuar distres gibi hayatı tehdit eden komplikasyonlara neden olabilir.[1] Bizim vakamızda, ameliyat içi tansiyon yükselmesine sekonder kanamanın fazla olması ve görüntülemenin güçleşmesi nedeniyle cerrahi süre uzamış ve buna bağlı olarak daha fazla irrigasyon sıvısı kullanımı gerekmiştir.

Tartışma-Sonuç: Omuz artroskopisi esnasında subakromial dekompresyon işlemi, cerrahi süresinin uzaması, yüksek pompa basıncı, ameliyat içi tansiyon yüksekliği, boyun ve toraks bölgesindeki anatomik farklılıklar ve lateral dekübit pozisyon irrigasyon sıvısı kaçağı için risk faktörleridir. Bu faktörlerin arasında ameliyat içi tansiyon yüksekliği, sıvı kaçağı ile en çok ilişkilidir. Genel anestezi ile yapılan işlemler esnasında hem ameliyat öncesi, hem de ekstübasyon öncesi bu faktörler gözden geçirilmeli ve risk minimize edilmelidir.[2] Uygulanan cerrahi işlemin elektif ve görece az riskli olmasına rağmen olası komplikasyonlar akılda tutulmalıdır.

Anahtar Kelimeler : Artroskopi, Mediastinal sıvı kaçağı, Respiratuar distres

S-041

KARPOMETAKARPAL EKLEM ÇIKIĞI İLE BİRLİKTE TRAPEZİUM KIRIĞININ EKTERNAL FİKSATÖR İLE TEDAVİSİ-OLGU SUNUMU

Anıl Gülcü

Alanya Alaaddin Keykubat Üniversitesi Tıp Fakültesi Hastanesi

Giriş-Amaç: Bu olguyu sunma nedenimiz; Çok parçalı tip 5 trapez kırıklı çıkığın çok nadir görülmesi ve allogreft ve eksternal fiksatör ile tedavi sonucumuzun iyi olmasıdır. Çok parçalı kırık nedeniyle interfragmenter fiksasyon uygulayamadık. Literatürde tip 5 trapez kırıklı çıkığı olgusu olmamasıdır.

Gereç-Yöntem: İzole trapez kırıkları tüm karpal kırıkların %3 ila %5'ini oluşturan nadir patolojilerdir.(1). Literatürde trapez kırıklarına eşlik eden karpometakarpal çıkık (CMC) ların tedavisine değinilen sınırlı sayıda rapor bulunmaktadır.(2) Bu patoloji radyolojik taramalarda atlanabilir. Rutin radyografi yöntemleri ile bu kırıklar sıklıkla ihmal edilebilir. 20 derecelik oblik radyografi şüpheli vakaların belirlenmesinde yardımcı olabilir. Zamanında teşhis edilmezse veya uygun şekilde tedavi edilmezse fonksiyonel bozukluklar gelişebilir.. Bilgisayarlı tomografi (BT), yaralı bölgenin kapsamlı bir şekilde taranmasında faydalı olabilecek en iyi tanı yöntemidir. Kırığın oluş mekanizması, fleksiyonda birinci metakarp üzerine aksiyel yüklenmenin sonucu olarak dorsal çıkığa ve trapezin kırılmasına neden olur.

Bulgular: 28 yaşında bayan hasta motorsiklet kazası nedeniyle hastanemiz acil servisine geldi. . Fizik muayenede tenar bölgede ödem ve hassasiyet mevcuttu. 1. parmak hareketleri ağrılı ve kısıtlıydı. Sağ başparmak tabanında dorsoradial subkutan çıkıntı palpe edildi. Hastanın radyografileri çekildi ve trapez kırığı ve çıkığı tespit edildi. Takiben kısa kol atel uygulandı ve bilgisayarlı tomografisi çekildi.(şekil1). Genel anestezi altında dorso-radial approach ile girilerek radial superfisial sinir korunarak kırık hattına ulaşıldı. Kırığın çok parçalı ve defektif olduğu görüldüğü için k-teli fiksasyonu uygulamayı düşünmedik. 2 adet 2 mm lik şanz 1.metakarpa ve 2 adet şanz distal radiusa uygulanarak radiokarpal eklemi geçen fiksasyon sağlandı. Floroskopi altında İntraoperatif redüksiyonun yetersiz olması nedeniyle 5 cc allograft ile redüksiyon sağlandı. Postoperatif 6.haftada external fixator çıkarıldı ve fizik tedaviye başlanıldı. 3. ayın sonunda başparmak hareketleri tama yakın ve ağrısızdı. Çekilen 3.ay kontrol radyografisinde eklem konfigurasyonu benzerdi. (Şekil 2)

şekil1:

Preoperative radyogram ve bilgisayarlı tomografi

şekil 2

intraoperative flouroskopi, postoperative radyogram ve klinik sonuç

Tartışma-Sonuç: Tip V trapez kırıkları nadirdir ve eşlik eden KMC çıkığı son derece nadir travmatik bir patolojidir. Anatomik redüksiyon stabil eklem elde etmek için eksternal fiksatör ve kemik defektine allogreft uygulanmasının başarılı olabileceği görülmektedir. Daha kapsamlı seriler, bu nadir durumların yönetimini ve uzun vadeli sonuçlarını tanımlamak için daha kesin sonuçlar sağlayabilir

Anahtar Kelimeler : Eksternal fiksasyon, KMK eklem çıkığı, Trapez kırığı, Trapeziometakarpal çıkığı

S-042

BAKER KİSTİ TEDAVİSİNDE, KİSTİN AÇIK CERRAHİYLE ÇIKARILMASI VE EKLEM İÇİ PATOLOJİNİN ARTROSKOPİK TEDAVİSİNİN SONUÇLARA ETKİSİ

Murat Saylık

İstinye üniversitesi

Giriş-Amaç: Klinik bulgu veren ve Manyetik Rezonans (MR) görüntülemede 3 cm üzeri büyüklükte ölçülen baker kistinin (BK)' nin popliteal açık cerrahi ile çıkarılması ve eşlik eden eklem içi patolojilerin artroskopik tedavisinin, kistin nüks oranına ve klinik sonuçlara etkisinin araştırılması amaçlandı.

Gereç-Yöntem: 2010 - 2016 yılları arasında koronal MR görüntülemede en az bir kesitte 3 cm üzeri BK olan 103 hastanın tek dizi çalışmaya alındı. Ortalama yaş (49,18+_ 11,82) yıldı. Kadın hasta sayısı 60 (%58,3) ,erkek hasta sayısı 43 (%41.7). Ortalama takip süresi 37,98+-21,24 aydı. Ortalama kist çapı (39,02+_99,06) idi. R.A tanısı almış veya başka bir enflamatuvar hastalığı olan hastalar çalışma dışında tutuldu. Hastaların tamamı aynı doktor tarafından aynı teknikle ameliyat edildi. Hastalar ameliyat öncesi ve sonrası Lindgen - Rausching ve Lysholm sınıflaması ile değerlendirildi. İstatistiksel değerlendirmede Wilcoxon testi, nokta çift serili korelasyon testi kullanıldı.

Bulgular: Ameliyat sonrası popliteal alandaki açık cerrahiye bağlı nörovasküler bir hasar görülmedi. Üç hastada aral antibiyoterapi gerektiren yüzeyel enfeksiyon görüldü. Ameliyat öncesi Lysholm skoru 63,77 +- 3,53' ve ameliyat sonrası 87,39 +- 4,25 ölçüldü, anlamlı derecede artış vardı ($p<0.001$). Ameliyat öncesi Lindgen - Rausching skoru: 1,78 +- 0,70 ve ameliyat sonrası 0,34 +- 0,55 ölçüldü, anlamlı derecede azalma vardı ($p<0.001$).

Kist çapı ile femoral kondral hasar derecesi ($p=0.859$) ve patellar kondral hasar derecesi ($p=0.452$) arasında istatistiksel anlamlı bir ilişki yoktu ($p<0.001$). Dört hastada tekrar cerrahi gerektirmeyen baker kist nüksü görüldü. Artroskopi esnasında tespit edilen baker kistine eşlik eden patoojiler; 83 dizde medial meniskal yırtık (%80.6), 20 dizde lateral meniskal yırtık 2 (%19.4) 69 dizde medial femoral kondral hasar, 37 dizde patellar kondral hasar, 53 dizde suprapatellar plika (%51.4), 9 dizde ÖÇB yırtığı (%8.7) görüldü. Yirmi dokuz dizde hafif - orta (%28.2), 31 dizde ileri efüzyon (%30.1) vardı.

Şekil-1

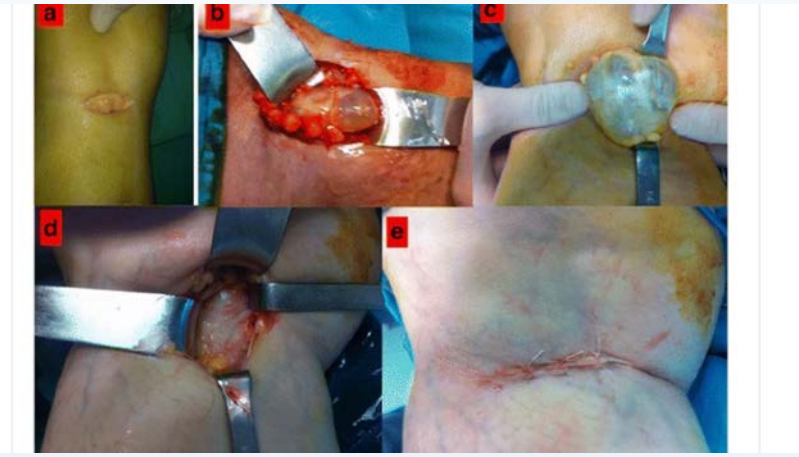

Baker kistinin popliteal bölgeden çıkarılması ile ilgili, insizyon bölgesi ve ameliyat alanı ile ilgili görüntüler.

Şekil - 2

Baker kistinin çıkarılması sonrasında , kist içinde görülen kondral parçaların görüntüsü

Tartışma-Sonuç:

Baker kisti tedavisinde, artroskopik eklem içi patolojilerin giderilmesi ve BK' nin posteriorden açık eksizyonu ve ekleme uzanan valvin sütürle kapatılmasıyla uygulanan kombine tedavi anlamlı fonksiyonel düzelme sağladı. BK nüksü kabul edilebilir orandaydı

Anahtar Kelimeler : artroskopi, baker, diz, kist

S-043

RAMP LEZYONU OLAN HASTALARDA TİBİA MORFOLOJİSİNİN ETKİSİ VAR MI?

Nazım Karahan

Çorlu Devlet Hastanesi, Ortopedi ve Travmatoloji Departmanı, Tekirdağ

Giriş-Amaç: Tibial morfolojik değişikliklerin menisküs yırtıklarına ve ön çapraz bağ (ÖÇB) yırtıklarına neden olabileceği literatürde gösterilmiştir. Çalışmamızda hastalardaki tibial morfolojik varyasyonların ramp lezyonu üzerinde etkisi olup olmadığı amaçlanmıştır.

Gereç-Yöntem: Kliniğimizde 2015-2020 tarihleri arasında artroskopik olarak primer ÖÇB rekonstrüksiyonu yapılan 880 hasta retrospektif olarak değerlendirildi.Kısmi ön çapraz bağ rüptürü olan hastalar, daha önce diz cerrahisi geçirmiş hastalar, diz tümörü olan hastalar, kombine bağ yaralanması olan hastalar, alt ekstremite dizilim bozukluğu rampa lezyonları dışındaki ilişkili medial/lateral menisküs lezyonları, şiddetli kondral hasarı olan hastalar,diz ekleminde travma öyküsü, profesyonel veya eğlence amaçlı sporcular, ağır işlerde çalışan, fizi açık, BMI 25'in üzerinde olan hastalar, yürüme anormallikleri bildirilen hastalar, nörolojik eksiklikleri olan hastalar çalışma dışı bırakıldıktan sonra ramp lezyonu olan hastalar grup 1 (n:52), ramp lezyonu olmayan hastalar grup 2(n:52) olarak tanımlandı.Ameliyat öncesi çekilen manyetik rezonans grafisinde medial meniscal slope (MMS), medial posterior tibial slope (MPTS), meniscus bone angle (MBA), depth of medial tibial plateau (DMTP) ve demografik veriler istatistiksel olarak karşılaştırıldı

Medial meniscus bone açısı

Medial menisküs kemik açısı (MMBA), aynı MRG kesitinde superior medial menisküs yüzeyine teğet olan bir çizgi ile tibial kemik yüzeyine teğet olan bir çizgi arasındaki açı olarak tanımlanır.

Medial plato derinliği(DMPT)

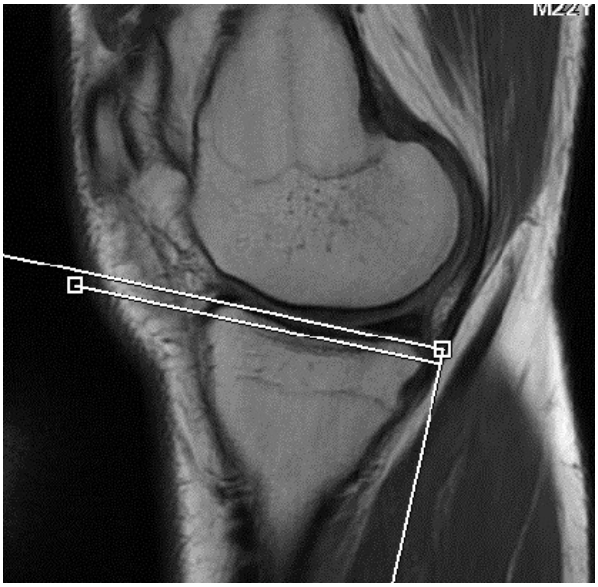

Medial tibial platonun derinliği 2 çizginin dikey mesafesi arasında tanımlanır; birincisi medial tibial platonun üst ve alt kretleri arasındaki çizgi ve ikincisi medial tibial platonun en derin noktasına teğet olan çizgidir ve bu iki çizgi paraleldir.

Bulgular: MPTS, grup 1'de 7.3 ± 2.56 ve grup 2'de 4.12± 3.37 olarak bulundu. MPTS değerlerine göre gruplar arasında istatistiksel olarak anlamlı farklılık gözlemlendi (p: 0.043). MMS grup 1'de 87.1± 3.14 ve grup 2'de 87.8± 4.18 idi. MMS değerlerine göre gruplar arasında istatistiksel olarak anlamlı farklılık gözlemlenmedi (p:0,65). DMPT grup 1'de 3,5± 0,53 ve grup 2'de 4.3± 0.82olarak gözlemlendi. DMPT değerlerine göre gruplar arasında istatistiksel olarak anlamlı farklılık gözlemlendi (p:0.031). MMBA grup 1'de 24.62± 2.79 ve grup 2'de 28.96± 4.59 idi. MMBA değerlerine göre gruplar arasında istatistiksel olarak anlamlı farklılık gözlemlendi (p:0.025)

Gruplara göre tibial morfolojik ölçümlerin karşılaştırılması

	Grup1 (ramp lezyon olan)	Grup 2 (ramp lezyon olmayan)	**p**
Medial meniscal slope (MMS)	87.1± 3.14	87.8± 4.18	0,65
Medial posterior tibial slope (MPTS)	7.3 ± 2.56	4.12± 3.37	0.043
Meniscus bone angle (MBA)	24.62± 2.79	28.96± 4.59	0.025
Medial tibial plateau derinliği (DMTP)	3,5± 0,53	4.3± 0.82	0.031

Medial meniskal slop değerlendirildiğinde gruplar arasında farklılık yokken, Ramp lezyonu olan grupta posterior slop yüksek, MBA az ve tibial plato diğer gruba göre daha derin gözlemlendi.

Tartışma-Sonuç: Rampa lezyonu olan hastalarda posterior tibial slop daha yüksek, DMPT ve MMBA daha düşük bulundu ancak MMS kontrol grubundan farklı değildi. Tibial morfolojik varyasyonların değerlendirilmesinin, klinisyenlere ramp lezyonun tespiti ve tedavi planlaması konusunda faydalı olabileceğini düşündürmektedir

Anahtar Kelimeler : meniscus bone angle, ön çapraz bağ rüptürü, posterior tibial slope, ramp lezyonu

S-044

MENİSKÜS SÜTÜRLERİ KIKIRDAĞA HASAR VERİR Mİ? SIĞIR KADAVRA MODELİNDE KIKIRDAK İNCELEMESİ

Ahmet Issın[1], Gizem Issın, Furkan Yapıcı, Volkan Gür, Fatih Subaşı

Erzincan Üniversitesi Mengücek Gazi Eğitim ve Araştırma Hastanesi

Giriş-Amaç: Menisküs dikişlerinin kıkırdağa zarar verip vermediğini, bir sığır dizi kadavra modelinde histolojik olarak test etmektir. (Resim 1 ve 2) Bu çalışmada, farklı sütür konfigürasyonlarında tespit edilen kıkırdak lezyonları sunulmaktadır.

Bir sığır dizi kadavra modeli

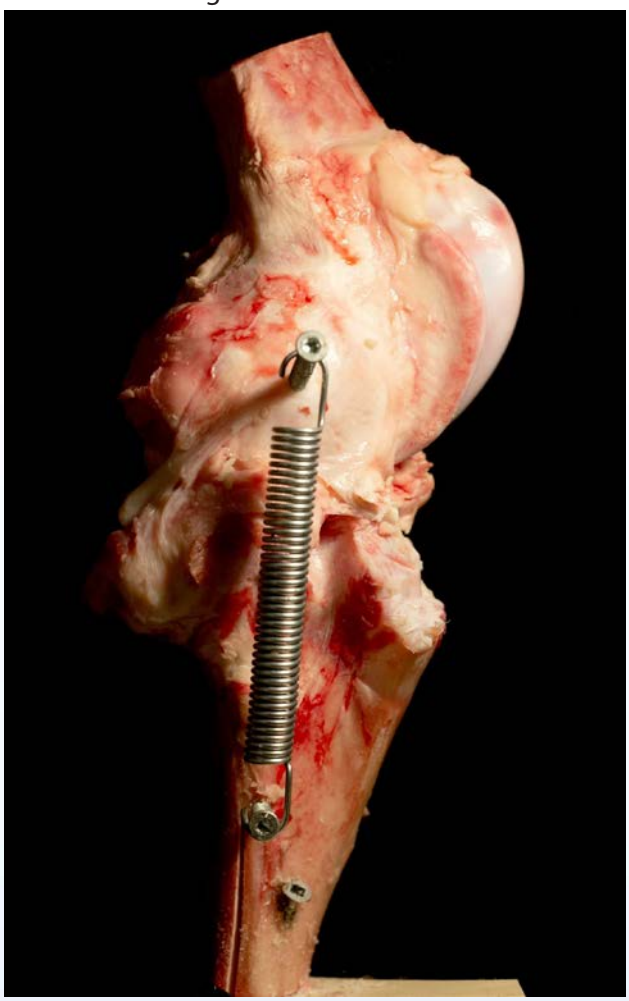

Menisküs sütür çeşitlerine göre kıkırdak hasar paternleri

M: Medial menisküs, A: Anterior, P: Posterior

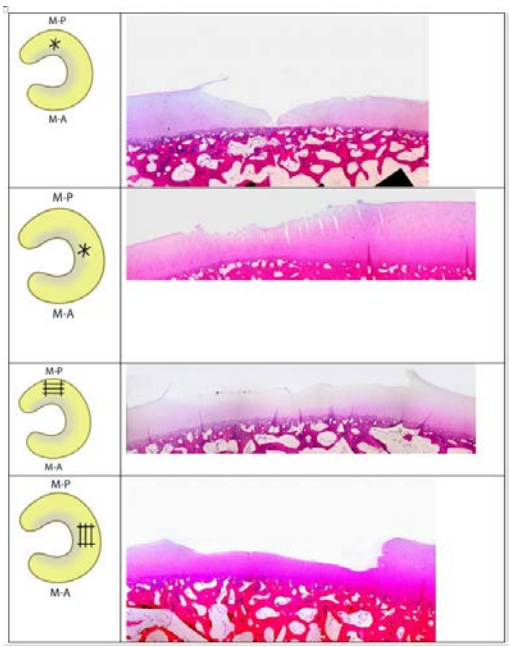

Tablo 1. Menisküs sütür tipi ile kıkırdak hasarı varlığı ilişkisi

	Knot	Layered Cross	Layered Horizontal	Stacked Vertical	Stacked Horizontal	Vertical Narrow	Horizontal Narrow
MM-P	X	X	X	X	X	-	-
MM-B	X	X	X	X	-	-	-
MM-A	-	-	-	-	-	-	-
LM-P	X	X	X	-	-	-	-
LM-B	X	X	X	-	-	-	-
LM-A	-	-	-	-	-	-	-

MM: Medial Menisküs LM: Lateral Menisküs P: Posterior B: Body A: Anterior kök X: kıkırdak hasarı+

Gereç-Yöntem: Bu çalışmada farklı sütür konfigürasyonlarının kıkırdağa verdiği hasarı değerlendirmek için taze kesilmiş sığır dizleri kullanılmıştır. Geniş, dar, vertikal, horizantal, içten düğümlü ve katmanlı menisküs sütürü konfigürasyonları, örgülü emilmeyen ve monofilaman emilebilen sütürlerle test edilmiştir. Dizler üzerlerine ağırlık verilerek ve ağırlıksız olarak eklem hareket açıklığı boyunca hareket ettirilmiş olup bunun sonrasında kıkırdak hasarları açısından incelenmiştir. Osteokondral örnekler histolojik olarak analiz edilmiştir.

Bulgular: Bu hayvan kadavra modelinde, menisküsün bazı bölümlerinin temas yüzeyine yerleştirilen emilebilir monofilament sütürler üstteki kıkırdağa zarar vermiştir. Hasarların çoğunun medial menisküsün arka boynuzu ve gövdesindeki dikişler tarafından oluşturulduğu görülmüştür. Düğümler ve diz hareket aksına dik olarak, katmanlı ve yatay olarak yerleştirilmiş dikişler daha kolay hasara neden olmuştur. Örgülü emilmeyen dikişler, medial menisküsteki bir düğüm dışında hasara neden olmamıştır. Lateral menisküs sütürler için en güvenli konum iken, dikey sütür yerleşimi en güvenli konfigürasyon olmuştur.

Tartışma-Sonuç: Menisküse atılan sütürler yüzeyde bir çıkıntı yaratarak kıkırdağa hasar verme riski taşırlar. Özellikle medial menisküsün arka boynuzu ve gövdesinde bu risk daha yüksektir. Lateral menisküste muhtemelen bu menisküsün daha mobil olması sebebiyle hasar daha az oluşmuştur. (Tablo 1)

Anahtar Kelimeler : histolojik inceleme, kıkırdak hasarı, menisküs dikişi, sığır kadavra modeli

S-045

DE QUERVAİN TENOSİNOVİT'İN MENSTRUAL DÜZEN İLE İLİŞKİSİ

Oğuzhan Gökalp, Gökhan İlyas

Uşak Üniversitesi Tıp Fakültesi Ortopedi ve Travmatoloji ABD

Giriş-Amaç: El bileğinde 6 ekstansör kompartman bulunur. 1. ekstansör kompartmanın tenosinovitini De Quervain 1895 yılında tanımlamıştır. Bu hastalıkta 1. ekstansör kompartmanın içerdiği yapılar olan abduktor pollicis longus (APL) ve ekstansör pollicis brevis(EPB) etkilenmektedir.

Bu çalışmada De Quervain tenosinovit saptanmış reprodüktif dönem kadın hastalarda menstruasyon düzensizlik prevalansı belirlenip, De Quervain tenosinoviti ile menstruasyon düzeninin ilişkili olup olmadığını araştırmak amaçlanmıştır.

hasta sayıları

Total hasta sayısı	454
Gebelik - laktasyon	162
Hormon replasman tedavisi	16
Peri-post menopozal	42
Çalışma grubu hastaları	234

Gereç-Yöntem: 2015-2020 yılları arasında kliniğimize başvurup De Quervain tenosinoviti tanısı alan (ICD-10:M65.4) 15-49 yaş aralığındaki 454 kadın hastaya ulaşıldı. Hastalar telefonla aranarak; tanı konulduğu dönemde menstruasyon düzeni, gebelik, laktasyon, perimenopozal ve postmenopozal olup olmadıkları soruldu. Mentruasyon düzensizlikleri olarak amenore, dismenore, metroraji, oligomenore, polimenore dahil edildi. Çalışmamıza reprodüktif dönem hastaları dahil edilmiş olup, gebelik, laktasyon, perimenopozal ve postmenopozal dönemdeki hastalar ile hormon replasman tedavisi almış hastalar çalışmadan dışlanma kriteri olarak belirlendi. İstatistiksel analizde SPSS 24. version KiKare testi kullanılmıştır.

Çalışmanın eksik yanları olarak; retrospektif olması, hormon düzeylerine bakılmamış olması sayılabilir.

Bulgular: 454 hastanın, 162 (36%) hastanın gebelik ve laktasyon döneminde olduğu, 16 (4%) hastanın tanı dönemi veya öncesinde menstrual düzensizlik nedeniyle hormon replasman tedavisi aldığı, 42 (9%) hastanın perimenopozal ve postmenopozal dönemde olduğu görülerek çalışmadan çıkarıldı. Geri kalan 234 (51%) hasta çalışmaya dahil edildi. Dahil edilen hastaların 24 (10%) tanesinde aynı veya farklı zamanlarda bilateral olarak hastalığı geçirmiş olduğu görüldü.

Tartışma-Sonuç: Yapılan çeşitli çalışmalarda De Quervain tenosinovitinin gebelik, laktasyon ve peri-postmenopozal dönemlerde sıklığının arttığı gösterilmiştir. Menstruasyon siklus düzensizliklerine ve menstruasyon olmamasına neden olan bu durumlardaki tenosinovit prevalans artışı, menstruasyon düzeninin De Quervain tenosinoviti ile ilişkisini araştırmaya yöneltmiştir.

Dışlanma kriterleri sonrası çalışmaya dahil edilmiş olan 234 hastanın 132' sinde (56%) menstruasyon düzensizliği olduğu görülmüştür. Literatürdeki reprodüktif dönem menstruasyon düzenlizliği ile karşılaştırıldığında anlamlı olarak artmış prevelans görülmüştür ($p<0.05$).

Menstrual düzensizliğinin De Quervain tenosinovitiyle direkt ilişkili olabileceği görülmüştür. Kliniğe başvuran ve De Quervain tenosinoviti teşhisi konulan reprodüktif dönem hastalarda menstruasyon düzensizliği sorgulanmalı ve gereğinde ilgili uzmana yönlendirilmelidir. Bu çalışma prospektif olarak planlanıp GnRH, LH, FSH, östrojen ve progesteron düzeyleriyle birlikte değerlendirilmesi ile hormon replasman tedavilerinin hastalığa etkinliğinin araştırılması literatüre ek katkı sağlayacaktır.

Anahtar Kelimeler : de quervain, menstruasyon, siklus, tenosinovit

S-046

KARPAL TÜNEL SENDROMLU HASTALARDA MEDİAN SİNİR ÇAPI VE ELEKTROFİZYOLOJİK BULGULARIN KARŞILAŞTIRILMASI

İzzet Özay Subaşı

Erzincan Binali Yıldırım Üniversitesi

Giriş-Amaç: Ultrasonografi, karpal tünel anatomisini, morfolojik değişiklikleri gösterebilmesi nedeniyle KTS (Karpal Tünel Sendromu) tanısında kullanımı son dönemlerde artmış olan bir yöntemdir. Biz çalışmamızda KTS kliniği ile uyumlu hastalarda ultrasonografi ile median sinir çapının ölçümünü yaparak ve sinir iletim çalışmalarıyla median siniri değerlendirerek arasında hem semptomu olmayan bireylerden oluşan kontrol grubuyla fark olup olmadığını saptamayı amaçladık.

Gereç-Yöntem: Erzincan Binali Yıldırım Üniversitesi Hastanesi'ne Mayıs 2019-Şubat 2021 tarhileri arasında Karpal Tünel Sendromu yakınmaları ile başvuran 42 hasta ile olası karpal tünel yakınmaları olan ancak elektrofizyolojik incelemeleri normal saptanan 38 hasta hasta aydınlatılmış onamları alınarak çalışmaya dahil edildi. Santral sinir sistemi hastalığı, servikal disk hastalığı, polinöropatisi, brakiyal pleksopatisi, üst ekstremitesinde lenfödemi bulunan, üst ekstremiteden cerrahi operasyon geçiren hastalar, gebelik ve laktasyon öyküsü, 18 yaş altı ve 65 yaş üstü olan hastalar çalışma dışı bırakıldı. KTS tanısında Oh ve ark. tarafından tanımlanan protokole göre hastalar değerlendirildi.Tüm hastalar USG (ultrasonografi) ile incelendi. Sonografik inceleme Logıq P5 marka USG cihazı ve yüksek frekanslı 3.4–10.8 Mhz lineer prob kullanılarak tek hekim tarafından gerçekleştirildi (İÖS). Alan ölçümü US cihazında mevcut bulunan elle çizim yöntemi ile mm^2 olarak hesaplandı. Çalışmanın istatistiksel analizi SPSS22 rogramı ile gerçekleştirildi. Tüm değişkenlere ait tanımlayıcı ölçüler hesaplandı.

Bulgular: Elektrofizyolojik olarak Karpal Tünel sendromu tanısı koyulan 42 hastanın ortalama yaşı 51,87±8,47 elektrofizyolojik inceleme sonuçları normal saptanan hastaların ortalama yaşı ise 49,75±10,52 yıl olarak saptandı ve iki grup arasında istatiksel anlamlı farka rastlanmadı ($p>0,05$). EMG sonuçlarına göre KTS olan ve olmayan el bileklerinin tamamında Median Sinir Kesit Alanı (MSKA)'ları karşılaştırıldığında KTS olan el bileklerinde MSKA'nın daha yüksek olduğu görüldü (KTS'li grup MSKA?10,34±2,12, KTS olmayan grup MSKA?7,80±2,12; $p<0,001$).

Tartışma-Sonuç: Literatürde KTS tanısı için USG'nin kullanıldığı çalışmalar incelendiğinde Descatha ve ark.nın 2004-2012 arasında yapılmış 13 çalışmayı dahil ettikleri metaanalizde, MSKA eşik değeri 9,5-10,5 mm^2, ElMiedany ise 78 KTS'li hasta, 78 asemptomatik kontrol grubunu dahil ettiği çalışmasında eşik değeri hafif KTS için 10 mm^2, orta KTS için 13 mm^2 ve ağır KTS için 15 mm^2 saptamışlardır. Biz de çalışmamızda ROC analizi sonucu KTS tanısı için cut off değerini 10,5mm^2 olarak belirledik. Ultrasonografi ile değerlendirildiğinde hem olgu hem de kontrol grubundaki hastalarda KTS sıklığı, elektrofizyolojik çalışmalara göre daha fazla bulundu. Bu nedenle USG'nin, KTS semptomu olan hastalarda tek başına kullanılmasının yanıltıcı olabileceğini ve fazla tanı konmasına yol açabileceğini düşünmekteyiz

Anahtar Kelimeler : Elektrofizyolojik İnceleme, Karpal Tünel Sendromu, Median Sinir Kesit Alanı, Ultrasonografi

S-047

KARPAL TÜNEL SENDOMU OLGUNDA AÇIK GEVŞETMENİN UYKU KALİTESİNE ETKİSİ

Fatih Golgelioglu[1], Sinan Oğuzkaya[2]

[1]Tunceli Devlet Hastanesi
[2]Şarkışla Devlet Hastanesi

Giriş-Amaç: Karpal tünel sendomu (KTS) üst ekstrmitenin en sık kompresif nöropatisi olup görülme sıklığı yetişkin populasyonda %3-6 olarak bildirilmiştir. Konservatif tedaviye cevap alınamayan olgularda cerrahi gevşetme teknikten bağımsız olarak altın standart tedavi olarak kabul görmüştür. KTS cerrahisi sonrası fonksiyon ve ağrıda iyileşmenin erken dönemde ortaya ortaya çıktığı birçok çalışmada bildirilmiştir fakat bu değişimin hastaların uyku kalitesi üzerine yansıması konusunda literatür kısıtlıdır. Mevcut çalışmanın amacı KTS nedeniyle cerrahi tedavi yapılan hastaların erken dönem uyku kalitesindeki değişimin incelenmesidir.

Gereç-Yöntem: Çalışmada 2 merkezde Ocak 2020- 2021 arası opere edilen KTS olguları retrospektif olarak incelenmiştir. Çalışmaya katılma kriterleri 18 yaş ve üzerinde olmak, tanının elektromyografi ile doğrulanmış olması, postop en az 6 ay takip süresi olarak belirlendi. Uyku bozukluğuna yol açabilecek nörolojik, psikiatrik ya da pulmoner hastalık öyküsü olan olgular ve revizyon vakaları çalışmadan dışlandı. Uyku kalitesinin ölçümünde Pittsburgh Uyku Kalitesi İndeksi (PUKİ) kullanıldı. PUKİ skorları yüzyüze ya da telefon görüşmesi ile elde edildi. Preoperatif ve postoperatif PUKİ skorları karşılaştırıldı.

Bulgular: Çalışmaya toplam 41 hasta katıldı. Bunların 27'si kadın (%65.9), 14'ü (%34.1) erkekti. Hastaların ort. yaşı 54.63±11.84; ort. takip süresi 8.36±1.92 aydı. Hastaların 31'i lokal 10'u genel anestezi altında opere edildi. Global PUKİ skoru preop 7.07±2.83; postop 4.36±2.18 idi ($P<0.001$). Hastaların 39'u (%95.12) subjektif olarak uyku kalitelerinde düzelme bildirdiler.

Tartışma-Sonuç: Karpal tünel cerrahisinin uyku kalitesine etkisi konusunda sınırlı sayıda çalışmalarda farklı sonuçlar elde edilmiştir. Trouw ve ark. uyku kalitesindeki değişimin 12-24. aylarda belirginleştiğini raporlamıştır; öte yandan Erickson ve ark. postop 3. ayda PUKİ skorlarında anlamlı iyileşme bildirmiş, ayrıca subjektif olarak iyileşmenin ilk 24 saat ortaya çıktığını raporlamıştır. Talipan ve ark. uyku kalitesinde postop belirgin iyileşme raporlamış fakat postop 2. hafta- 3. ay arası uyku kalitesinde değişim bildirmemiştir. Mevcut çalışmanın verileri literatürle uyumlu olup karpal tünel cerrahisi postoperatif erken dönemde uyku kalitesinde anlamlı ölçüde düzelmeye sebep olmuştur. Gelecek çalışmalarda farklı periodlarda yapılacak ölçümlerle postoperatif uyku kalitesinin hangi dönemde belirginleştiğinin ortaya koyulması, bunların fonksiyonel sonuçlarla korele edilmesi, hasta beklentilerinin yönetilmesinde ve prognozun öngörülmesinde faydalı bilgiler sağlayacaktır.

Anahtar Kelimeler: Cerrahi, KTS, PUKİ, Uyku kalitesi

S-048

HİPOPLAZİK BAŞPARMAĞI OLAN OLGUDA KİENBÖCK HASTALIĞI İÇİN SKAFOKAPİTAT FÜZYON CERRAHİSİNİN ERKEN DÖNEM SONUÇLARI: NADİR BİR OLGU

Seyyid Şerif Ünsal

Trabzon Kanuni Eğitim ve Araştırma Hastanesi, El Cerrahisi Kliniği, Trabzon

Giriş-Amaç: Lunatumun idiyopatik avasküler nekrozu Kienböck hastalığı olarak bilinmektedir (1). Hipoplastik başparmağı olan bir olguda lunatum avasküler nekrozu literatürde bildirilmemiştir. Doğumsal hipoplazik başparmağı olan ve Lichtman evre 3a Kienböck hastalığı tespit edilen ve skafokapitat füzyon cerrahisi uygulanan olguda elde ettiğimiz erken dönem sonuçları bildirmeyi amaçladık.

Gereç-Yöntem: Tersanede işçi olarak çalışan 22 yaşında erkek hasta, dominant olmayan sağ el bileğinde 2 yıldır süregelen spontan ağrı şikayeti ile başvurdu. Özgeçmişinde sigara, alkol, steroid kullanımı ve travma öyküsü yoktu. İki yaşına iken başparmak hipoplazisi nedeniyle opponensplasti ameliyatı yapılmıştı (Resim 1). Hipoplazik başparmak dışında ilave konjenital anomalisi yoktu.

Yapılan fizik muayenede sağ elde Blauth sınıflamasına göre tip 3a hipoplazik başparmağı mevcuttu(2). El bileği dorsalinde radiokarpal eklem seviyesinde palpasyola hassasiyet mevcuttu. Sağ el bileği ekstansiyonu 35°, fleksiyon 50°, radial ve ulnar deviasyonu 20°'di. Çekilen el bileği radyografisi, bilgisayarlı tomografi ve manyetik rezonans görüntüleme sonrası Lichtman evre 3a Kienböck hastalığı tanısı kondu (1). Lunatum eksizyonu ve skafokapitat füzyon cerrahisi uygulandı (Resim 2a,b).

Ameliyat sonrası takip süresi 6 aydı. Fonksiyonel değerlendirmede hızlı kol, omuz ve el sorunları anketi (Quick DASH) , MAYO el bileği skorlaması ve görsel ağrı skalası (VAS) kullanıldı (3-5).

Resim 1

Blauth tip 3a hipoplazik başparmak görüntüsü

Resim 2

a) Ameliyat öncesi el bileği ön-arka ve yan radyografide lunatumda skleroz ve çökme mevcut. b) Ameliyat sonrası ön-arka ve yan radyografide skafokapitat artrodez görülmekte

Bulgular: Ameliyat öncesi 43 olan Quick-DASH ameliyat sonrasında 25' e geriledi ve MAYO el bileği skorlaması ile 80 (iyi) sonuç alındı. Ameliyat öncesi VAS değeri 7 olup, ameliyat sonrası 2 idi .

Tartışma-Sonuç: Başparmak Hipoplazisi, sıklıkla radiusun kısmi veya tamamen yokluğu ile ilişkili olan, başparmağın doğuştan az gelişmişliğidir. Başparmak boyutunda hafif bir azalmadan başparmağın tamamen yokluğuna kadar değişebilir. Beraberinde diğer organ sistemleri de etkilenebilir (2). Hastada Blauth sınıflamasına göre tip 3a başparmak hipoplazisi mevcuttu.

Kienböck hastalığının kesin etiyolojisi henüz aydınlatılamamıştır, ancak vasküler ve anatomik varyasyonlarıyla birlikte lunatuma fazla yüklenme ve/veya tekrarlayan mekanik streslerin osteonekroz ve kollapsa neden olduğu gösterilmiştir (6). Bizim hastamızda da hipoplazik başparmağı olmasına rağmen ağır işte çalışması ve elinde anatomik farklılıkların olması ile lunatumun normalden daha fazla yüklenmeye maruz kaldığı kanatindeyiz.

Licthman evre 3 Kienböck hastalığı için uygun tedavi yöntemi halen tartışmalıdır (7). Lunatumda çökme ve fragmantasyon varlığında genellikle sınırlı el bileği artrodezi (skafotrapezyotrapezoid ve skafokapitat) veya proksimal sıra karpektomi (PSK) tercih edilmektedir. Nakamura ve ark. sınırlı el bileği artrodezine kıyasla PSK' de daha erken dönemde radyografik dejeneratif değişiklik olduğunu bildirmiştir (8). DiDonna ve ark. aktif gençlerde daha yüksek başarısızlık riski nedeniyle PSK' yı yalnızca 35 yaş üstü hastalar için önermiştir (9). PSK sonrası eklem hareket açıklığı, sınırlı el bileği artrodezinden daha fazla olmakta ancak elin kavrama kuvveti daha az olmaktadır (1,10). Biz hastamızda hipoplazik başparmağı olması nedeniyle skafokapitat artrodezi, kavrama kuvvetini korumak ve el bileğinin fonksiyonel hareketliliğini sürdürmek amacıyla tercih ettik. Ağrıda belirgin azalma oldu ve VAS skoru 2' ye düştü.

Tip 3 a hipoplazik başparmağı ve kienböck hastalığı olan hastada skafokapitat artrodez ile erken dönemde tatmin edici sonuçlar elde ettik .

Anahtar Kelimeler : hipoplazik başparmak, kienböck hastalığı, skafokapitat artrodez

S-049

DİRSEK KONTRAKTÜR HASTALARINDA MEDİAL YAKLAŞIM İLE CERRAHİ SONUÇLARIMIZ

Caner Mesut Mataracı, M.Emre Baki, Kerim Öner

Karadeniz Teknik Üniversitesi Tıp Fakültesi, Ortopedi ve Travmatoloji Ana Bilim Dalı

Giriş-Amaç: Dirsek kontraktüründe uygulanacak tedavinin mevcut cerrahi yöntemler ile kabul görmüş tekbir yolu bulunmamaktadır. Günümüzde ki kabul gören cerrahi seçenekler zaman zaman daha popüler ya da daha az popüler olsada tedavi seçeneğini domine eden tek bir yöntem yoktur.Dirsek eklem kontraktüründe diğer eklem sertliklerinde olduğu gibi tedavi süreci hasta ve cerrah için zorlayıcı olmaktadır. Dirsek kontraktüründe cerrahiye karar verirken, bu kararın sadece tek bir kişi tarafından verilmemesi gerekmektedir, bu sürece diğer tıbbi bölümlerin ve en önemlisi hastaların da dahil edilmesi gerekmektedir. Bu tedavi sürecinin devamlılığı için hem cerrahın hemde hastanın tedaviye olan uyumu da oldukça önemlidir. Dirsek kontraktürü sebebiyle medial cerrahi yaklaşımla opere edilen hastaların, ameliyat öncesi ve sonrası klinik ve radyolojik sonuçların değerlendirilmesi.

Gereç-Yöntem: 2010-2020 yılları arasında 26 hastanın 27 dirseği retrospektif olarak incelendi.Hastaların ameliyat öncesi standart ön-arka röntgenografileri çekildi. Preoperatif Mayo dirsek skorları, fleksiyon-ekstansiyon ve supinasyon-pronasyon açıklıkları postoperatif dönemle karşılastırıldı. Ameliyat öncesi ve sonrası ulnar sinir şikayetlerinin varlığı değerlendirildi. Hastaların son kontrollerdeki muayene ve röntgenografi verileri elde edildi ve değerlendirildi.

Bulgular: Etiyolojilerine bakıldığı zaman 14 hasta posttravmatik, 7 hasta idopatik, 1 hasta sinovit (sinovyal kondromatozis), 1 hasta (bilateral) konjenital, 1 hasta immobilizasyon, 1 hastada sekonder osteoartrit (RA ve Amatör sporcu) idi. Hastaların postoperatif dönemde fleksiyon arkındaki kazanım 36,3 ($p<0.05$) iken, ekstansiyon arkındaki kazanım 20.6 ($p<0.05$) dereceydi. Eklem hareket açıklığındaki kazanım 56.7 ($p<0.05$) dereceydi. Hastaların MEPS değerlerindeki değişim 29,2 ($p<0.05$) idi. Bakılan parametrelerdeki değişimler istatistiksel olarak anlamlıydı.

Tartışma-Sonuç: Dirsek kontraktürünün cerrahi tedavisinde günümüzde birçok cerrahi yöntem kullanılmaktadır. Popüler olan ve güncel kullanılan yaklaşımlar lateral yaklaşım, posterior yaklaşım, medial yaklaşım ve artroskopik yaklaşımdır. Kullanılan ve kabul gören yöntemlerden hiçbirisi kontraktür cerrahisinde altın standart olarak kabul görmemektedir(1). Herhastanın cerrahi endikasyonu kendisine özel olmakta ve en doğru metot seçilirken hastalığın etiyoloji ve cerrahın tercihi halen önem arzetmektedir.Medial cerrahi yaklaşım ile doğru endikasyon, doğru hasta seçimi ve ameliyat öncesi iyi planlanlamayla dirsek sertliği hastalarında etiyolojik faktörlerden bağımsız olarak tatmin edici sonuçlar almak mümkün olmuştur.

Anahtar Kelimeler: Dirsek Kontraktürü, Medial yaklaşım

S-050

COVİD-19 HASTASINDA GELİŞEN ÜST EKSTREMİTE KOMPARTMAN SENDROMU: OLGU SUNUMU

Hüseyin Fatih Sevinç[1], *Mahmut Sami İnce*[2]

[1]*Nevşehir Devlet Hastanesi*
[2]*Nevşehir Devlet Hastanesi Dahiliye Kliniği*

Giriş-Amaç: COVİD-19 semptomları arasında yaygın olarak öksürük, boğaz ağrısı, nefes darlığı, ateş ve miyalji görülmektedir. Ancak pulmoner emboli, koagulapati, akut serebrovasküler emboli, ishal gibi atipik semptomlar ve hastalıklara da neden olmaktadır. Covid-19 hastalıklarında gelişen kompartman sendromuyla ilgili bildirilen vaka sayısı literatürde oldukça az sayıdadır.

Hastanın preoperatif görüntüsü

Hastanın postoperatif görüntüsü

Gereç-Yöntem: 72 yaşında erkek hasta Covid-19 PCR testinin + çıkmasının ardından ayaktan COVİD-19 pnömonisi tedavisi başlanmasının 4. gününde satürasyonlarının 80-85 gelmesi üzerine hastaneye yatırılarak tedavi başlanmıştır. Hastaneye yatışının 6. gününde satürasyonlarının 60-65 arasında olması nedeniyle hasta yoğun bakım ünitesine (YBÜ) alınarak tedavisi düzenlenmiştir. YBÜ yatışının 1. gününde genel durumu bozulan, hipoksi sonrası kardiyak arrest gelişen hasta entübe edildi. Kısa süreli kardiyopulmoner resüsitasyon (CPR) ile spontan dolaşım sağlandı. YBÜ yatışının 2. gününde Kreatin:1.52 Üre:154 olması nedeniyle hastaya nonoligürik akut böbrek yetmezliği tedavisi düzenlendi. YBÜ yatışının 7. gününde Kreatin:0.98 Üre:113 K:5.1 ve sedasyon azaltılması sonrası spontan solunumun olması üzerine hasta extübe edildi. YBÜ yatışının 9. gününde hastanın sağ el, önkol ve dirsek bölgesinde şişlik nedeniyle hasta Kalp Damar Cerrahisi'ne danışıldı ve doppler ultrason (USG) yapıldı. USG'de arterler açık olup stenoz izlenmedi ve venlerin trasesi, kalibrasyonu normal, damar cidarları düzenli, lümende trombüs izlenmemiştir ve dirsek seviyesinden başlayıp önkola uzanan yaklaşık 6x2,5x1,5 cm boyutlarında heterojen organize hematom ile uyumlu görünüm tespit edilmiştir. YBÜ yatışının 10. gününde Kreatin:2.0,Üre:171, K:5.4, Trombosit:144000,CK:1031 ve genel durumunun bozulması, satürasyonu 65 olması üzerine hasta entübe edildi. Sağ üst ekstremitede şişliğin artması üzerine hasta Ortopedi ve Travmatoloji'ye danışıldı.

Bulgular: Ortopedi tarafından değerlendirilen hastanın fizik muayenesinde sağ dirsek bölgesi volar kısım mediali proksimal kısımdan başlayan distale uzanan ve önkol volar kısımda yaygın şişlik, sertlik mevcut parmaklar volkman iskemik kontraktürü pozisyonunda fleksiyon kontraktüründe pasif olarak el parmakları tam ekstansiyona getirilememekte, distal nabazanlar nonpalpl, kapiller dolum zayıf olarak değerlendirildi. Hastaya kompartman sendromu tanısıyla acil fasiyotomi yapıldı. Önkol proksimal kısımda organize hematom boşaltıldı. Aktif kanamaya rastlanmadı. Önkol proksimal kısımda fleksör kaslarda yaygın kas nekrozu olduğu görüldü. Postoperatif tekrar yoğun bakıma alındı. Postoperatif 3. saate kardiyopulmoner arrest gelişen hasta ex oldu.

Tartışma-Sonuç: Kompartman sendromu, ekstremitelerde kapalı kas fasyalarının içinde artmış perfüzyon basıncı nedeni ile sinir ve kas dokularında meydana gelen, iskemi sonucu gelişen fonksiyon kaybı ile karakterize bir tablodur. Literatürde Covid-19 hastalarında gelişen üst ekstremite kompartman sendromuyla ilgili bildirilen vaka sayısı oldukça az sayıdadır. Covid-19 hastalarında gelişen az sayıdaki alt ve üst ekstremite kompartman sendromu vakalarında çoğunlukla neden olan koagulapati, emboli, tromboz ve rabdomyoliz tespit edilmiştir. Bildirdiğimiz vakada diğer vakalardan farklı olarak hastada arterivenöz emboli ve tromboz tespit edilmemiştir. Kompartman sendromunun tedavisinde erken tanı ve acil dekompresif fasiyotomi esastır. Bildirdiğimiz vakanın tedavisinde acil fasiyotomi yapılmıştır. Sonuç olarak COVID-19 ile ilgili acil ortopedik komplikasyonlar oldukça nadir olup bu vaka raporuyla sedasyonlu ve mekanik ventilasyonlu yoğun bakım ünitesinde takip edilen hastalarda multidisipliner yaklaşımın ve gerektiği durumlarda acil cerrahi girişimlerin komplikasyonları azaltabileceğini düşünmekteyiz.

Anahtar Kelimeler : covid-19, kompartman sendromu

S-051

PEDİATRİK YÜZEN DİZ VE YÜZEN DİRSEK: İKİ NADİR OLGU SUNUMU

Furkan Yapıcı

Erzincan Üniversitesi Tıp Fakültesi, Ortopedi ve Travmatoloji Ana Bilim Dalı, Erzincan

Giriş-Amaç: Pediatrik yüzen diz ve yüzen dirsek vakaları oldukça nadirdir (1,2). Bu çalışmanın amacı pediatirk bir yüzen dirsek ve bir yüzen diz olgusu ile ilgili deneyimlerimizi paylaşmaktır.

Resim 1. Yüzen diz olgusunun preoperatif, erken postoperatif ve son grafileri.

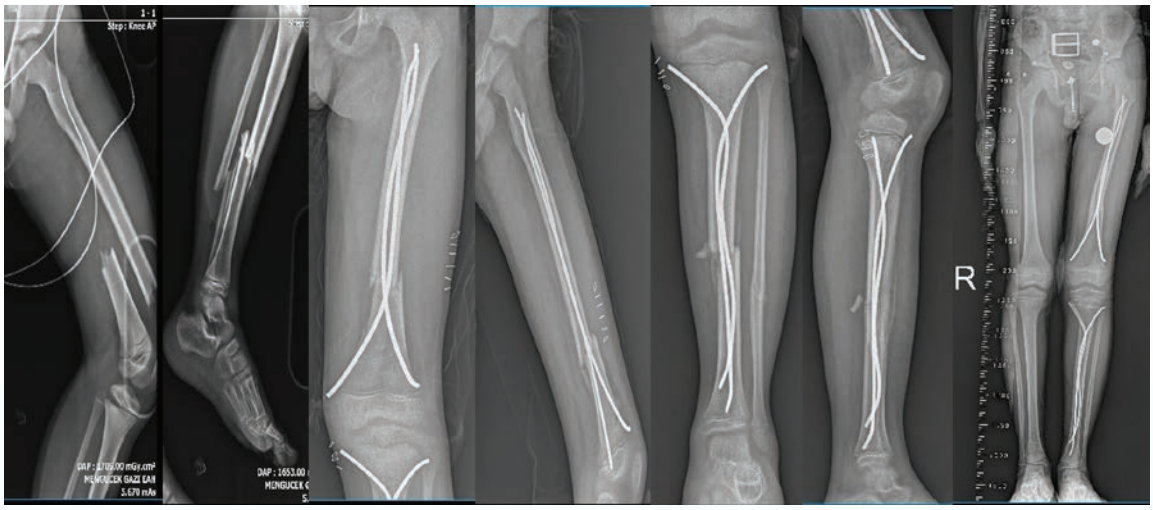

Resim 2. Yüzen dirsek olgusunun preoperatif, erken postoperatif ve son grafileri.

Gereç-Yöntem: Bu çalışmaya, 2015 ve 2018 yıllarında, Erzincan Mengücek Gazi Eğitim ve Araştırma Hastanesinde, trafik kazası sonucu gelişen yüzen diz ve yüzen dirsek nedeniyle cerrahi olarak tedavi edilen iki olgu dahil edilmiştir. Fonksiyonel değerlendirme için, yüzen dirsek olgusunda DASH skoru (Disabilities of the Arm, Shoulder and Hand), yüzen diz olgusunda kalça için HOOS (Hip disability and Osteoarthritis Outcome Score), diz için KOOS (Knee disability and Osteoarthritis Outcome Score), ayak bileği için FADI skoru (Foot & Ankle Disability Index) kullanılarak karşı ekstremite ile karşılaştırılmıştır. Klinik değerlendirmeler hastaların son kontrollerinde yapılırken radyolojik kontroller erken postoperatif dönemde, postoperatif ikinci hafta, altıncı hafta, üçüncü ay, altıncı ay, birinci yıl ve son kontrolde yapılmıştır.

Bulgular: Çalışmaya dahil olan yüzen dirsek olgusu cerrahi girişim esnasında 11 yaşında yüzen diz olgusu 9 yaşında olup takip süreleri sırasıyla yaklaşık 6 yıl ve 3 yıl idi. Olguların ek yaralanmalarına bakıldığında iki olgununda akciğerlerinde fokal parankimal kontüzyonları mevcuttu. Yüzen diz olgusunun konservatif tedavi edilen fokal karaciğer laserayonu mevcuttu. Beyinde akut parankimal patolojileri yoktu. Ekstremite kırıkları dışında travma serilerinde kırıkları yoktu. Nörovasküler defisitleri yoktu. Yapılan kan biyokimya ve hemogram incelemelerinde ameliyata engel durumları yoktu. Iki hasta da travma sonrası ilk 24 saat içinde ameliyat edildiler. Yoğun bakım ihtiyaçları olmadı. Ameliyat sonrası ortopedi servisinde diz ve dirsek ödemleri nedeniyle birer hafta takip edildiler. Yüzen dirsek olgusunda, humerus ve radius TEN ile ulna plak vida ile tespit edilmiş olup 3 hafta uzun kol atel ile takip edildi. Yüzen diz olgusunda, femur ve tibiaya TEN uygulanmış olup 3 hafta uzun bacak atel ile takip edilmiştir. Son kontrollerinde, yüzen diz olgusunun kalça, diz ve ayak bileği eklem hareket açıklıkları ve fonksiyonel sonuçları (HOOS, KOOS, FADI skorları), yüzen dirsek olgusunun omuz, dirsek ve el bileği eklem hareket açıklıkları ve fonksiyonel sonuçları (DASH) karşı ekstremiteninkilerle kıyaslandığında arada fark bulunmamıştır. Yüzen dirsek olgusunda herhangi bir komplikasyon gözlenmezken, yüzen diz olgusunda femurda kırık hattından 15 derecelik bir valgus deformitesi gelişmiştir.

Tartışma-Sonuç: Pediatrik yüzen dirsek ve yüzen diz olguları çok nadir yaralanmalar olup uygun cerrahi müdahale ile fonksiyonel kayıp olmadan tedavi edilebilir (3,4).

Anahtar Kelimeler : Pediatrik kırıklar, titanyum eleatik çivi (TEN), yüzen dirsek, yüzen diz

S-052

NADİR BİR OLGU SUNUMU: SAKRUMDA BROWN TÜMÖR

Şahin Çepni, Yasin Erdoğan, Ali Şahin, Enejd Veizi, Ahmet Fırat, Kasım Kılıçarslan

Ankara Şehir Hastanesi Ortopedi Ve Travmatoloji Kliniği, Ankara

Giriş-Amaç: Brown tümör, en sık olarak bir paratiroid adenomuna bağlı gelişen nadir görülen iyi huylu, fokal, litik bir kemik lezyonudur; primer hiperparatiroidizmi olan hastaların yaklaşık %3'inde ve sekonder hiperparatiroidizmi olan hastaların %1,5-1.7"inde görülür[1]. Çoğu tümör mandibula, pelvis, kaburgalar ve büyük kemiklerde bulunur; sakrum tutulumu nadirdir[2,3].

Brown tümörlü hastanın tedavi öncesi bilgisayarlı tomografi görüntüleri

Gereç-Yöntem: 38 yaşında kadın hasta kalçadan başlayan ve sağ bacakta gittikçe artan ağrı ve güçsüzlük şikayeti ile başvuran hastaya dış merkezde lumbal disk hernisi tanısı ile medikal tedavi uygulanmış. Şikayetlerinde gerileme olmayan hastanın çekilen kontrastlı MRG (manyetik rezonans görüntüleme) sakrumda kitle tespit edilmesi üzerine tarafımıza yönlendirilmiş. Hastaya İİAB (ince iğne aspirasyon biyopsisi) uygulandı. Biyopsi sonucu Dev hücreli tümör? Brown tümör? olarak gelmesi üzerine hastanın yapılan kan tetkiklerinde kalsiyum 12.1 mg/dl (N:8.7-10.4), fosfor 1.5 mg/dl (N:2.4-5.1), ALP 1450 U/L (N:42-98), PTH 1420 ng/L (N:18.4-80.1), 24 saatlik idrarda kalsiyum 529 mg/24 saat (N:100-300) olarak izlendi. Yapılan tetkikler sonrası hastada paratiroid adenomu saptandı. Sağ paratiroidektomi ve medikal tedavi sonrası sakrumda lezyon küçüldü.

Bulgular: Hastanın takiplerinde mevcut şikayetlerinin gerilediği, kan sonuçlarının normal değerlere geldiği ve kontrol görüntülemelerinde brown tümör alanlarının normal kemik dokusu ile dolduğu izlendi.

Tartışma-Sonuç: Brown tümör primer ve metastatik kemik tümörleri ile sık karışır. Bu tip yanlışları yapmamak adına litik lezyonlarda aklımızın bir köşesinde brown tümör yer tutmalıdır. Literatürde çeşitli olgu sunumlarında paratiroidektomi sonrası PTH seviyelerinin normale dönmesini takiben hem semptomlarda hem de kemik lezyonlarında belirgin düzelme olduğu gösterilmiştir.[4,5]Olgumuzda da kemik lezyonlarına herhangi bir cerrahi eksizyon uygulanmayan hastanın paratiroidektomi sonrası takiplerinde semptomlarında ve sakrumdaki lezyonda belirgin düzelme izlendi.

Brown tümörlü hastanın tedavi sonrası bilgisayarlı tomografi görüntüleri

Anahtar Kelimeler : brown tümör, kemik tümörü, primer hiperparatiroidizm, sakrum

S-053

İŞ KAZASINA BAĞLI 5.METAKARP AÇIK DEFEKTİF KIRIĞINA YAKLAŞIM: EKSTERNAL FİKSATÖR+REKONSTRUKSİYON

Erdinç Acar[1], Uğur Bezirgan[1], Burak Kulakoğlu[2]

[1]Ankara Şehir Hastanesi, Ortopedi ve Travmatoloji BD, El cerrahisi bölümü
[2]Ankara Şehir Hastanesi, Ortopedi ve Travmatoloji BD

Giriş-Amaç: İş kazasına bağlı yüksek enerjili travmalar, elde çok sık görülmektedir. Travmaya bağlı; açık kırıklar, parçalı kırıklar, kemik kaybına bağlı kırıklar ve sonuçta enfeksiyon görülebilmektedir. Çalışmada, 5.metakarp açık defektif kemik kırığına aşamalı cerrahi tedavi uygulaması amaçlandı.

Gereç-Yöntem: 24 yaşında erkek hasta. Sol elde iş kazası sonucunda Acil servise başvurdu. Yapılan fizik muayenesi sonucunda, sol el bilek dorsalde zone 8 seviyesinde radial tarafta yaklaşık 5-6 cm lik transvers kesisi, el dorsalde ise zone5-6 seviyesinde ulnar tarafta yaklaşık 4 cm lik longitudinal kesisi olduğu görüldü. Dış merkezde bu kesilerin suture edildiği teyit edildi. El bilek hizasında 1. ve 2. ekstansor kompartmanda bulunan tendonların, 5.metakarp üzerinde ise ekstansor tendon kesisinin olduğu muayene itibari ile teyit edildi. Hastaya ilk seansta 5.metakarp parçalı eklem içi kırık olan baş bölgesi 2 adet Kirschner teli ile fiske edildi. Daha sonra uzunluk sağlanarak mini eksternal fiksatör uygulaması yapıldı. Kemikte ciddi derecede defekt olduğu görüldü. 5.parmağın ekstansor tendon, APL (abduktor pollicis longus), EPB (ekstansor pollicis brevis), ECRL (ekstansor karpi radialis longus), ECRB (ekstansor karpi radialis brevis) tendonları primer onarıldı. Distal radius şaft parçalı kırık ise 2,7 lik plak-vida seti ile anatomik redükte edildi. Hastanın ameliyat sonrası alınan kan örneklerinde WBC: 14530, Sedim:15 ve CRP:100,2 geldi. Hastanın pansuman takiplerinde yara yerlerinde akıntı gözlenmedi. Fizik tedavi ekibinin önerileri ile rehabilitasyon aşamasına geçildi. Yaklaşık 8 hafta sonra yapılan ikinci seansta ise eksternal fiksatör çıkarılıp, iliak kanattan alınan strut greft ile 2.4 lük plak-vida sistemi ile rekonstruksiyon gerçekleştirildi. 2.seans öncesi alınan kan örneklerinde WBC:9170, Sedim:6 ve CRP:1 geldi. 2.seans sonrası da rehabilitasyona devam edildi. Olgu ortalama 9 ay takip edildi.

Resim 1

Bulgular: Postoperatif dönemde herhangi bir komplikasyon görülmedi. Sol el bilek hareket genişliği tama yakın olarak gözlendi. El bilekte ve parmaklarda ekstansiyon hareketlerinin tam olduğu görüldü. Distal radius ve 5.metakarp kırığında takiplerde hassasiyet olmadığı ve kaynamanın tam olduğu izlendi. 5.parmak ekstansiyon hareketinde, ekstansor tendonda yapışıklığa bağlı kısmi kayıp gözlendi. Bu kayıp için tenoliz ameliyatı planlandı.

Resim 2

Tartışma-Sonuç: Kemik kaybı ve açık kırığı olan hastaların kemik rekonstruksiyonunda aşamalı cerrahi tedavi günümüzde iyi bir tedavi seçeneği olarak akılda bulundurulmalıdır.

Anahtar Kelimeler: Beşinci metakarp cisim açık kırığı, ekstansor tendon, iliak kanat strut greft, internal fiksasyon, mini eksternal fiksatör

S-054

KRONİK PLANTAR FASİİT TEDAVİSİNDE KORTİKOSTEROİD ENJEKSİYONU VE RADYOFREKANS ABLASYON ETKİNLİĞİNİN KARŞILAŞTIRILMASI

Selami Karadeniz

Amasya Üniversitesi

Giriş-Amaç: Plantar fasiit topuk ağrsıının en sık nedenidir. Çalışmamızın amacı, plantar fasiit tanılı hastalarda kortikosteroid enjeksiyonu ile radyofrekans ablasyon (RF) tedavi sonuçlarının karşılaştırılması idi.

Gereç-Yöntem: Konservatif tedaviye cevap vermeyen toplam kronik plantar fasit tanılı 40 hasta geriye yönelik değerlendirildi. Grup 1'deki 20 hastaya RF tedavisi, Grup 2'deki 20 hastaya kortikosteroid enjeksiyonu uygulandı. Tedavi etkinliği 1.ve 6. aylardaki vizuel ağrı skorlamasına (VAS) göre değerlendirildi ve sonuçlar kaydedildi.

Bulgular: Ortalama yaş ve vücut kitle indeksi arasında iki grup arasında anlamlı bir fark yoktu. Her iki grupta da enjeksiyon sonrası VAS skorları tedavi öncesine göre anlamlı olarak düşük bulundu ($p < 0.05$). Ortalama tedavi öncesi VAS skorları Grup 1 ve Grup 2 hastalarda sırasıyla 9.4 (1.2), 8.7 (1.3); 1. ayda 2.9 (1.2), 3.2 (1.2); 6. ayda 2.4 (0.7), 2.6 (0.6) idi. Grup 1 ve Grup 2 arasındaki tedavi sonrası VAS skorları anlamlı olarak farkı bulundu ($p < 0.05$). Her iki grupta da girişim sonrası komplikasyona rastlanmadı.

Tartışma-Sonuç: Kronik plantar fasiit tedavisinde RF tedavisi ve kortikosteroid enjeksiyonu etkili ve başarılı uygulamalardır. RF tedavisi, kortikosteroid enjeksiyonuna göre daha etkin bir tedavi yöntemidir.

Anahtar Kelimeler: Kronik plantar fasiit; kortikosteroid enjeksiyonu; radyofrekans ablasyon

S-055

TALUS OSTEOKONDRAL LEZYONLARININ DEĞERLENDİRİLMESİNDE BT VE MR'IN YERİ VE KARŞILAŞTIRILMASI

Emin Can Balcı, Erdinç Genç, Enes Başer

Bağcılar Sağlık Uygulama ve Araştırma Merkezi Sağlık Bilimleri Üniversitesi, Ortopedi ve Travmatoloji Anabilim Dalı, İstanbul

Giriş-Amaç: Talus osteokondral lezyonları genellikle travmaya sekonder oluşmaktadır. (1) Radyografi ayak bileğinde şikayetle gelen hastalarda kullanılabilecek ilk radyolojik tetkik yöntemidir. Ardından ek inceleme için BT (bilgisayarlı tomografi) ve MR (manyetik rezonans) görüntüleme kullanılabilir. Kaynaklar talus osteokondral lezyonların değerlendirilmesinde BT'nin MR'a üstünlüğünü savunmaktadır. (2) Amacımız BT ve MR'ın tanı ve evrelemedeki önemini, ilişkisini, birbirlerine olan üstünlüklerini saptamaktır.

Gereç-Yöntem: Kliniğimize 01.01.2020 ve 01.06.2021 arasında başvuran talus osteokondral lezyonu mevcut 28 hasta retrospektif olarak tetkik sonuçları değerlendirildi. 4 hastanın bilateral ayak bileğinde patoloji mevcuttu. Hastaların tümünün BT ve MR tetkikleri mevcuttu. Hastaların BT sonuçlarının değerlendirilmesinde Ferkel klasifikasyonu ve MR sonuçlarının değerlendirilmesinde Hepple klasifikasyonu kullanıldı. (3)

Bulgular: Toplam 28 hasta değerlendirildi. 4 hastanın bilateral ayak bileğinde lezyon mevcuttu. Hastaların yaş ortalaması 36,4 (16-52 yaşları arasında, median değer 42). Hastaların 12'si erkek, 16'sı kadın hastadır.

Yapılan incelemede BT tetkik sonuçlarında Ferkel klasifikasyonuna göre; 12 hasta evre 0 (patolojik bulgu yok), 4 hasta evre 1, 8 hasta evre 3, 8 hasta evre 4 olarak saptandı.

MR tetkik sonuçlarında Hepple klasifikasyonuna göre; 16 hasta evre 2a, 4 hasta evre 2b, 4 hasta evre 3, 8 hasta evre 4 saptandı.

BT Ferkel Klasifikasyonuna göre ve MR Hepple Klasifikasyonuna göre hasta sayıları ve grupların kendi içindeki evreleri

Hasta Sayısı	BT Ferkel klasifikasyonu	MR Hepple klasifikasyonu
evre 0	12	0
evre 1	4	0
evre 2a	0	16
evre 2b	0	4
evre 3	8	4
evre 4	8	8

Evrelendirmeler grupların kendi içerisinde yapılmıştır. Ferkel ve Hepple klasifikasyonu evrelendirme sistemleri farklı olup amaç gruplar arasındaki sayıları karşılaştırmaktır.

Tartışma-Sonuç: Hastaların tümünde MR'da bulgu saptanırken, 12 hastada BT'de herhangi bir patolojik

bulguya rastlanmadı. BT'de bulgu saptanmayan hastaların tümü Hepple klasifikasyonuna göre MR'da evre 2a'ydı. MR'ın düşük evredeki lezyonları saptamada anlamlı olarak BT'ye üstünlüğü mevcuttur. ($p>0,05$) Bunun sebebi kemik ödemini ve kartilajı değerlendirmede daha üstün olmasına bağlanabilir. Buna bağlı olarak düşük evredeki lezyonlara tanı koymak adına MR tetkikinin tercih edilmesi uygun olacaktır.

Ferkel kalsifikasyonuna göre BT'de evre 3 ve 4 (non-deplase veya deplase fragman varlığı) olan hastaların yarısında MR'da Hepple klasifikasyonuna göre fragman varlığı saptanmadı, evre 2a olarak değerlendirildi. ($p<0,05$) Bu da yüksek evredeki lezyonları değerlendirmede BT'nin daha üstün olabileceğini düşündürmektedir. Buna bağlı olarak yüksek evredeki lezyonlarda tedavinin planlanmasında BT tercih edilmesi daha uygun olabilir.

Anahtar Kelimeler: Talus Osteokondral Lezyonları

S-056

ARD AYAK ENDOSKOPİSİ

Adem ŞAHİN[1], R.Tahir ÖĞÜT[2]

S.B.Ü. İstanbul Kanuni Sultan Süleyman SUAM Ortopedi ve Travmatoloji Kliniği[1]
Nişantaşı Ortopedi Merkezi Ayak-Ayak Bileği Cerrahisi Kliniği. İstanbul [2]

Amaç: Ayak arkasına iki portalli endoskopik yaklaşım ilk olarak 2000 senesinde Van Dijk tarafından tarif edilmiştir (1). Ayak bileği endoskopisi ayak bileği arka kompartımanına, subtalar ekleme ve os trigonuma, posterior sindesmotik ligamanlara, tarsal tünel tendonlarına, retrokalkaneal bursa ve aşil tendonu gibi ekstraartiküler yapılara mükemmel erişim sağlar. Sık karşılaşılan posterior sıkışma sendromları, fleksör hallusis longus tendiniti, Haglund deformitesi, os trigonum gibi hastalıkların tedavisinde kullanılmaktadır. Ard ayak endoskopisi gerek portallerinin farklılığı gerekse de endikasyonlarının farklılığından dolayı ayak arkası endoskopisi ve retrokalkaneal endoskopi olarak ikiye ayrılır. Bu çalışma posterior ayak bileği ve topuk problemlerini tanımlamayı ve ard ayak endoskopisi tedavi sonuçlarımızı irdelemeyi amaçlamaktadır.

Yöntem: Çalışma, İ.Ü. Cerrahpaşa Tıp Fakültesi Ortopedi ve Travmatoloji Anabilim Dalı'nda Mart 2003 ve Mart 2008 tarihleri arasında posterior ayak bileği ve topuk ağrısı olan ve ard ayak endoskopisi yapılan 34 hastanın 36 ayak ve ayak bileği üzerinden gerçekleştirilmiştir. Hastalar ayak arkası endoskopisi (Posterior sıkışma, Fleksör hallusis longus tenosinoviti, os trigonum eksizyonu vb.) ve retrokalkaneal endoskopi (haglund deformitesi,retrokalkaneal bursit vb) yapılmasına göre iki gruba ayrıldı. Hastalardan 27'sine ayak arkası endoskopisi, 7'sine retrokalkaneal endoskopi yapıldı. Yaş ortalaması ayak arkası endoskopisi yapılanların 38,7 (16–66) iken, retrokalkaneal endoskopi yapılanların 34 (19-62) idi. Ayak arkası endoskopisi yapılan hastalar 21,9 ay (6–60), retrokalkaneal endoskopi yapılan hastalar 26,8 ay (6-39) takip edildi. Klinik ve radyolojik olarak ard ayak endoskopisi endikasyonu koyulan hastalara ameliyat öncesi AOFAS ve Maryland (MFS) skorları dolduruldu. Ameliyat sonrası kontrollerinde fizik ve radyolojik muayene, AOFAS, Maryland skorları ve Martin skorlarına bakıldı. AOFAS ve Maryland skorlarındaki değişimler 'Kolmogorov-Smirnov ile normal dağılıma uyduğundan' ve yine bu farkların standart sapmalarının geniş olmamasından dolayı istatistiksel anlamlılık 'eşli t-testi' ile değerlendirildi. Anlamlılık seviyesi 0.05 kabul edildi.

Bulgular: Ayak arkası endoskopi yapılan hastaların ameliyat öncesi AOFAS skoru 58.62±18.21 ve MFS 49.11±20.66, ameliyat sonrası AOFAS 87.18±13.29 ve MFS 86.56±13.17 idi. Retrokalkaneal endoskopi yapılan hastaların ameliyat öncesi AOFAS skoru 48.13±19.36 ve MFS skoru 46.63±11.60, ameliyat sonrası AOFAS skoru 95.75±6.56 ve MFS skoru 90.38±10.28 olarak bulundu. Ameliyat sonrası Martin skoru ayak arkası endoskopi yapılan grupta 13 mükemmel, 7 iyi, 7 yeterli iken, retrokalkaneal endoskopi yapılan hastalarda 4 mükemmel, 2 iyi, 1 yeterli sonuç alındı. Hiçbir hastada yara yeri problemi ve enfeksiyon görülmedi. Bir hastada sural sinir nöroması gelişti sinir eksizyonu yapıldı. Ayak arkası endoskopisi ve retrokalkaneal endoskopi yapılan hastaların ameliyat öncesi ve sonrası AOFAS ve Maryland skorları karşılaştırıldığında ileri derecede anlamlı bir ilişki bulunmuştur ($p<0.001$)

Tartışma: Ayak arkasındaki anatomik yapıların birbirine yakınlığı ve derin lokalizasyonları nedeniyle tanısı zor

olmaktadır. Posterior ayak bileği sıkışma sendromu veya os trigonum sendromu; FHL, posterior tibial tendon veya peroneal tendonların tendiniti; travma sonrası kalsifikasyonlar; kemik avülsiyonları; osteokondral yaralanmalar; ayak bileği ve subtalar artroz; sinovit; serbest cisimler ve bunların kombinasyonları posterior ayak bileği ağrısına neden olabilirler

Posterior ayak bileği sıkışma sendromu posterior ayak bileği ağrısının sık bir sebebidir. Bu bir klinik tanıdır. Os trigonum-talar çıkıntı patolojisi bu sendromun en sık nedenidir, fakat fleksör hallucis longus tenosinoviti, ayakbileğinde osteokondrit, subtalar eklem hastalığı ve kırık sonrasında da oluşabilir (2) Literatürde os trigonum prevalansında geniş varyasyon içermektedir. Bir çalışmada yapılan normal ayak radyografilerinde % 1,7 ile % 7 arasında os trigonumu saptanmıştır(3).

Konservatif tedaviye cevap alınamayan hastalarda açık cerrahi ve artroskopik cerrahi yapılmaktadır. İki uygulamanın birbirine üstünlüğü tartışma konusudur. Endoskopik teknikte insizyonun küçük olması postoperatif morbidide ve erken rehabilitasyon açısından hastalara faydalı olmaktadır. Endoskopi yapılan hastalarda ameliyat sonrası erken iyileşmeden dolayı hastanede kalış süreleri azalmakta ve erken iş başı yapmalarından dolayı ekonomik olarak daha avantajlı olmaktadır. Hastalarımız ortalama olarak ameliyattan bir gün sonra taburcu edilmiştir. Açık cerrahide kullanılan insizyonun endoskopik cerrahidekine göre daha büyük olmasından dolayı enfeksiyon gelişme ihtimali daha fazladır. Ayak bileğinin dolaşımının sorunlu olmasından dolayı yara yerinin iyileşmesi daha uzun sürmekte ve oluşan skar dokusu nedeniyle ayakkabı giyildiğinde sürtünmeye bağlı rahatsızlık hissine neden olmaktadır. Ameliyattan sonra hiçbir hastamızda yara yeri enfeksiyonu ve yara yeri iyileşme problemi yaşanmadı.

Haglund deformitesi açık veya endoskopik olarak tedavi edilebilir. Açık cerrahi yaklaşımının ne şekilde olması gerektiği konusunda bir fikir birliği yoktur (Medial, lateral, iki yönlü) (4). Zachary ve arkadaşları aynı klinikte açık cerrahi ve endoskopik tedavi uygulanan hastaları ameliyat öncesi ve sonrası AOFAS ve Maryland skorlaması kullanarak karşılaştırdılar ve her iki teknikle tedavi edilmiş hastalar arasında postoperatif skorlar açısından anlamlı bir farklılık saptadılar (5). Leitze ve arkadaşları, endoskopik olarak ameliyat ettikleri 30 hastanın ayağını AOFAS ve Maryland skorlarını kullarak değerlendirmişler . Hastaların 19'unda mükemmel, 5'inde iyi, 3'ünde orta, 3'ünde de kötü sonuç elde ettiler. 42 ay takip ettikleri hastaların ameliyat öncesi ortalama AOFAS skoru 58.1 iken ameliyat sonrası 79.3 olarak bulundu (6). Bizim opere ettiğimiz 7 hastanın 8 topuğu ameliyat sonrası Martin skorlarına göre 4 mükemmel, 2 iyi, 2 orta ve hiç kötü sonuç alınmamıştır. Ameliyat sonrası hiçbir hastamızda komplikasyon görülmedi.

Hamilton açık cerrahi ile opere ettiği posterior sıkışma sendromlu ve FHL tendiniti olan 40 hastanın 30'unda (%75) iyi-mükemmel sonuçlar bildirmesine rağmen hastaların %15'de komplikasyon bildirildi (7). Marotta ve Micheli'nin 12 hastayı kapsayan çalışmalarında %17 komplikasyon bildirildi. Bale dansçıları üzerinde yaptıkları bu çalışmada dansa dönüş ortalama 3 ay bulunmasına rağmen hastaların %67'sinde sporadik ağrı tespit edildi (8)

Van Dijk 1994-2002 yılları arasında ameliyat ettiği 136 hastanın 146 ayak bileğinde, 2 tanesinde görülen yağ yastıkçığı üzerinde duyu kusuru dışında komplikasyona rastlanmadı. Artritik değişiklikleri olan hastaların şikayetlerinde belirgin bir iyileşme gözlendi. Kemik patoloji nedeniyle ameliyat edilenlerde yumuşak doku nedeniyle ameliyat edilenlere oranla daha başarılı sonuç alındığı görüldü. Aşırı kullanıma bağlı patolojileri olan hastalarla post-travmatik hastalar karşılaştırıldığında, aşırı kullanım grubunda AOFAS skorunda daha fazla iyileşme, daha

60 yüksek hasta tatmini ve Tegner skorunda daha az azalma ile birlikte işe ve spor aktivitelerine daha hızlı dönüş tespit edildi (1)

Willts ve ark., posterior sıkışma sendromu nedeniyle 23 hastanın 24 arka ayağına endoskopi uyguladılar. Hastaların ameliyat sonrası AOFAS skorları ortalama 91 (77–100) bulundu. Ameliyat sonrası 5 hastada geçici yara yeri skarı, 1 hasta da ayak bileği hareketlerinde kısıtlılık gelişti (9).

Bizim serimizde ameliyat ettiğimiz 27 hastanın 28 ayak bileğinde, 12 FHL tendiniti, 7 yumuşak doku sıkışma sendromu,1 eski talus kırığına bağlı kemiksel sıkışma sendromu, 3 os trigonum, 3 talus kisti, 1 ayak bileği enkondromatozisi, 2 ayak bileği sinoviti, 1 ayak bileği artrozu, 1 osteokondromatozis, 1 peronel tendinit ve 1 hastaya talusta osteokondral defekt nedeni ile ayak arkası endoskopisi yapıldı. Ayak bileğinde artroz ve aksesuar fleksör digitorum longus nedeniyle ameliyat edilen 2 hastada kötü sonuç elde ettik. Talusta kist nedeni ile küretaj ve grefonaj yapılan 2 hastamız hariç hepsi ameliyattan bir ay sonra günlük aktivitelerini ağrısız olarak yapmakta idiler. Talus kisti nedeni ile ameliyat edilen iki hasta 2 ay sonra ağrısız olarak günlük aktivitelerini yapar duruma geldiler. Ameliyat öncesi spor yapan hastalar ameliyattan ortalama 10 hafta sonra normal spor aktivitelerine dönüş yaptılar

Sonuç: Ard ayak endoskopisini yapmaya başlamadan önce artroskopi için temel kurs alınması ve belli bir tecrübe edinilmesinde fayda vardır. Prosedürün lokal anatomiyi kadavra üzerinde çalışmış deneyimli bir cerrah tarafından yapılması önerilir. Bu yaklaşımla yapılır ise ard ayak bileği artroskopisi güvenli, posterior ayak bileği problemlerini tanımaya ve tedavi etmeye yarayan bir metoddur

REFERANSLAR:

1. C. Niek van Dijk, MD, PhD. Hindfoot Endoscopy. Foot Ankle Clin N Am11 (2006) 391– 414
2. Javier Maquirriain, MD, PhD: Posterior Ankle Impingement Syndrome. J Am Acad Orthop Surg 2005;13:365–371
3. Bizarro AH. On sesamoid and supernumerary bones of the limbs. J Anat 1921;55:256– 68.
4. Peter E. Scholten, MDa, T, C. Niek van Dijk, MD, PhD. Endoscopic Calcaneoplasty. Foot Ankle Clin N Am. 11 (2006) 439– 446
5. By Zachary Leıtze, MD, Enzo J. Sella, MD, And John M. Aversa, MD. Endoscopic Decompression of the Retrocalcaneal Space. JBCS vol. 85-A. sayı 8. August 2003; 1488– 1496
6. Leitze Z, Sella EJ, Aversa JM. Endoscopic decompression of the retrocalcaneal space. J Bone Joint Surg Am. 2003 Aug;85-A(8):1488-96.
7. Hamilton WG, Geppert MJ, Thompson FM. Pain in the posterior aspect of the ankle in dancers. Differential diagnosis and operative treatment. J Bone Joint Surg 1996;78A:1491– 500.
8. Marotta JJ, Micheli LJ. Os trigonum impingement in dancers. Am J Sports Med 1992;20:533– 6.
9. Willits K, Sonneveld H, Amendola A, Giffin JR, Griffin S, Fowler PJ. Outcome of posterior ankle arthroscopy for hindfoot impingement. Arthroscopy. 2008 Feb;24(2):196-202. Epub 2007 Nov 8.

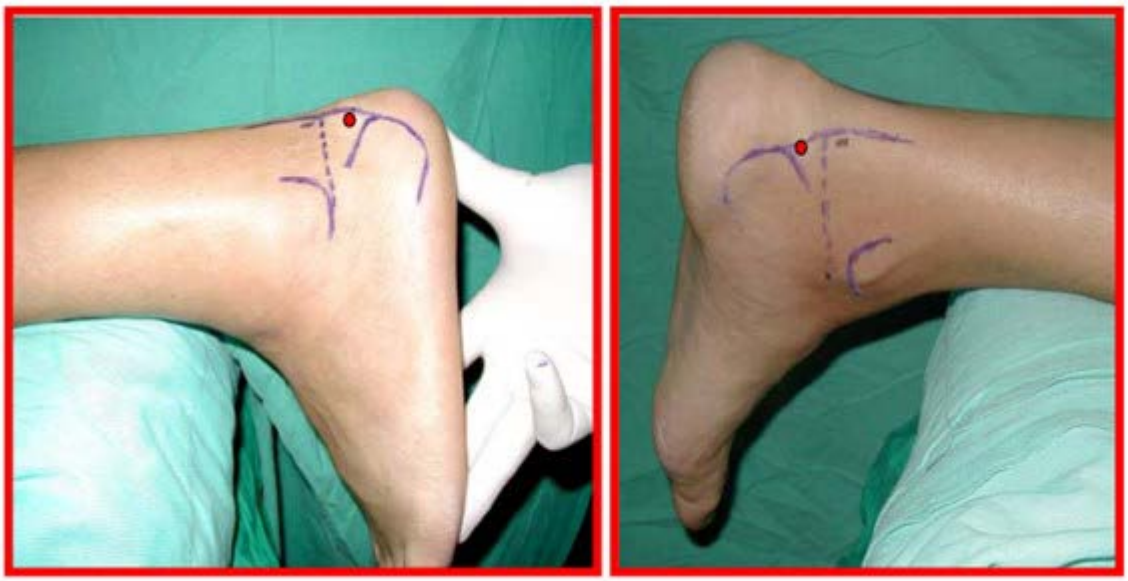

Resim 1: Portallerin posteromedial ve posterolateral giriş yerleri

Resim 2: Os trigonum eksizyonu

S-057

PANDEMİ SÜRECİNİN ORTOPEDİK TRAVMA ÜZERİNDEKİ ETKİSİ

Rıdvan Altay[1], Nizamettin Koçkara[1], İsmail Tarduş[1], Oğuzhan Tanoğlu[1]

[1]EBYÜ MGEAH

Giriş-Amaç: Tüm dünyada etkili olan ve Dünya Sağlık Örgütü tarafından pandemi ilan edilen Covid-19, ülkemizde de 11 Mart 2020 tarihinden itibaren tespit edilmiştir. İlk vakanın görülmesinden sonra ülkemizde sosyal hayatı düzenlemeye yönelik ciddi tedbirler alınmış, genelgeler yayınlanmış ve sağlık organizasyonu yeniden düzenlenmiştir. Bu düzenlemelerle 18 yaş altı ve 65 yaş üstü insanların sokağa çıkmaları kısıtlanmış, belli günlerde tüm halk için sokağa çıkma yasakları uygulanmış, hastanelerde bütün elektif girişimsel işlemler ertelenmiştir. Hastanenin yoğun bakım yataklarının işgal edilmemesi, sağlık personelinin pandemi için olabildiğince verimli kullanılabilmesi, gerekli tıbbi ekipmanın salgın hastalıktan etkilenen hastalar için yeterli kullanılabilmesi ve kişisel koruyucu ekipmanların tasarruflu kullanılabilmesi için hastanelerde elektif girişimsel işlemler ertelenmiştir. Değişen sosyal hayat düzeni sonrası hastaneye başvuran ortopedi vakalarında değişim olmuştur. Bu çalışma ile amacımız bir ortopedi ve travmatoloji eğitim kliniğine başvuran travma vakalarındaki sayı ve çeşitlik değişimini tespit etmektir.

Gereç-Yöntem: 11 Mart 2020 – 1Haziran 2020 tarihleri arasında hastanemiz ortopedi ve travmatoloji kliniğine başvuran ertelenemeyecek cerrahi tedavi gereken hastalar geriye yönelik tespit edilmiştir. Bu hastaların yaşları, cinsiyetleri, kırık bölgesi, nasıl bir yaralanmaya maruz kaldıkları ve mevcut yaralanmanınetyolojik sebebi kaydedilmiştir. Ayrıca, 11 mart 2019 – 1 Haziran2019 tarihleri arasındakliniğimize başvuran aynı nitelikteki ortopedik sorunlar sebebiyle yapılan başvurular etyolojik sebepleriyle birliktetespit edilmiştir. Elde edilen veriler birbirleri ile karşılaştırılmıştır.

Bulgular: 2019 yılına ait dönemde başvuran hastalar, 29 kadın ve 58 erkek olmak üzere toplam 87 kişi, yaş ortalaması 42 idi. Bu kırıkların 46'sı alt ekstremite 41'i üst ekstremiteye aitti. Kırıkların 58 tanesinin ev içi oluşan düşük enerjili travma sonrası, 29 tanesinin de yüksek enerjili oluşan travma sonrası geliştiği tespit edildi. 2020 yılına ait dönemde başvuran hastalar, 34 kadın ve 59 erkek olmak üzere toplam 93kişi, yaş ortalaması 48 idi. Bu kırıkların 62'si alt ekstremite31'i üst ekstremiteye aitti. Kırıkların 60 tanesinin ev içi oluşan düşük enerjili travma sonrası, 33 tanesinin de yüksek enerjili oluşan travma sonrası geliştiği tespit edildi.

Tartışma-Sonuç: Elde edilen bulgular yorumlandığında pandemi sürecinde kadın travma hastasının arttığı (p:0,65), hastaların yaş ortalamalarının arttığı (p:0,2), alt ekstremite travmalarının arttığı (p:0,059) ve yüksek enerjili travma sonucu oluşan kırıkların arttığı (p:0,76) tespit edilmiştir.Ayrıca kırık sayısında artma olduğu tespit edilmiştir. Çalışmanın yapıldığı klinikteki vaka dağılımı değişimi, hastanenin büyükşehir olmayan bir ildeki tek merkez olması nedeniyle, katı sokağa çıkma tedbirlerinin uygulanmadığı bir ildeki kırık hastalarının dağılımına ışık tutmaktadır.

Anahtar Kelimeler : pandemi/ travma/ covid 19

S-058

AYRIŞMAMIŞ YA DA MİNİMAL AYRIŞMIŞ 2/3 DİSTAL İZOLE ULNA CİSİM KIRIKLARININ TEDAVİSİ: UZUN KOL ALÇI MI, CERRAHİ Mİ?

Sertaç Saruhan[1], Melikşah Uzakgider[1], Kamil Yamak[1], Recep Eyceyurt[1], Cemil Kayalı[1]

[1]SBÜ Bozyaka EAH Ortopedi ve Travmatoloji Kliniği

Giriş-Amaç: Ayrışmamış izole ulna cisim kırıklarının tedavisinde genel kırık prensiplerine göre konservatif yöntemler ön plandadır ; ancak intakt radius ve yumuşak doku örtümünün yetersiz olması nedeniyle distal 2/3 izole ulna kırıklarını kaynaması sorunludur. Bu yüzden izole ulna cisim kırıklarının ilk tedavisi üzerinde kafa karışıklığı vardır. Bu çalışmada distal 2/3 izole ulna kırıklarında uzun kol alçı ve cerrahi tedavi sonuçlarının araştırılması ve karşılaştırılması amaçlanmıştır.

Gereç-Yöntem: Ocak 2012 - Aralık 2020 tarihleri arasında distal 2/3 izole ulna cisim kırığı tanısıyla uzun kol alçı ve ya cerrahi tedavi (açık redüksiyon 3,5 mm DCP plak vida ile tespit) edilen 39 hasta geriye dönük olarak incelendi. Çalışmaya travmatik nedenlerle gelişmiş, 10 dereceden az açılanması ve % 50'den az translasyonu olan ve minimum 6 ay takip edilmiş 18 yaşından büyük yetişkin kırıkları dahil edildi. Hastaların klinik kayıtları ve röntgenleri retrospektif olarak incelendi,. Demografik veriler, ağrı, hareket açıklıkları, kaynama durumları ve komplikasyonlar değerlendirilerek istatistiksel olarak karşılaştırıldı.

Bulgular: Ortalama yaş 44,3 (19-79)tü. 29 hastaya uzun kol alçısı, dokuzuna da cerrahi yapıldı. Ağrı,eklem hareket açıklığı ve kaynama açısından her iki grup arasında anlamlı bir fark bulunamadı. Alçı yapılan grupta altı hastada (%24,1) kaynamama tespit edildi, cerrahi grupta ise iki (%22,2) olguda kaynamama vardı ve gruplar arasında anlamlı bir fark tespit edilmedi. Kaynamaması olan hastalara açık redüksiyon 3,5 mm DCP plak-vida ile tespit uygulandı. Cerrahi sonrası kaynamaması olan sadece bir hastaya otogreftleme yapıldı.

Tartışma-Sonuç: Ayrılmamış kırıklarda genel kırık tedavisi prensiplerine göre konservatif tedavı ön planda olmakla birlikte izole ulna cisim kırıklarında yumuşak doku kaplamasının az olması ve buna bağlı kanlanmanın yetersizliği ayrıca intakt radiusun ulna cisminde kırık fragmanları distrakte tutması nedeniyle önemli oranda kaynamama bildirilmiştir; serimizde kaynamama oranı%24,1 bulunmuştur. Cerrahi tedavide de benzer oranda kaynamama oranları bildirilmiştir (serimizde %22,2) ayrıca cerrahi tedaviye ait komplikasyonların da ortaya çıkma olasılığı vardır. Hasta konforu ve erken harekete başlanabilmesi ise bu tedavinin avantajıdır.

Sonuç olarak uzun kol alçı ve cerrahi tedavi edilen hastalarda fonksiyonel ve radyolojik sonuçlar arasında belirgin bir fark olmamasına karşın hasta konforu ve günlük hayata erken dönüş açısından cerrahi tedavinin daha avantajlı olduğu kanaatindeyiz.

Anahtar Kelimeler : açık redüksiyon internal tespit, izole ulna cisim kırığı, ulna kırığı, uzun kol alçı

S-059

YUMUŞAK DOKU ÖDEMİ EŞLİK EDEN TALUS BOYUN KIRIKLARINDA EKSTERNAL FİKSATÖR İLE REDÜKSİYON SONRASI KAPALI PİNLEME

Emre Tekşan[1], Elvan Tekir Yılmaz[2], Temel Kayan[3]

[1]Ortopedi ve Travmatoloji Kliniği, Prof. Dr. İlhan Özdemir Eğitim ve Araştırma Hastanesi, Giresun, Türkiye.
[2]Anesteziyoloji ve Reanimasyon Kliniği, Prof. Dr. İlhan Özdemir Eğitim ve Araştırma Hastanesi, Giresun, Türkiye
[3]İç Hastalıkları Kliniği, Espiye Devlet Hastanesi, Giresun, Türkiye

Giriş-Amaç: Talus boyun kırıkları nadir görülen bir kırık olmakla birlikte genellikle yüksek enerjili travma sonucu oluşur. Bu duruma yumuşak doku lezyonları, diğer kemik kırıkları ve hayati tehdit edici boyutta diğer yaralanmalar eşlik edebilir. (1)

Talus ayak ve ayak bileği hareketlerinin önemli bir kısmında kilit rol oynar. Ancak talus'ta intraosseoz kanlanma yetersizdir. Tibialis posterior , peroneal ve dorsalin pedis arterinden çıkan damarlarla ekstraosseoz olarak beslenir. (2,3) Özellikle kırığın deplasman oranı ve subtalar-navicular eklemin çıkık olup olmaması bu kemiğin kanlanmasını önemli derecede etkiler. (4,5)

Talus boyun kırığının tedavisi ortopedik acillerden biridir. Yer değiştirmemiş tip 1 kırıklarda alçılama yeterli olabilecekken tip 2-3 ve 4'te tedavi açık reduksiyon sonrası kompresyon vidaları ile fiksasyondur.

Bizim vakamızda yumuşak doku ödemi nedeni ile açık cerrahi yapılamayacak talus boyun kırıklarında perkütan pinleme tekniğini vurgulamak amaçlandı.

Gereç-Yöntem: 21 yaşında erkek hasta araç içi trafik kazası sonrası acil servise başvurdu. Sol ayak bileği hassas ağrılı ve ödemli idi. Grafilerde sol hawkins tip 3 talus boyun fraktürü görüldü. Ayak bileğine acil kapalı redüksiyon ardından atelleme ve elevasyon uygulandı. Çekilen akciğer tomografisinde şüpheli covid bulguları saptanması üzerine hasta covid hastanesinde opere edilmek üzere yatırıldı.

Bulgular: Covid şüphesi nedeni ile spinal anestezi uygulanmasına karar verilen hastaya ayak bileğindeki aşırı ödem nedeni ile kapalı redüksiyon ve perkütan pinleme amaçlandı. Öncelikle kalkaneus ve tibia arasından ayak bileğini geçen üçgen eksternal fiksatör uygulandı. Distaldeki şanz kilitlendi. Proksimal serbest bırakıldı. Distal şanzdan tutularak düz traksiyon uygulandı. Ardından ayak bileği distrakte kalacak şekilde proksimaldeki şanzlar kilitlendi. Ayak dorsifleksiyonunu takiben plantar fleksiyonla medial taraftan bastırılarak redüksiyon tamamlandı. Skopi kontrolü görüldü. Kırığın tam redukte olduğu doğrulandı. Ardından talus distal anteriorundan lateral ve medial iki adet mini insizyon açılarak skopi altında guide k telleri yollandı. Kırık iki adet 5.0 lık başsız kompresyon vidası ile fikse edildi.

Figür 1

Kırığın preop lateral grafisi

Figür 2

Kırığın operasyon sonrası lateral grafisi

Tartışma-Sonuç: Kırık fiksasyonu ne kadar mükemmel olursa olsun eşlik eden yumuşak doku lezyonu ilerleyici ek sorunları yanında getirebilir. Biz, vakamızdaki ileri derecede yumuşak doku ödemi nedeni ile tip3 kırıklarda aslında tercih edilmeyen kapalı redüksiyon perkutan pinleme tekniğini uyguladık. Sherif Mohamed Abdelgaid ve Farid Fouad Ezzat 2012 yılında çoğu tip 2 ve 3, 16 talus boyun kırığını, kırık parçalarını t handle ile tutup redukte etmişler ardından perkutan vidalama ile sonuçta %87 başarı oranı bildirmişlerdir. (1) Biz bu redüksiyonu kırık talus parçalarına ve yumuşak dokuya daha itinalı yaklaştığına inandığımız eksternal fiksatör ile yaptık. Ancak sonuçları hakkında yorum yapmak için uzun vaka serisi çalışmalarına ihtiyaç olduğunu düşünmekteyiz.

Her ne kadar bu tür vakalarda genel anestezi tercih edilse de covid-19 şüpheli hastalarda enfeksiyon progresyonuna yol açmaması için kapalı redüksiyonu sağlayacak kas gevşemesi amacıyla spinal anestezi ve sedatif ajan cerrah için yeterli olabilir.

Sonuç: Talus boyun kırıklarında eksternal fiksatör ile kapalı redüksiyon ve perkutan pinleme yumuşak doku sorunu olan ayak bileklerinde açık redüksiyona alternatif olabilir. Ayrıca uyguladığımız eksternal fiksatörün yumuşak doku iyileşmesine katkısı olabileceğini düşünmekteyiz.

Anahtar Kelimeler : covid-19, perkütan pinleme, talus boyun kırığı

S-060

OLGU SUNUMU: ATEŞLİ SİLAH YARALANMASINA BAĞLI DİRSEK BÖLGESİNDE AÇIK KIRIĞI OLAN HASTAYA YAKLAŞIM

Bahattin Çağdaş Akman[1], Alparslan Yurtbay[1], Tolgahan Cengiz[2], Şafak Aydın[2], Yılmaz Tomak[2]

[1]Samsun Eğitim ve Araştırma Hastanesi Ortopedi ve Travmatoloji Kliniği
[2]Samsun Ondokuz Mayıs Üniversitesi Tıp Fakültesi Ortopedi ve Travmatoloji ABD

Giriş-Amaç: Dirsek; distal humerus, proksimal radius ve proksimal ulnanın oluşturduğu 3 eksende ve 3 boyutta, ince hareket kabiliyetine sahip; 3 ayrı eklemi içeren, aynı zamanda birçok damar ve sinir yapısını içine alan karmaşık bir bölgedir. Bu eklemin yaralanmaları değerlendirilirken anatomiye hakim olmak ve ayrıntılı muayene çok önemlidir. Bu vaka takdiminde , ateşli silah yaralanması sonucu dirsek bölgesinde çoklu açık kırığı ve geniş doku defekti olan hastanın yönetimini ve klinik takip sonuçlarını sunmayı amaçladık

Gereç-Yöntem: Dirsek bölgesi kırıklarını anatomik olarak iki ayrı bölgede inceleyebiliriz. Dirseğin kıvrılma noktası esas alındığında; bu hattın üstünde kalan bölüm zone 1,altında kalan bölüm zon 2,her iki bölgeyi de içeren kırıklar zon 3 olarak sınıflandırılmaktadır. Bilinen ek hastalığı olmayan,37 yaş erkek hasta ateşli silah yaralanması sonucu sağ dirsek humerus distal uç, radius ve ulna proximalinde kemik ve cilt defektine neden olan parçalı kırık ile acile başvurdu. Hastanın yapılan fizik muayenesinde inspeksiyon ile 13 cm çapında , dirsek posterior bölümünü ve ön kolu içine alan geniş doku defekti gözlendi. Dirsek ekleminde kemik dokuda kayıp mevcut idi. Distal nabızlar palpabl olmakla beraber nöromotor muayenesinde radial ve ulnar sinir arazı tespit edildi. Çekilen grafilerinde humerus distal uç,radius proximal ve ulna proximalinde (zon 3) parçalı kırık tespit edildi. Takiben damar ve sinir yaralanması açısından ilgili bölümlere danışılarak, tetanoz profilaksisi ve antibiyotik tedavisi sonrası acil olarak ameliyata alındı. Genel anestezi altında,supine pozisyonunda ; öncelikle yumuşak dokular yıkanarak debride edildi, takiben parçalı kırığa yönelik external fiksatör ve K - teli ile tespit sağlandı. Radial ve ulnar sinir eksplorasyonunda sinirlerin intakt olduğu görüldü ve sadece dekompresyon uygulandı. Yatış süresince ilk 5 gün 3'lü antibiyoterapi (sefazolin,gentamisin,ornidazol) ile yara yeri ve yumuşak doku enfeksiyonunun önüne geçildi. 3 aylık takibinde kaynama problemi yaşanması üzerine ikinci seansta sağ iliak kanattan otogreft uygulandı ve daha önce uygulanmış olan K telleri çekildi. Hastanın 6. ay takibinde kemik dokuda kaynama sağlandıktan sonra fiksatör çıkarılarak egzersiz başlandı.

Figürler

Figür 1: Hastanın acil başvurusundaki sağ dirsek açık kırığı

Figür 2: Preoperatif sağ dirsek AP ve lateral grafileri

Figür 3: Fiksasyon öncesi yara yeri debridman ve yıkama sonrası intraoperatif görüntüler

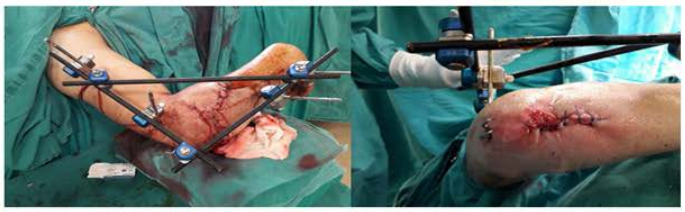

Figür 4: Sağ dirsek açık kırığına eksternal fiksatör uygulaması sonrası intraoperatif görüntüler

Figür 5: Otogreft uygulaması sonrası postopp dirsek AP ve lateral graileri(3.ay)

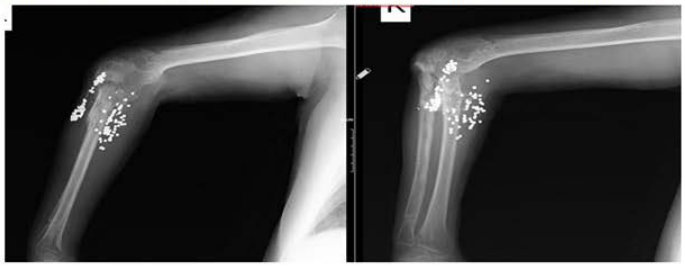

Figür 6: Fiksatör çıkarıldıktan sonra dirsek AP ve lateral grafileri (6.ay)

Figür 7:Postoperatif 1.yıl kontrol dirsek grafileri

Bulgular: Ateşli silah yaralanmalarında; dirsek bölgesi yaralanmaları, diğer ekstremite yaralanmalarına kıyasla daha nadirdir. Dirsek bölgesi ateşli silah yaralanmaları dinamik yaralanmalardır ve sıklıkla nörovasküler hasara rastlanmaktadır. Bu tip yaralanmalarda vasküler hasar ortaya konduktan sonra kemik onarımı yapılmalıdır. Nörolojik yaralanma şüphesi olan hastalarda açık redüksiyon esnasında sinir eksplorasyonu ile değerlendirme yapılmalıdır. Açık redüksiyon yapılan olgularda postoperatif egzersiz başlanması önemlidir. Nörolojik yaralanması olan hastalarda ise atel uygulanması önerilmektedir. Ayrıca bu hastalara başlangıç değerlendirmesi sırasında antibiyotik tedavisine başlanılmalıdır. Sefalosproin grubu özellikle seçkin tercih olup doku harabiyetine göre anaerobik enfeksiyondan korunmak için ek antibiyotik tedavisi düşünülmelidir.

Tartışma-Sonuç: Sonuç olarak ateşli silah yaralanmalarına bağlı dirsek açık kırıklarında nörovasküler yaralanmaların erken tanı alması, fiksasyon, eklem yüzeyinin restorasyonu, erken hareket başlanması ve özellikle enfeksiyonun önlenmesi temel amaçlardır.

Anahtar Kelimeler : Ateşli silah, Parçalı Dirsek Kırığı

S-061

HALLUKS RİGİDUS TEDAVİSİNDE İLK TERCİH OLARAK KEİLEKTOMİ

Levent İnanç[1], Bülent Tanrıverdi[2]

[1]S.B. Avcılar Murat Kölük Devlet Hastanesi
[2]Sağlık Bilimleri Üniversitesi, Bakırköy Dr. Sadi Konuk Eğitim ve Araştırma Hastanesi

Giriş-Amaç: Birinci metatarsofalangeal eklemde dejenerasyon, osteofit oluşumu, ağrı ve hareket kısıtlılığı ile karakterize olan halluks rigidus orta yaş ve üzerinde, daha çok kadınlarda görülen bir sorundur. Cerrahi tedavide altın standart olarak kabul edilen keilektomi hastaların büyük bölümünde rahatlama sağlayan etkili bir tedavi yöntemidir. Ancak ileri derece dejenerasyon olan, metatars başının %50'sinden fazla bir bölümünde kondral hasar olan büyük osteofitler ve ileri derece hareket kısıtlılığı olan hastalarda keilektominin semptomları azaltmada yetersiz kalabileceği düşünülüp artrodez, interpozisyon artroplasti veya implant artroplasti gibi seçenekler de önerilmektedir. Bizim serimizde keilektomi, cerrahi tedaviye karar verilen tüm halluks rigidus hastalarında ilk seçenek tedavi olarak uygulanmıştır.

Gereç-Yöntem: 12 bayan hastanın 16 ayağına halluks rigidus nedeniyle keilektomi yapılmıştır. Takip süresi 24 ay-52 ay arasındadır. 1.nci metatars başı rezeksiyonu sağlam kondral yüzeyin hemen dorsalinden, Coughlin ve Shurnas tarafından tarif edilen tekniğe göre metatarsal kemiğin distalinde ve proksimal falanksta osteofitler eksize edildi. Dejenerasyon derecesi yüksek olan hastalarda da metatars başında %40'ı geçmeyecek oranda metatars başı parsiyel rezeksiyonu yapıldı. Hastaların hepsine ortalama 10 gün içinde 1. metatarsofalangeal eklem egzersizlerine başlandı. Cerrahi alanda ödemin azalması ile birlikte kademeli olarak hareket kapasitesinin arttığı görüldü.

Bulgular: Evre 2-3 halluks rigidus hastalarının ortalama 40 haftalık takip süresinin sonunda değerlendirilmesinde hastalarda 1.nci metatarsofalangeal eklem dorsifleksiyon 55-75 (ortalama 60 derece), plantar fleksiyon 25-55 (ortalama 40) derece bulunmuş, 10 ayaktan 8'inde hastalar çekincesiz memnun, 2 hasta zorlanma durumunda hafif ağrı, günlük yaşantıda ağrısız olduğunu ifade etmiştir. Evre 4 artroz olan hastalarda ise 5 ayak için hafif ağrı, ancak günlük yaşantıda operasyon öncesine göre çok daha rahat, 1 ayak için ise orta dereceli rahatlama ve kısıtlamayan ağrı bildirilmiştir. Semptomların devam ettiği hastaların tamamı, neticelerden memnun olduğunu, tekrar aynı operasyona karar verebileceğini ve rezidüel ağrıya yönelik başka bir müdahale ihtiyacı hissetmediğini ifade etmiştir

Tartışma-Sonuç: Halluks rigidus tedavisinde keilektomi etkinliği kanıtlanmış, memnuniyet derecesi yüksek ve nispeten basit bir tedavi yöntemidir. Eklem yüzünün yarıdan fazlasının korunduğu hastalarda keilektomi sonrası ortalama 60 derece dorsifleksiyon ve 40 derece plantar fleksiyon elde edilmiş olup hasta memnuniyeti çok yüksek bulunmuştur. Kondral hasar oranı yüksek (%50'den fazla) olan hastalarda sonuçlar bu kadar iyi olmamakla birlikte hastaların memnuniyet derecesi yine de yüksektir. Eklem dejenerasyonu derecesi yükseldikçe keilektomi ile elde edilen sonuçlarda bir miktar kötüleşme beklenmekle birlikte, ileri evre halluks rigidusta dahi belirgin rahatlama sağlanabildiğinden ve olası bir kurtarma operasyonu seçeneğini engellemediği için hastalara ilk tedavi seçeneği olarak önerilebilir. Cerrahi tedavi kararı verilirken hastalığın derecesinin yanında hastanın beklentisine ve yaşına da bakılması, tam düzelme sağlamasa dahi daha basit bir operasyon olan keilektomi, tüm hastalar için artrodez ve artroplasti yerine ilk seçenek olarak düşünülebilir.

Anahtar Kelimeler : halluks rigidus, keilektomi

S-062

GELİŞİMSEL KALÇA DİSPLAZİSİ HASTALARININ TOPLUMUMUZDA RİSK FAKTÖRLERİNİN RETROSPEKTİF OLARAK DEĞERLENDİRİLMESİ

Volkan Gür[1], Ahmet Sevencan[2]

[1]Erzincan Binali Yıldırım Üniversitesi Mengücek Gazi Eğitim ve Araştırma Hastanesi
[2]Metin Sabancı Baltalimanı Kemik Hastalıkları Eğitim ve Araştırma Hastanesi

Giriş-Amaç: Gelişimsel kalça displazisi (GKD), femur başının asetabulum ile anormal bir ilişkisi olduğu durumu tanımlamak için tercih edilen terimdir. GKD ne kadar erken tespit edilirse, tedavi o kadar basit ve etkili olur. GKD'nin bildirilen insidansı, genetik ve ırksal faktörlerden etkilendiği bilinmektedir. Ayrıca kız cinsiyet, ilk doğum olması ve makat prezentasyonunu bulunması GKD riskini artırdığı ve sol kalçanın, sağ kalçadan 3 kat daha sık tutulduğu bir çok çalışmada gösterilmiştir. Bu çalışmanın amacı son 10 yılda kliniğimizde takip edilen GKD tanısı almış yenidoğanların literatürde bildirilen risk faktörleri açısından değerlendirilmesidir.

Gereç-Yöntem: 2010-2020 yılları arasında GKD nedeni ile tedavi uyguladığımız 91 hastanın demografik verileri retrospektif olarak incelendi. Hastaların tümü kalça ultrasonografi taraması sonrası GKD tanısı almış ve tarafımıza 1. basamak hekimleri tarafından konsulte edilmişti. Hastaların ilk başvuru yaşları, cinsiyetleri, kaçıncı doğum oldukları, doğum şekileri ve prezentasyonları kaydedildi. Graf yöntemine göre yapılan kalça ultrasonografi sonuçları kaydedildi.

Bulgular: Kız çocuğu en yüksek GKD riskini taşımaktadır (% 84), bunu % 71 i ilk doğan çocuk, %26 sı pozitif aile öyküsü ve % 49 u makat geliş ve büyük bebk olduğundan dolayı sezaryen ile doğum izlemektedir.

İlk doğum en yüksek insidansa %71 e sahiptir. Bilateral GKD%35 sol %36 ve sağ %28 oranında GKD tespit edildi.

Tartışma-Sonuç: Kadın çocuk tüm literatürde GKD'deki en önemli risk faktörü olmaya devam etmektedir. Çalışmadaki kadınların %84'ünün GKD'ye sahip olması nedeniyle bu riski destekliyoruz. Bu ilişkinin nedeni daha önce geniş bir şekilde araştırılmış ve kız bebek tarafından üretilen endojen östrojenlerin güçlenmesine ve yüksek seviyelerde dolaşan maternal hormonların neden olduğu perinatal dönemde geçici olarak artan bağ gevşekliğine atfedilmiştir. İlk doğan bebekler yüksek GKD riski taşır ve %71'den fazlasını oluşturur. GKD'si olan ilk doğan bebeklerin oranının literatürde bildirilenden (% 34) daha yüksek olduğunu ancak yine de yüksek bir risk faktörü olduğunu ve ilk doğanların sonraki kardeşlere göre daha sık etkilendiğini belirttik. Gerilmemiş bir primigravid uterus ve abdominal duvarın sınırlayıcı etkileri ile ilişkili olup, fetal uzuv pozisyonu ve intrauterin çapraşıklık etkisi yoluyla kalça eklemi gelişimi üzerinde müteakip etkilerle ilişkilidir.

Sol kalça literatürde daha yaygındır ve yaklaşık % 60'ını oluşturur, ancak serimizde sol tarafta GKD nin bilateral GKD ye göre daha fazla olduğunu tespit ettik. Çocukların %26'sında ailede GKD öyküsü vardı, bu da literatürdeki% 10-28'lik insidans ile uyumludur ve GKD'de ailesel veya genetik faktörlerin ilişkisini destekler. Sezaryen doğumuyla doğan çocukların % 49 GKD vardı; bu, literatürde belirtildiği gibi GKD ile ilişkili riski destekler. Normalde çocukların% 2-3'ü makat prezentasyonda doğar. Çalışmamızda GKD'li çocukların%5'i makat pozisyonda doğmuşturve buna bağlı sezeryan doğum yapılmıştır.

Anahtar Kelimeler: gelişimsel kalça displazisi

S-063

VASKÜLER YARALANMANIN EŞLİK ETTİĞİ İZOLE KAPALI PEDİATRİK DİRSEK ÇIKIĞI:NADİR BİR YARALANMA OLGU SUNUMU

Eren Alpaydın[1]

[1]*Artvin Hopa Devlet Hastanesi Ortopedi ve Travmatoloji Bölümü*

Giriş-Amaç: Pediatrik travmatik dirsek çıkığ 100.000 çocukta 6.4 insidansı ile nadir görülen bir yaralanmadır. Posterior çıkık, literatürde en yaygın olanıdır. Kapalı izole dirsek çıkıklarında vasküler yaralanma çok nadir bildirilmiştir. Yeterli kollateral dolaşım nedeniyle çoğunlukla revaskülarizasyon işlemlerine gerek olmadığı bildirilmektedir. Bizde olgumuzda kapalı izole dirsek çıkığı sonrası vasküler komplikasyonu içeren bir olgu sunumu paylaşmayı amaçladık.

Resim-1: Başvuru Sonrası AP ve Lateral Grafi Görüntüleri

Resim-2: Redüksiyon Sonrası X ray Görüntüsü

Gereç-Yöntem: Bu yazıda bisikletten düşüp sağ açık el üzerine düşme öyküsü olan 12 yaşında erkek çocuk olgusunu sunuyoruz. Yaralanmadan bir saat sonra sağ dirseğinde ağrı ve şişlik şikayeti ile merkezimize başvurdu. Muayenede cilt bütünlüğü sağlamdı, antekubital bölgede ekimoz, dirsekte, deformite ve hassasiyet vardı. Brakiyal, radial ve ulnar arterler palpe edilemedi. Ekstremite kapiller dolum bilateral kıyasla benzer, renk kaybı yok fakat soğuktu. Duyusal veya motor kayıp yoktu.

Hasta acil şartlarında sedasyon anestezi altında kapalı olarak redükte edildi.Redüksiyon sonrası radial nabız palpe edilemedi.Redüksiyon sonrası eksternal tespit ön kol nötral pozisyonda posteriordan dirsek üstü alçı atel ile sağlandı.

Bulgular: Vasküler hasar şüphesi üzerine hasta radyoloji hekimi tarafından el dopleri ile muayane edildi ve akımın monofazik olduğu görüldü ikinci aşama olarak sağ üst ekstremite BT anjiografi çekildi" dirsek bölgesinde geçirilmiş travma öyküsünden kaynaklı İNTİMAL HASARA BAĞLI DEĞİŞİKLİKLERLE UYUMLU OLABİLECEĞİ DÜŞÜNÜLMÜŞTÜR" olarak yorumlandı.

Klinik ve radyolojik muayene neticesinde hastanın vasküler komplikasyonun etyolojisini araştırmak ve takip ve tedavisinin düzenlenmesi için vasküler cerrahın ve el cerrahisinin olduğu bir üst merkeze sevk edilmiştir.

Tartışma-Sonuç: Literatür incelemesi yapıldığında izole kapalı dirsek çıkıklarında brakiyel arter yaralanması içeren vaka sayısı oldukça nadir olarak bildirilmiştir.Brakiyel arter yaralanması genellikle ilk çıkık anında olur ve redüksiyon sonrası düzelmesi beklenir.Redüksiyon sonrası özellikle antekubital bölgede ekimoz, distal ve brakİyel nabzın diğer esktremiteye kıyasla zayıf alınması,zayıf kapiller dolum önemli klinik belirteçlerdir.El perfüzyonun doğal olması olası tanıyı ekarte ettirmez.Ciddi yaralanmalarda brakiyel arter yırtılmış bazende tromboze olmuş veya dirsek ekleminde sıkışmış olabilir. Bizim olgumuzda radial nabız yokluğu ve diğer ele kıyasla soğukluk mevcuttu el perfüzyonu iyi renk değişikliği yoktu. Tekrarlayan vasküler muayane sonrası el perfüzyonun benzer, klinikte ilerleme ve ağrısı yoktu. Hastanemizde vasküler cerrahın olmaması el dopleri ile nabız alınamaması nedeniyle BT anjiografi ile değerlendirilmiş ve brakiyel arterde intima hasarı tespit edilmiştir.Kapalı izole çıkıklarda tam kat brakiyel arter hasarı neredeyse hiç bildirilmemiştir.Bizim olgumuzda hastanın tekrarlayan vasküler muayanesinde belirgin iskemik klinik özellikleri yoktu.Klinik ve radyolojik bulgular neticesinde hasta dış merkezde brakiyel arterde duvar hasarına bağlı tromboz olduğu düşünülüp 1x1 81 mg asetilsalisilik asit ile takip edimiş ve 10. Gün tarafımızca yapılan poliklinik kontrollerinde radial nabızın palpabl ve diğer ekstremiteye kıyasla benzer ve el perfüzyonun doğal olduğu görülmüştür.

Dirsek çıkığı ile birlikte brakiyal arter yaralanması özellikle pediatrik yaş grubunda nadirdir. Komplike dirsek çıkığını dışlamak için hastanın klinik ve radyolojik değerlendirmesi dikkatli yapılmalıdır.İskemi bulguları olmayan brakiyel arter yaralanmaları cerrahi girişim gerekmeksizin tedavi etmek mümkündür.

Anahtar Kelimeler : Damar yaralanması, Dirsek Çıkığı, Pediatrik Yaralanma

S-064

ÇOCUK HASTADA SPONTAN HER İKİ FEMUR BOYUN STRES KIRIĞI

Hasan Orkun Varmış[1], Ahmet Kapukaya[1]

[1]Adana Şehir Eğitim ve Araştırma Hastanesi

Giriş-Amaç: Stres kırıkları tekrarlayan travma veya aşırı kullanıma bağlı veya metabolik rahatsızlıklar gibi durumlarda ortaya çıkan genelde alt ekstremite uzun tubuler kemiklerinde yer alan bir rahatsızlık olup sporcularda, askerlerde ve ileri yaş kemik metabolizması bozuk hastalarda sıklıkla görülmektedir. Çocukluk yaş grubunda stres kırıkları yine adölesan yaş grubunda ki sporcular ve askeri okul öğrencisi tarzı yoğun tekrarlayıcı fiziksel aktivitede bulunan çocuklar ile başta böbrek yetmezliği olmak üzere kemik metabolizması bozulan hastalıklarda görülmekte olup bunun dışında çocukluk çağında stres kırığı gelişmesi nadir olmaktadır.

ilk başvuru

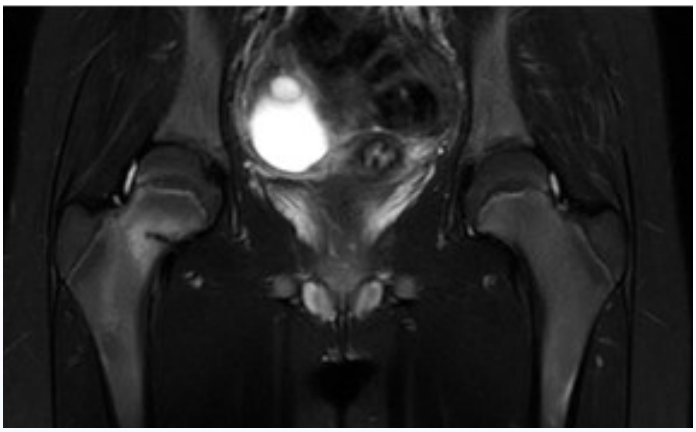

10 ay sonrası

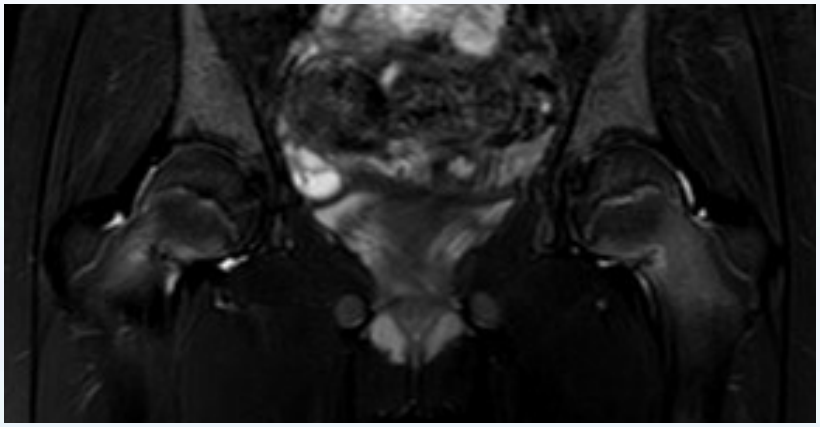

Gereç-Yöntem: 15 yaşında kadın hasta, öğrenci, zorlayıcı travma veya zorlayıcı sportif faaliyet tarzı aşırı kullanım öyküsü yok, ek sistematik veya metabolik bir hastalık öyküsü olmaksızın Mart 2020'de sağ kalça ağrısı ile polikliniğimize başvurdu. Normal mobilize oluyordu. Sağ kalça eklem hareketleri sınırlarında ağrısı mevcuttu. Radyolojik görüntülemesi sonrası sağ kalça femur boyun stres kırığı tanısıyla konservatif takip planlandı.COVİD-19 Pandemisi nedeni ile poliklinik takibini ihmal eden hasta Ocak 2021'de sağ kalça bölgesinde ağrı şikayetinin devam etmesi ile başvurdu. Fizik muayene bulguları normal olan hastanın görüntülemesi sonrası sağ kalça femur boyun stres kırığının devam ettiği ve kaynamadığı sol kalça femur boyun bölgesinde de yeni bir stres kırığı ile uyumlu görüntü oluştuğu saptandı. Hastanın sağ kalçasında ağrının devam etmesi ve kaynama olmaması üzerine cerrahi tedavi planlanarak vida ile tespit operasyonu uygulandı

Bulgular: Takiplerinde sağ kalçası kaynayan hastanın sol kalçada ağrısı olmaması üzerine takibe devam edilmiştir.

Tartışma-Sonuç: Çocuklarda stres kırıkları nadir gelişmekte olup femur boyun bölgesinde gelişen stres kırıklarının bilateral görülmesi ise çok çok nadirdir. Bu hastada etyolojik nedenler incelendiğinde bir etken bulunamamıştır. Hastanın yakınması ve kırığın oluş şekli ile ilgili bir ipucu olmaması, kırık tipinin atipik görüntüde olması; bu kırığın malign tümörü andıracak bir lezyonu akla getirmektedir. Bu yüzden direk röntgenogram sonrası BT ve MR, Sintigrafi istenmiştir. 10 ay sonra kontrolünde hala sağ kalça ağrısının geçmemesi kırığın kaynamadığını göstermekle beraber sol kalçada ağrısız olarak ortaya çıkan stres kırığı dikkati çekmiştir. Aynı hastada nedensiz bilateral femur boyun stres kırığının 10 ay ara ile ortaya çıkmasıda nadir görülmesi ve tanı tedavi planlanması açısından önem arzetmektedir. Direk grafide femur boyun inferior medialde oluşan kırık hattı BT'de de kırık hattı olarak görülmekte MR' da femur proksimal bölgedeki kemik iliği ödemi ile kırık hattının görülmesi ile tanı koyulmaktadır. Tüm vücut kemik sintigrafisi ile artmış tutulum raporlanmış olup vücutta başka bir bölgede benzer lezyonların taranması açısından hastaya tetkik edilmiştir. Laboratuvar tetkiklerinde problem saptanmamıştır. Hastaya sağ kalça için kanüllü vida ile tespit operasyonu uygulanmıştır.

Detaylı tetkik edildikten sonra stres kırığı olduğu düşünülen hastaların zamanla iyileşmesi ve ağrısının azalması kırık hattında kaynama olması stres kırığı tanısını koymamızda yardımcı olur. Bu tip kırıkların yerleşim yeri itibari ile kaynamama ve avaskuler nekroz riskide göz önüne alınarak cerrahi olarak tedavi edilmesinin daha iyi bir seçenek olacağı düşünülmektedir.

Anahtar Kelimeler : femur boyun kırığı, patolojik kırık, stres kırığı

S-065

PEDİATRİK OLGUDA MEDİAN SİNİRİN İNTRANÖRAL LİPOMUNUN NEDEN OLDUĞU KARPAL TÜNEL SENDROMU

Ali Yüce[2], Olcayto Ocak[2], Gökhan Karahan[2], Bakytbek Kerakulov[2]

[2]Okmeydanı Eğitim ve Araştırma Hastanesi
[2]Başakşehir Çam ve Sakura Şehir Hastanesi

Giriş-Amaç: Lipom, nadiren üst ekstremitede ortaya çıkan yaygın, iyi huylu bir yumuşak doku tümörüdür. Lipomların% 1'den azı distal ekstremitelerde bulunur. Yavaş büyüyen yapıları nedeniyle, intranöral lipomlar genellikle asemptomatik veya minimal semptomatik şişlikler olarak ortaya çıkar. İntranöral lipomun çoğu median sinirde ortaya çıkma eğilimindedir, nadir görülen tümörlerdir ve kadın baskınlığına sahip olup; genelde 4. ve 5. dekatlarda görülürler. Bu çalışmamızda el bileğinde kitle ve karpal tünel sendromu semptomlarının olduğu intranöral lipom tanılı pediatrik olguyu inceledik.

Gereç-Yöntem: 14 yaşında bir kız çocuk, 2 yıllık bir süre boyunca sağ el bilekte ilerleyici şişlik ile başvurdu. Fizik muayenede sağ el bilek volar yüzünde 2x5 cm boyutlarında yumuşak elastik kitle saptandı. Travma öyküsü yoktu. Muayenede 2 ve 3. parmaklarda parstezi ve hipoestezi mevcuttu. Tinel testi pozitifti. Tenar atrofi yoktu. Manyetik rezonans görüntüleme (MRI) sağ el bilek volarde 4 cm ölçülerinde iyi sınırlı bir yumuşak doku kitlesinin varlığını gösterdi. T1 ve T2 ağırlıklı görüntülerde, kütlenin sinyal yoğunluklarının belirgin şekilde yüksek olduğu ve kısa tau ters çevirme (STIR) görüntülerinde kütle yoğunluklarının düşük olduğu görüldü.

Bulgular: Axiller blok anestezi ve turnike hemostazı altında opere edildi Cerrahi planlamada el bilek volar yüzden zikzak cilt insizyonu ile açık biyopsi yapıldı. Biyopsi sırasında kolayca tanımlanabilen median sinirin liflerinden ayrılan; kapsüllü bir lipomatöz tümörü görülerek eksize edildi. Tümörün tam olarak çıkarılması nispeten kolaydı. Histolojik inceleme sinir liflerini birbirine karıştırmadan olgun adipositlerden oluşan lipomatöz bir tümör ortaya çıkardı . Eksizyondan 6 ay sonra uyuşma ve ağrı kayboldu. Bu hastaya klinik ve patolojik bulgulara dayanarak intranöral lipom tanısı konuldu. Ameliyattan 3 yıl sonra yapılan klinik muayenede hasta hipoestezi ve paresteziden kurtulmuş, tümör yeniden büyümesine dair hiçbir bulgu yoktu.

Tartışma-Sonuç: Karpal tünel sendromu (CTS), en yaygın kompresif nöropatilerden biridir ve tuzak nöropatilerinin% 90'ına kadarını oluşturur. En yaygın KTS vakaları idiyopatiktir. KTS'nin nadir etiyolojik faktörlerinden biri tendon kılıfının ödemi, distal radius kırığı, romatoid artrit, lunat volar dislokasyonu, ganglion ve gut gibi yer kaplayan lezyonlardır. Bu lezyonlar tedavi edilmezse hastanın semptomları düzelmeyecektir. İdiyopatik KTS genellikle iki taraflıdır. Tek taraflı semptomlar ve tek taraflı anormal sinir iletim testleri mevcut olduğunda, yer kaplayan lezyonlar gibi KTS'nin ikincil nedenleri akılda tutulmalıdır. Lipomların neden olduğu karpal tünel sendromu vakaları literatürde nadirdir; Bununla birlikte, izole vakalar tanımlanmıştır. Bu hastalarda teşhisleri doğru ve detaylı bir klinik muayeneden başlar. Teşhis değerlendirmesini tamamlamak ve optimal tedaviyi planlamak için elektrofizyolojik ve radyolojik çalışmalar gereklidir. Bu hastalarda MR ve USG lezyonun belirlenmesinde, ön tanı ile cerrahi planlamasında önemli olabilir.

Sonuç: Cerrahlar, özellikle tek taraflı KTS olgularında elin yumuşak doku tümörlerinden şüphelenmeli ve gerektiğinde ultrason veya MRI kullanılarak daha ileri özel çalışmalar yapılmalıdır. Transvers karpal bağ gevşemesi ve lezyonların eksizyonu mükemmel bir iyileşme sağlar.

Anahtar Kelimeler : İntranöral Lipom, Karpal tünel sendromu, Pediatrik Tümor

S-066

COZEN DEFORMİTESİ NEDENİYLE GEÇİCİ HEMİ-EPİFİZYODEZ UYGULANAN OLGULARIN SONUÇLARI

Duran Topak[1]

[1]*Kahramanmaraş Sütçü İmam Üniversitesi Tıp Fakültesi Ortopedi ve Travmatoloji*

Giriş-Amaç: Cozen fenomeni; proksimal tibia metafiz kırığı sonrası gelişen genuvalgus deformitesi olarak ilk kez 1953'te tanımlanmıştır (1). Bazı yazarlar hafif deformitenin kendiliğinden düzelebileceğini gösterdiği için, müdahale etmek yerine hastayı gözlemlemek temel stratejidir (2, 3). Ancak tek başına gözlem, kompansatuar distal tibial varus deformitesi "serpantin tibiaya" yol açabilir (4). Mekanik aksın laterale kayması eksantrik yüklenme ve patello-femoral instabiliteye yol açabilir. Ayak bileğinde gelişen varus deformitesi uzun vadeli sorunlara yol açabilir.

Ortopedik cerrah, kalıcı veya ilerleyen deformite ve mutsuz ebeveynlerle karşı karşıya kalabilir (5). Bu durumda deformiteyi düzeltmek için birçok seçenek olmasına rağmen, deformitenin kendiliğinden düzelmesi gözlenmezse ve yeterli büyüme potansiyeli varsa, hemi-epifizyodez optimal çözümü sunabilir (4.6). Biz kliniğimizde Cozen deformitesi nedeniyle geçici hemi-epifizyodez uygulanan 4 olgunun klinik ve radyolojik sonuçlarını paylaşıyoruz

Gereç-Yöntem: 2017-2020 yılları arasında tibia proksimal metafiz kırığı sonrası valgus deformitesi nedeniyle kliniğimizde takip edilen ve takiplerinde deformitesi gerilemeyen veya ilerleyen, yaşları 16-73 ay arasında değişen 2'si erkek, 3'ü sol tarafta olmak üzere, tedavi için geçici hemi-epifizyodez uyugulanan 4 olgu çalışmaya alınarak retrospektif olarak değerlendirildi

Resim 1

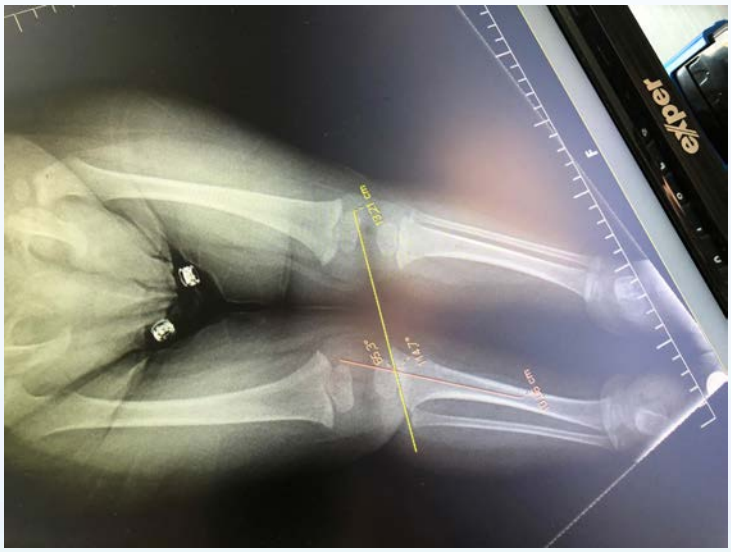

16 aylık olgunun tedavi öncesi X-Ray görüntüsü

Resim 2

16 aylık olgunun tedavi tamamlandıktan sonraki X-Ray görüntüsü

Bulgular: Proksimal tibia metafiz kırığı sonrası gelişen valgus deformitesi en az 6 (6-14) aylık takip sonrasında hemi-epifizyodez uygulanan hastaların 100.5°-114.7° olan medial proksimal tibial açıları (mMPTA) 90.4°-92.6° 'ye gerileyerek 8.0°-22.1° arasında düzelme sağlandı. 159.0°-163.5° derece olan tibiofemoral açıları (mTFA) 174.6°-179.8° 'ye ilerleyerek 9.1°-18.3° arasında düzelme sağlandı. Tüm olgularda 6-13 ay arasında tam düzelme sağlanırken, 15-34 aylık takiplerinde yeniden deformite gelişmedi. Olguların hiç birinde implant kırılması veya enfeksiyon görülmedi.

Tablo 1

	Kırık yaşı (ay)	Tedavi-ye başla-ma yaşı (ay)	Cinsiyet	Fibula kırığı	Uygu-lama	Tedavi öncesi MPTA	Tedavi son-rası MPTA	Dü-zelme miktarı MPTA	Tedavi öncesi TFA	Tedavi sonrası TFA	Dü-zelme mik-tarı TFA	Dü-zel-me sü-resi (ay)	Takip süresi (ay)
1	2	16	Erkek	Yok	Tibia	114.7	92.6	22.1	159.0	177.3	18.3	10	34
2	58	72	Kadın	Yok	Femur + Tibia	100.5	92.5	8.0	163.5	174.6	9.1	13	29
3	66	73	Kadın	Var	Femur + Tibia	102.9	91.2	11.7	160.6	179.8	19.2	6	26
4	17	23	Erkek	Yok	Tibia	104.5	90.4	14.1	162.0	178.2	16.2	9	15

Olguların tedavi sonuçları

Tartışma-Sonuç: Proksimal tibia metafiz kırığı sonrası valgus deformitesi gelişen, takiplerde ilerleyen veya gerileme olmayan çocukların deformitelerini düzeltmek için, geçici hemi-epifizyodez seçilmiş olgularda başarı ile uygulanabilir.

Anahtar Kelimeler : Cozen fenomeni, Genuvalgum, Tibia proksimal metafiz kırığı, Valgus deformitesi

S-067

PEMBERTON OSTEOTOMİSİ İLE BİRLİKTE FEMORAL KISALTMA VE DEROTASYON OSTEOTOMİSİ UYGULANAN VE UYGULANMAYAN HASTALARIN AVASKÜLER NEKROZ AÇISINDAN DEĞERLENDİRİLMESİ

Tülin Türközü[1], Necip Güven[1], Abbas Tokyay[1], Mehmet Ata Gökalp[1]

[1]Van Yüzüncü Yıl üniversitesi

Giriş-Amaç: Gelişimsel kalça displazisinde(GKD) asıl patoloji, asetabulumun anterior ve lateral duvarındaki yetersizliktir. Periasetabuler osteotomilerin birinci amacı da, asetabulumun konumunu bu yetersizliği giderecek biçimde değiştirmektir. Pemberton osteotomisi(PO) ile daha iyi anterior ve lateral örtünme sağlanır ve redislokasyon açısından daha stabil bir kalça elde edilir(1). Kalçanın açık redüksiyonu invaziv bir yöntemdir ve avasküler nekroz(AVN) için bir risk faktörüdür. Ayrıca PO'sinde görülen yüksek AVN oranları, asetabulumun göreceli olarak daha fazla yer değiştirme miktarlarıyla ilişkilendirilmiştir(2). Bu çalışmada, açık redüksiyon ve PO ile birlikte femoral kısaltma(FK) ve derotasyon osteotomisi(DRO) yapılan ve yapılmayan GKD'li hastaların AVN açısından değerlendirmesi amaçlanmıştır.

Gereç-Yöntem: Çalışmaya, tek cerrah tarafından PO ile tedavi edilen GKD' li hastaların 19 kalçası dahil edildi. Hastalar tedavi şekline göre iki gruba ayrıldı. Grup 1; açık redüksiyon(AR) ve PO ile birlikte FK ve DRO uygulanan 10 hastayı, Grup 2; AR ve PO uygulanan 9 hastayı içeriyordu. Hastaların tedavi yaşı, takip süreleri, preoperatif pelvis grafilerinde asetabular indeks(Aİ) ve kalça çıkığı tipi Tönnis'in tanımladığı sınıflamaya göre derecelendirildi. Postoperatif pelvis grafisinde Aİ ölçümleri ve femur başı AVN açısından değerlendirme ise en son takip grafilerinde Kalamchi ve MacEwen'in ölçütlerine göre yapıldı. Bütün veriler bir tablo oluşturularak not edildi. SAS istatistik paket programına göre verilerin median değerleri hesaplandı. AVN ile gruplar arasındaki ilişki Ki-kare testi ile değerlendirildi.

Bulgular: Grup 1'deki hastaların median yaşı 30.6 ay(18-52), grup 2'deki hastaların median yaşı 22.4 ay (18-33) idi. Preoperatif median Aİ Grup 1'de 46^0 iken, grup 2'de 42^0 idi. Postoperatif median Aİ grup 1'de 26^0 iken, grup 2'de 25^0 idi. Grup 1'de 2 kalça Tönnis tip 3, 8 kalça Tönnis tip 4 kalça idi, grup 2'de ise 6 kalça Tönnis tip 2, 2 kalça Tönnis Tip 3, 1 kalça ise tönnis Tip 4 idi. 19 kalçanın 8 (% 42)'inde AVN tesbit edildi. Bunun % 31.5(6 kalça)'ini grup 1'deki, % 10.5(2 kalça)'ini grup 2'deki kalçalar oluşturuyordu. Altı kalça tip 1 AVN, 2 kalça tip 3 AVN idi. Grup 1'deki AVN oranının, grup 2'ye göre yüksek olmasına karşın AVN ile gruplar arasındaki ilişki istatistiksel olarak anlamlı bulunmadı (P> 0.01). Ayrıca AVN gelişimi açısından hastaların yaşı istatistiksel olarak önemli bir faktör olarak değerlendirilmedi.

Tartışma-Sonuç: Pelvik osteotomi ile birlikte açık redüksiyonun, AVN riskini artırdığı ancak femoral kısaltmanın, femur başı ile asetabulum arasındaki basıncı etkili bir şekilde azalttığı ve AVN oranlarını düşürdüğü bildirilmiş(3). Ancak bu çalışmada AR+PO+ FK+DRO uygulanan grupta istatistiksel olarak anlamlı olmasa da AVN oranı yüksekti. Bunun nedeninin, konsantrik redüksiyon için Tönnis tip 3 ve tip 4 kalçalarda femur başının aşırı aşağı indirgenme ihtiyacına bağlı olarak, medial femoral sirkümfleks arter kan akımındaki değişikliklerin neden olabileceğini varsaydık. AR ile birlikte pelvik osteotomi, FK ve DRO'sinin AVN insidansını nasıl etkilediğini araştırmak için prospektif çalışmalara ihtiyaç olduğu kanatindeyiz.

Anahtar Kelimeler : avasküler nekroz, femoral kısaltma, gelişimsel kalça displazisi, Pemberton osteotomisi

S-068

PEDİATRİK ORTOPEDİDE DİREKT GRAFİNİN ÖNEMİ

Halil Kekeç[1], Selçuk Korkmazer[1], Erdi Özdemir[1], Yılmaz Ergişi[1], Mesut Tıkman[1], Muhammed Nadir Yalçın[1]

[1]Karabük Eğitim ve Araştırma Hastanesi

Giriş-Amaç: Direkt grafi temel bir tanısal araç olsa da kimi zaman hekimler tarafından göz ardı edilebilmektedir. Kimi zaman da göz ardı edilmemesine rağmen uygun olmayan pozisyonlarda çekilebilmektedir. Bu sebeplerden dolayı hastaların tanı ve tedavilerinde aksaklıklar yaşanabilmektedir. Bu olgu serisinde, 2 pediatrik hasta üzerinde, uygun olmayan ya da geç çekilmiş direkt grafinin tanı ve tedavi sürecini nasıl değiştireceğini vurgulamayı amaçladık.

Olgu Grafileri

Gereç-Yöntem: Doğduğundan beri dirençli anemisi ve frontal kemikte kabarıklığı olan 12 aylık erkek hastaya malignite taraması açısından kemik taraması yapılmış. Hastanın mukayeseli anteroposterior uyluk grafisinde sağ uyluğu fleksiyonda olması sebebi ile sağ femur sol tarafa göre kısa görünmesi nedeniyle direkt grafisinin radyoloji raporu istenmiş. Rapor sağ femurda tip 1 konjenital femoral yetmezlik olarak yorumlanmış (Şekil 1 A-B). Hastaya yukarıda ifade edilen klinik bilgiler doğrultusunda ortopedi konsültasyonu istendi ve tarafımızca yapılan fizik muayenede alt ekstremitelerde boy asimetrisi görülmedi.Hastaya alt ekstremite uzunluk grafisi usulüne uygun olarak tekrarlandı,kısalık saptanmadı ve femoral yetmezlik tanısı ekarte edildi.

Bulgular: 2 yıl önce araç içi trafik kazası sonrasında quadripleji gelişen 5 yaşında erkek hasta, alt solunum yolu enfeksiyonu sebebiyle pediatri servisinde yatarak tedavi alan hastanın sol dizinde şişlik olması sebebiyle hastaya venöz doppler ultrasonografi ve yatak başı yüzeyel ultrasonografi yapılmış. Ultrasonografi sonuçlarında sol dizde minimal sıvı artışı dışında patoloji saptanmamış.Tedaviye dirençli ateşi olması ve sol dizinde şişlik olması sebebiyle septik artrit ön tanısı ile ortopedi konsültasyonu istenen hastanın sol dizinde hassasiyet, şişlik ve minimal ısı artışı saptandı.Sol diz anteroposterior ve lateral grafileri çektirildi.Çekilen grafiler sonucunda sol distal femur kırığı saptandı.(Şekil 1 C-D) ve bu sayede septik artrit tanısı dışlandı.

Tartışma-Sonuç: Direkt grafi usulüne uygun çekilmediğinde veya ayırıcı tanıda öncelikli tercih edilmediğinde pediatrik hastaların tanı ve tedavisinde aksamaya ,gereksiz konsültasyonlara ve ileri tetkikler sonucu maliyet kaybına sebep olabilir. Pediatrik hastaların ortopedik değerlendirilmesinde ilk tercih edilmesi gereken ve düşük maliyetli görüntüleme yöntemi olarak direkt grafiler akılda tutulmalıdır.

Anahtar Kelimeler : direkt grafi, ortopedi, pediatri

S-069

İSKELET MATÜRİTESİ TAMAMLANMAMIŞ ADÖLESAN HASTALARDA TEKRARLAYAN PATELLA ÇIKIĞI TEDAVİSİNDE MEDİAL PLİKASYON VE LATERAL GEVŞETME SONUÇLARI.

Çağrı Örs[1]

[1]*Özel Ortopedia Hastanesi*

Giriş-Amaç: Medial plikasyon ve lateral gevşetme tekrarlayan patella çıkığı tedavisinde uygulanan ve özellikle immatür hastalarda epifiz hasarı riski olan kemik tünel hazırlığı, ek tespit materyali ve tendon greft ihtiyacı gerektirmeyen proksimal patella dizilim cerrahisi tekniğidir. Bu çalışmanın amacı, tekrarlayan patella çıkığı olan iskelet matüritesi tamamlanmamış adölesanlarda medial plikasyon ve lateral gevşetme sonuçlarını retrospektif olarak değerlendirmektir.

Gereç-Yöntem: 2009-2019 yılları arasında hastanemiz diz ve spor cerrahisi kliniğinde tekrarlayan patella çıkığı nedeniyle medial plikasyon ve lateral gevşetme uygulanan 19 adölesanın 22 dizi çalışmaya dahil edildi. Tibial tüberkül osteotomisi (distalizasyon ve/veya medializasyon) uygun endikasyonları olan 5 (%22,7) dizde uygulandı (Tibial tüberkül-troklear oluk>20mm veya Caton-Deschamp indeks >1,4). Hastalar rutin diz röntgenografileri ve manyetik rezonans görüntüleri değerlendirildi. Klinik değerlendirmede Tegner aktivite skoru, vizüel ağrı skalası (VAS) ve Kujala diz skorları kullanıldı. Komplikasyonlar ve tekrar çıkıklar kaydedildi.

Bulgular: Hastaların yaş ortalaması 12,7 ± 3 yıl ve ortalama takip süresi 79,5 (24-132) aydı. Operasyon öncesi ortalama çıkık adeti 4,5 (2-20) ve çıkık sonrası operasyona kadar geçen süre ortalama 13,5 ± 13,5 ay idi. On üç hastada (%59) ilk çıkık direkt diz travması sonrası gelişti. Dört dizde (%18,1) osteokondral yaralanma tespit edilirken, 2 hastada kondral dart ile osteokondral tespit (1 patella ve 1 femur) ve 2 hastada ise eklem debritmanı ve mikrokırık (1 patella ve 1 femur) ile tedavi edildi. Ortalama Kujala skoru ameliyat öncesi 68,1 puandan (13-90) ameliyat sonrası 96,3 puana (84-100) ilerledi ($p<0,001$). Tegner aktivite skoru ameliyat öncesi 5,1'den (2-6) ameliyat sonrası 5,3'e (2-7) ilerledi ($p>0,05$). Operasyon sonrası VAS istatistiksel olarak anlamlı oranda iyileşme gözlendi (5,3'den 0'a, $p<0,001$). Postoperatif eklem hareket sınırlığı olan 4 hasta (%18) hastada uzatılmış rehabilitasyon programı sonrası tam eklem hareket açıklığına ulaşıldı. Operasyon sonrası 3 (%13,6) hastada çıkık endişesi ve 2 hastada (%9) tekrar çıkık gelişti. Birinci yıl içinde tekrar çıkık olan 2 hasta medial patellafemoral ligament rekonstrüksiyonu uygulandı ve takiplerinde çıkık izlenmedi.

Osteokondral yaralanma

Tekrarlayan patella çıkığı sonrası gelişen osteokonrdal yaralanmanın bilgisayarlı tomografi görüntüleri.

Patella çıkığı sonrası manyetik rezonans görüntüleri

Tekrarlayan patella çıkığı sonrası manyetik rezonans görüntülerinde axial kesitte medial patellafemoral ligament rüptürü (sarı ok) ve coronal kesitlerde lateral çıkığa bağlı femur lateral kondilde kemik kontüzyonu (sarı ok) izlenmekte.

Tartışma-Sonuç:

Medial plikasyon ve lateral gevşetme özellikle kemik gelişimi tamamlanmamış adölesanlarda femoral tünel hazırlığı ve epifiz hasarı riski olmadan, greft ihtiyacı ve ek tespit materyali gerek göstermeyen başarılı bir cerrahi prosedürdür.

Anahtar Kelimeler : lateral gevşetme, medial patellafemoral ligament rekonstrüksiyonu, medial plikasyon, tekrarlayan patella çıkığı, tibial tüberkül osteotomisi

S-070

ÇOCUKLUK ÇAĞI SUPRAKONDİLER HUMERUS KIRIĞI CERRAHİSİNİ TAKİBEN DİRSEK İMMOBİLİZASYONUNDA UZUN KOL ALÇI MI, UZUN KOL ATEL Mİ?

Ahmet Hamdi Akgülle[1], Özgür Baysal[1]

[1]Marmara Üniversitesi Pendik Eğitim ve Araştırma Hastanesi, Ortopedi ve Travmatoloji Kliniği, İstanbul, Türkiye

Giriş-Amaç: Çocukluk yaş grubunda deplase suprakondiler humerus kırıklarının tedavisinde cerrahi tedavi altın standarttır. Cerrahi tedaviyi takiben dirsek immobilizasyon yöntemlerini bildiren çalışmalar var iken karşılaştıran çalışmalara literatürde rastlamadık. Çalışmanın amacı kliniğimizde suprakondiler humerus kırığı nedeniyle ameliyat edilen ve takibinde dirsek immobilizasyonu için uzun kol atel veya uzun kol alçı uygulanan hastaların kırık redüksiyonun korunması açısından fark olup olmadığını araştırmaktır.

Gereç-Yöntem: 2012- 2019 yılları arasında bir üniversite hastanesinde suprakondiler humerus kırığı nedeniyle opere edilen hastalar retrospektif olarak incelenmiştir. Hastaların demografik özellikleri, redüksiyon tipi (açık-kapalı), pin konfigürasyonları (sadece lateral, 1 medial-1 lateral, 1 medial-multiple lateral), bikortikal pin fiksasyonu elde edilip-edilmemesi, kırık sınıflandırılması (modifiye Gartland Sınıflandırılması) ve pin spread oranı incelenmiştir. Skaggs kriterlerine göre erken postoperatif dönem ve 3.hafta çekilen röntgenlerine göre redüksiyon kaybı değerlendirilmiştir. Cerrahi sonrası redüksiyonu korumak için uzun kol alçı uygulanan hastalar ile uzun kol atel uygulanan hastalar karşılaştırılmıştır. Operasyonlar benzer cerrahi yıl tecrübesine sahip 6 farklı ortopedi uzmanı tarafından yapılmıştır. Cerrahın tercihine göre postoperatif alçı ya da atel uygulanmıştır. Randomizasyon uygulanmamıştır. İntraartiküler kırığı olan ve düzenli takibi olmayan hastalar çalışma dışı bırakılmıştır.

Bulgular: Çalışmaya 232 hasta dahil edilmiştir. Hastaların ortalama yaşı 5.5 (Sd 2.5) idi. Gartland sınıflandırılmasına göre 59 hasta Tip 2, 144 hasta tip 3, 29 hastada tip 4 kırığa sahipti. 33 hastaya açık redüksiyon uygulanmıştır. Bikortikal pin fiksasyonu 8 hastada sağlanamamıştır. Postoperatif dönemde dirsek immobilizasyonu için 132 hastada uzun kol alçı, 100 hastada uzun kol atel uygulanmıştır. Postoperatif 3. hafta takiplerinde 17 hastada redüksiyon kaybı saptanmış ve revizyon cerrahisi uygulanmamıştır. Alçı ve atel uygulanan hasta gruplarının yaş, uygulanan cerrahi yöntem, pin konfigürasyonu, bikortikal pin fiksasyonu elde edilmesi, kırık tipi, postoperatif pin spread oranı açısından istatiksel olarak fark yoktu ($p>0.05$). Postoperatif 3. Haftadaki takipte redüksiyon kaybının önlenmesi için uygulanan immobilizasyon methodlarından uzun kol alçının uzun kol atele göre istatiksel olarak üstün olduğu saptanmıştır ($p=0.017$).

Tartışma-Sonuç: Çocukluk çağı suprakondiler humerus kırık cerrahisi sonucu redüksiyon kaybı multifaktöriyel nedenlere bağlı olmakla birlikte cerrahiyi takiben uzun kol atel yerine uzun kol alçı ile immobilizasyonunu önermekteyiz.

Anahtar Kelimeler : immobilizasyon, redüksiyon kaybı, suprakondiler humerus kırık, uzun kol alçı, uzun kol atel

S-071

PEDİATRİK SUPRAKONDİLER HUMERUS KIRIĞI NEDENİYLE OPERE EDİLEN HASTALARDA RADYOLOJİK KAYNAMA SKORU İLE KLİNİK SONUÇLARIN KORELASYONU-PROSPEKTİF ÇALIŞMA

Uğur Yüzügüldü[1], Murat Yeşil[2], Özal Özcan[2], Gökhan Maralcan[2], Mehmet Nuri Konya[2]

[1]Gülhane Eğitim ve Araştırma Hastanesi, Ortopedi ve Travmatoloji Ana Bilim Dalı, Ankara
[2]Afyonkarahisar Sağlık Bilimleri Üniversitesi Tıp Fakültesi, Ortopedi ve Travmatoloji Ana Bilim Dalı, Afyonkarahisar

Giriş-Amaç: Bu çalışmanın amacı cerrahi olarak tedavi edilen pediatrik suprakondiler humerus kırıklarının takiplerinde, etkili ve güvenilir bir skorlama olan, radyolojik kaynama skorunu (Radiographic Union Score = RUS) kullanarak değerlendirmektir. Bu sayede poliklinik kontrollerinde postoperatif kaynamanın değerlendirilmesi, atelin çıkarılma zamanı ve pinlerin çıkarılması ile ilgili zamanlamada cerrahın daha objektif karar verebilmesine yardımcı olmak ve skorlamanın klinik sonuçlar ile korelasyonunu araştırmaktır.

Gereç-Yöntem: Prospektif çalışmamızda, 0-18 yaş arası, 40 erkek 26 kız toplam 66 hasta dahil edildi. Hasta kartı oluşturularak ve demografik özellikler (yaş, cinsiyet, taraf, kırık tipi, cerrahi teknik) kayıt edildi. Hastaların kırık sınıflamasında Modifiye Gartland Sınıflaması kullanılmıştır. Hastalar rutin olarak 2, 3, 4, 6 ve 8. hafta ortopedi poliklinik kontrollerine çağrılarak değerlendirildi, dirsek antero-posterior ve lateral grafiler çekildi. RUS, Picture Archiving and Communication Systems (PACS) yardımıyla görüntülenen grafilerde, 3 ayrı gözlemci tarafından 2'şer defa farklı zamanlarda değerlendirilerek hesaplandı (Resim 1). Rutin olarak hastaların 3. haftada ateli, 6. haftada Kirschner telleri çıkarıldı. Atel sonlandırıldıktan sonra dirsek eklemi için ev egzersizleri verildi. Goniometre yardımıyla dirsek eklem hareket açıklıkları (EHA) ölçülerek not edildi. Hastalar 8. haftada Flynn kriterlerine göre değerlendirildi.

Grafilerde RUS hesaplanması

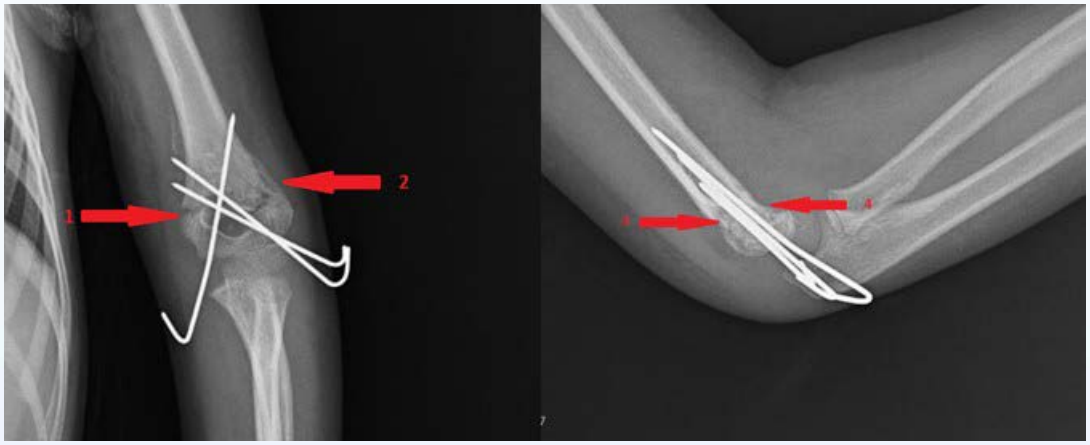

Resim 1: Suprakondiler humerus kırığı nedeniyle opere olan hastanın 2. hafta grafileri (Oklarla gösterilen yerler kırık hattının AP ve lateral grafilerdeki görünümü. Örneğin bu olguda 1 numara da RUS=1 puan, 2 numara da RUS=2 puan, 3 numara da RUS=2 puan, 4 numara da RUS=2 puan toplam puan 2. haftada RUS=7 olarak hesaplanmıştır.)

Bulgular: Hastaların RUS değerleri haftalar ilerledikçe arttığı gözlemlendi (Resim 2). 8. haftada tüm hastaların kırık kaynaması tamamlandı. 8. haftada RUS değerleri interobserver %88.5 (k = 0.88,5; 95% CI 0.807–0.932), intraobserver %80.9 (k = 0.80,9; 95% CI 0.705–0.880) çıkmıştır. RUS ve kırık tipi arasındaki ilişkiye göre; 2. haftada; Tip 3B-Tip 2 (p=0,001), Tip 3A-Tip 2 (p=0,022); 3.haftada Tip 3B-Tip 2 (p=0,000), Tip 3A-Tip 2 (p=0,011), Tip 4-Tip 2 (p=0,011); 4.haftada Tip 3B-Tip 2 (p=0,002), Tip 3A-Tip 2 (p=0,003), Tip 4-Tip 2 (0,002); 6.haftada Tip 3B-Tip 2 (p=0,000), Tip 4-Tip 2 (p=0,004) bulunarak anlamlı fark saptanmıştır. 8. haftada tüm tiplerde p>0,005 bulunarak anlamsız çıkmıştır.Tip 2 kırıklarda ilk haftalarda RUS diğer kırık tiplerine göre yüksek hesaplanırken, 8. haftaya gelindiğinde tüm kırık tiplerinde benzer RUS hesaplanmıştır. RUS ve cerrahi teknik arasındaki ilişkide; 2.haftada açık ve kapalı cerrahi ile RUS arasında anlamlı fark bulunmuştur (p=0,023), diğer haftalarda fark anlamsız çıkmıştır (p>0.005)(Tablo 1). 8.hafta Flynn skorlamasına göre; 59 hastanın Flynn skoru fonksiyonel sonuçları; 46 hasta mükemmel, 8 hasta iyi, 5 hasta orta olarak gözlenmiştir. Kozmetik sonuçlara bakacak olursak 55 hasta mükemmel 4 hasta iyi olarak gözlenmiştir.

Haftalık RUS değerleri

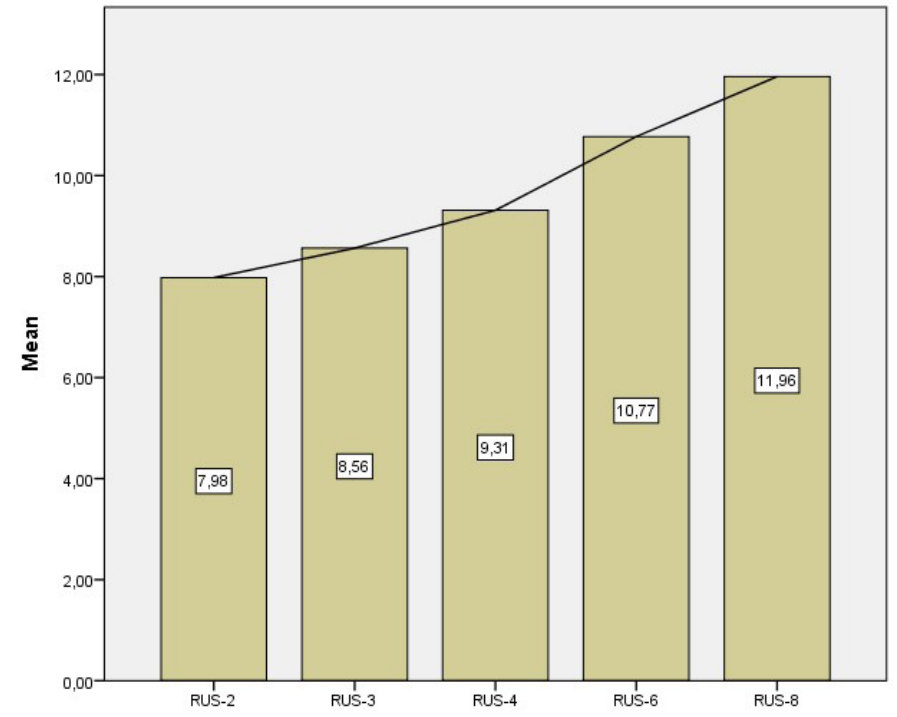

Resim 2: Hastaların haftalara göre ortalama RUS değerleri

RUS ve cerrahi teknik arasındaki ilişki

	Kapalı Cerahi min-max değer	Açık Cerahi min-max değer	Kapalı Cerrahi Ortalama değer	Açık Cerrahi Ortalama değer
RUS 2.hafta	7,0-10,0	7,0-8,0	8,0408	7,7059
RUS 3.hafta	7,0-11,0	8,0-9,0	8,7234	8,2667
RUS 4.hafta	8,0-12,0	8,0-10,0	9,4681	8,9286
RUS 6.hafta	9,0-12,0	9,0-12,0	11,0	10,4286
RUS 8.hafta	11,0-12,0	11,0-12,0	11,9744	11,9375

RUS ve cerrahi teknik arasındaki ilişki

Tartışma-Sonuç: Suprakondiler humerus kırıkları sık görülen kırıklar olup, uygunsuz tedavi ve takip edilirse bir takım fonksiyonel ve kozmetik sorunlar bırakabilir. Rutin klinik takibimiz sonrası Flynn skoru ile değerlendirdiğimiz hastalarda literatürle uyumlu, başarılı sonuçlar elde ettik. RUS değeri 8 ve üzeri olan hastalarda klinik değerlendirme sonrası aksi bir durum yoksa atelin çıkarılabileceğini ve EHA arttırılması için dirsek egzersizleri başlanabileceğini, RUS değeri 10 ve üzeri hastalarda klinik değerlendirme sonrasında pinlerin çıkarılabileceğini düşünüyoruz.

Anahtar Kelimeler : kırık iyileşmesi, kırık kaynama skoru, RUS, suprakondiler humerus kırıkları

S-072

ÇOCUK HASTADA KLAVİKULA STERNAL UÇDA ANEVRİZMAL KEMİK KİSTİ

İbrahim Halil Kafadar[1], Alpaslan Yazıcı[1], Halid Atasoy[1], Mehmet Fatih Uzun[1]

[1]Erciyes Üniversitesi Tıp Fakültesi, Ortopedi ve Travmatoloji Ana Bilim Dalı, Kayseri

Giriş-Amaç: Anevrizmal kemik kisti, tüm iyi huylu kemik tümörlerinin% 3'ünü oluşturan lokal olarak agresif benign bir tümördür. Çoğunlukla uzun kemiklerin distalinden kaynaklanır ve yassı kemiklerde nispeten nadirdir. Klavikula, kemik tümörleri için çok nadir bir bölgedir.Anevrizmal kemik kisti en yaygın yerleşim yerleri arasında proksimal humerus, distal femur, proksimal tibia ve omurga bulunur. Klavikula, literatürde bildirilen çok az vaka ile anevrizmal kemik kisti için çok nadir bir bölgedir.

Gereç-Yöntem: Çalışmamızda omuzunun üzerine düşme sonucu hastaneye başvuran ve düşme sonrası kavikula medialindeki şişlik fark edililen 6 yaşındaki erkek çocuğunun,tetkikler sonrası klavikula sternal yüzde anevrizmal kemik kisti tanısı alması ele alınmıştır.

Bulgular: 6 yaşındaki erkek çocuğu omuzunun üzerine düşme sonrası ailesi tarafından klavikula medialindeki şişlik fark edilip bir ortopedi kiliniğine başvurmuş.Rutin travma grafilerinde klavıkula sternal yüzde kist tespit edilmesi üzerine hastanemize yönlendirilmiş. Vucudunun diğer bölümünde benzer şişlikler yoktu. Muayenede sağ sternoklavikular eklemde yaygın bir şişlik vardı. Palpasyonda ağrı ve ısı artışı mevcuttu.Sağ omuz harekleri normaldi ve hareketle minimal ağrısı vardı. Direk radyografide, klavikulanın medial ucunda patolojik bir kırık olmaksızın genişlemiş osteolitik lezyon mevcuttu. Çekilen MRG'de yaklaşık 32x27 mm boyutlu korteksi ekpanse etmiş keskin sınırlı T1A görüntülerde heterojen hiperintens, içerisinde sıvı-sıvı seviyesi görünümlerinin izlendiği, T1-2A görüntülerde heterojen hiperintens yer kaplayıcı oluşum izlenmiş olup öncelikle anevrizmal kemik kisti lehine yorumlanmıştır. Maligniteyi dışlamak için iğne biyopsisi yapıldı. Hastaya küretaj ve kemik grefti ile rekonstrüksiyon planlandı. Genel anestezi altında supin pozisyonda distal klavikulaya paralel yapılan insizyonla distal klavikula üzerindeki fasya kesilip klavikulaya ulaşıldı Kortikal kemik pencere açılarak kist içeriği sağlam kortekse kadar kürete edildi Küretaj materyali patolojiye gönderildi. Daha sonra kist boyutuyla orantılı iliak kanattan kortikal ve spongiyoz kemik grefti alındı (Resim 5). Blok alınan kemik grefti uzunlamasına distal klavikulaya sıkıştırıldı. Proksimal ve distal uçlardan açılan deliklerle sağlam kemiğe medial ve lateral taraflardan süture edildi. Kalan boşluklar spongiyoz ve kortikal otogreftle dolduruldu. Fasya ve cilt altı yumuşak doku katmanlar halinde dikildi.

T1-2A görüntülerde heterojen hiperintens yer kaplayıcı oluşum

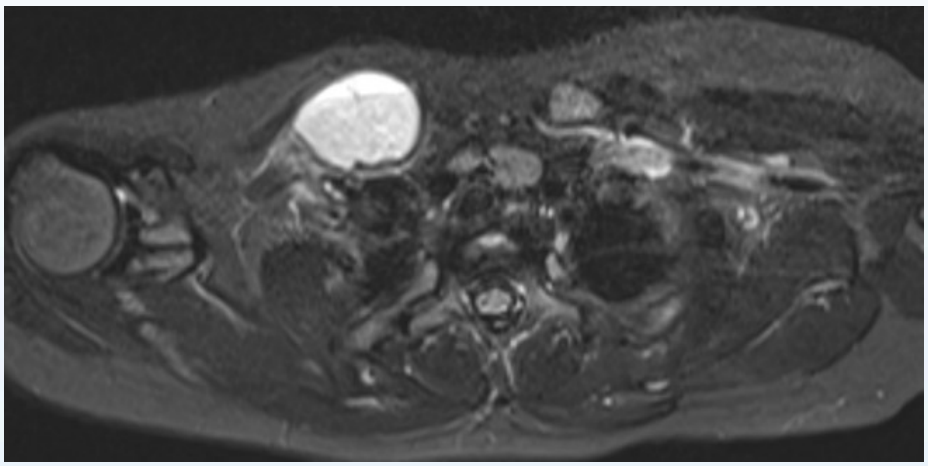

Anevrizmal kemik kistine ait sıvı sıvı seviyelenmesi görünümü

İntraop Görüntü

Kortikal kemik pencere açılarak sağlam kortekse kadar kürete edilen Anevrizmal Kemik Kisti

Tartışma-Sonuç: Anevrizmal Kemik Kisti terimi, karakteristik radyografik özelliklerine dayanarak 1942'de Jaffe ve Lichtenstein tarafından tanımlandı. Anevrizmal kemik kisti iyi huyludur fakat kanla dolu multilöküle kistik doku yada süngerimsi yapıyla karakterize kemiğin lokal agresif tümörüdür. Anevrizmal kemik kisti için ayırıcı tanı, dev hücreli tümör, kondromiksoid fibroma ve telanjiektatik osteosarkomu içerir.

Klavikula, kemik tümörleri için çok alışılmadık bir bölgedir. Sekonder kemik tümörleri, primer kemik tümörlerinden daha yaygındır. Literatürde klavikulanın kemik tümörü tüm kemik tümörlerinin% 1'inden daha azını oluşturduğu bildirdirilmiştir. Bu lezyonların nadirliği ve çeşitliliği çoğu ortopedi cerrahı için zorluk teşkil etmektedir. Bu nedenle klaviküler lezyonlar hakkında bilgi, zamanında ve uygun tedaviye yardımcı olacaktır.

Anahtar Kelimeler : Anevrizmal Kemik Kisti, Çoçuk Hasta, İyi Huylu Tümör, Klavikula, Ortopedik Onkoloji

S-073

AKROMİOKLAVİKULER EKLEM SEPERASYONUNA EŞLİK EDEN AKROMİON FRAKTÜRÜ; OLGU SUNUMU

Sefa Key[1], Şükrü Demir[2]

[1]Bingöl Devlet Hastanesi Ortopedi ve Travmatoloji Kliniği, Bingöl
[2]Fırat Üniversitesi Hastanesi Ortopedi ve Travmatoloji Kliniği, Elazığ

Giriş-Amaç: Akromiyoklavikuler eklem yaralanmaları genellikle sporcu genç erkeklerde görülmektedir [1-3]. En sık yaralanma omuz üzerine düşme sonucu, omuz üzerine gelen direkt darbe ile olur. Akromiyoklavikuler eklem çıkığı omuz çevresi çıkıklarının %12'sini oluşturmaktadır [1,2]. Tedavisi ile ilgili kesin bir görüş birliği olmayıp, tartışmalar halen devam etmektedir. Cerrahi tedavi seçenekleri oldukça çeşitlilik göstermektedir. Tedavi yaklaşımları genel olarak üç başlık altında incelenir. Bunlar eklem ici sabitlemeler, korakoklavikuler tespitler ve bağ tamirleri ile rekonstrüksiyonlarıdır. Hook plak uygulamaları son yıllarda giderek artmaktadır.Hem akromiyoklavikuler eklem çıkıklarının tedavisinde hem de distal klavikula kırıklarının tedavisinde, bu yöntem kullanılmaktadır [4-8]. Bu incelemenin amacı, tip 3 AC eklem çıkıklarına eşlik eden akromiyon fraktürü ile ilgili tedavi seçeneklerine güncel ve kanıta dayalı bir genel bakış sağlamaktı.

Gereç-Yöntem: 70 yaşında kadın hasta trafik kazası (başvurusundan 45 gün önce) geçirdikten sonra sağ omuz ağrısı şikayeti ile polikliniğimize başvurdu. Fizik muayenede, palpasyonla AC eklemi üzerinde belirgin bir ağrı vardı. Ön-arka omuz grafisi, sağ tip III AC seperasyonu tanısı konuldu. Plaj sandalyesi pozisyonunda genel anestezi altında, açık redüksiyon ve perkütan K teli geçiçi tespiti yapıldı. 5 delikli kilitli hook plak yerleştirilip skopi ile uygunluğu kontrol edildi. Korakoklavikular bağ primer olarak dikildi. Akromioklavikular bağ ve eklem kapsülü dikildi . 5. haftada kontrolde Velpau bandajı çıkarıldı . Sağ omuz hareketlerinde abdüksionu kısıtlı idi. X-ray de sağ akromiyon fraktüründe deplasman mevcut idi (Şekil 1). 2. Operasyon planlandı. Klavikula hook plak çıkarıldı. Akromion kırığı redükte edildi. Perkütan 2 adet K teli ile geçiçi tespiti yapıldı. akromion kırığı proksimalden 1 adet 3.5 x 60mm kanüllü vida ile 1 adet 8 delikli mini plak , 1 adet 7 delikli mini plak ve 12 adet vida ile osteosentez sağlandı. Akromioklaviküler eklem redükte edildi. Korakoklavikular bağ tamiri için 1 adet gergi bandı kullanıldı ve 1 adet 5mm sütür anchor kullanılarak sentetik bağ tamiri yapıldı (Şekil 2).

Şekil 1 :Deplase acromion fraktürü ve hook plak ayrışmasını gösteren AP omuz grafisi

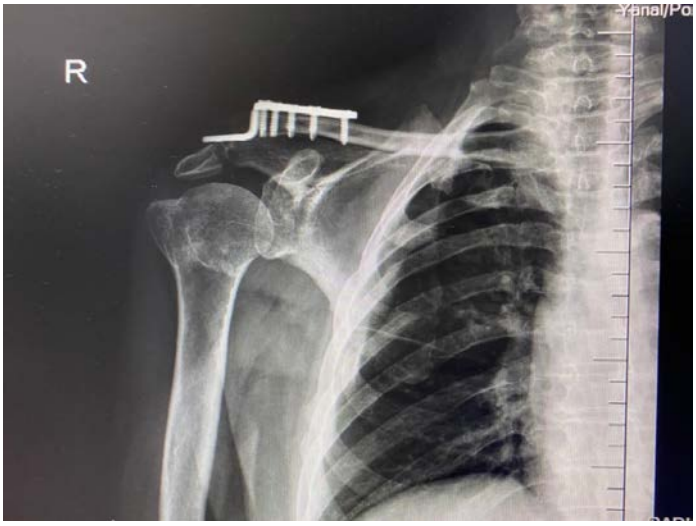

Şekil 2: Revizyon cerrahisi sonrası omuz AP grafisi

Bulgular: Hook plak uygulamaları son yıllarda giderek artmaktadır.Hem akromioklavikuler eklem çıkıklarının tedavisinde hem de distal klavikula kırıklarının tedavisinde, bu yöntem kullanılmaktadır [8-12]. Kanca akromionun morfolojisine ayarlanabilir ya da plak distal klavikulanın morfolojisine göre ayarlanabilir. Bu tekniğin avantajı, güçlü ve stabil bir yapı sağlamasıdır. Kanca plak tespitinin kabul edilebilir sonuçlarını bildiren vaka serileri vardır [11,12]. Plağın subakromiyal boşluğu doldurması, subakromiyal sıkışma, rotator manşet lezyonları ve hatta kancaya bağlı akromion stres kırıklarına neden olabilir [13]. İmplantın çıkarılmasının gerekliliği, daha yüksek komplikasyon insidansı, kanca plak tekniğinin önemli hususlarıdır.

Tartışma-Sonuç: Biz vakamızda tip 3 AC eklem çıkığına eşlik eden akromion fraktürüne hook (kanca) plak uygulamasının nondeplase akromion fraktürünün deplese olmasına ve instabilitenin tekrar etmesini gözlemledik. Hastaya ilk ameliyatta sadece sütür anchor ve tek vida yapılması daha minimal invazif olabilirdi. Cerrahi teknik seçiminde eklemin stabilitesini ve optimal fonksiyonel sonuçları doğrulamak için özellikle randomize kontrollü çalışmalar ve uzun vadeli sonuçlar açısından daha fazla çalışmaya ihtiyaç vardır.

Anahtar Kelimeler : acromion kırığı, akromioklaviküler çıkık

S-074

AKUT DEPLASE AKROMİOKLAVİKULAR EKLEM DİSLOKASYONLARINDA HOOK PLAK İLE TESPİT SONUÇLARIMIZ

Muhsin Dursun[1], Murat Özşahin[1], Güray Altun[2]

[1]Özel Adana Ortadoğu Hastanesi
[2]Sağlık Bilimleri Üniversitesi Ümraniye Eğitim ve Araştırma Hastanesi

Giriş-Amaç: Çalışmamızda, kliniğimizde akut deplase akromioklavicular eklem dislokasyonusebebiyle hook plak tespiti yaptığımız hastaların sonuçlarını değerlendirdik.

Gereç-Yöntem: Kliniğimize akut akromioklavikulareklem dislokasyon (<14 gün) ile başvuran 20 erkek ve 9 kadın değerlendirmeye alındı. Hastaların tamamına genel anestezi altında hook plakla tespit uygulandı. Ortalama 6.64± 0.62 ayında implantları çıkarılan hastalar, son kontrollerinde Constant skorları ve preop-erken/geç postop sağlam taraf korakoklavicular mesafe ölçümleriile değerlendirildi.

Bulgular: Hastaların yaş ortalaması 30.76 ±13.54 (18-45 yaş) ve ortalama takip süresi 26.07±9.14 (13-44 arası)'idi. Rockwood sınıflamasına göre 8 hasta Tip 3 ve 21 hasta Tip 5 dislokasyondu.Constant skoru hastaların 20'sinde mükemmel (>90) iken 3 tanesinde iyi (<90) idi. Hastaların tamamında 6. haftanın sonunda eklem hareket açıklıkları karşı eklemle aynı açılara ulaştı ve en geç 6. ayda sportif aktivitelere başlandı. Radyolojik değerlendirmede ameliyat öncesi korakoklavikular mesafe ortalama21.90± 3.63mm (15.5-29) iken, erken postop 10.42± 1.37mm (8.7-14.5) ve implant çıkarıldıktan sonraki son kontrollerinde 10.87± 1.44mm (8.7-14.9) ve sağlam tarafta 10.24±0.52mm (9.72-11.9) 'idi.Bir hastamızda6. ayda plak kanca kısmında kırılmaya bağlı yetmezlik tespit edildi ve yine hook plak ile revizyon yapıldı. Bir hastamızda plak çıkartımı sonrası tamamen düzelen,fleksiyon iç rotasyonlaartan omuz ağrısı ve bir hastamızda da erken cerrahi dönemde antibioterapiye cevap veren yüzeyel yara yeri enfeksiyonu görüldü.

Tartışma-Sonuç: Hook plak ile tespit edilen akut deplase akromioklavikular eklem dislokasyonlu hastalarda radyolojik ve fonksiyonel sonuçlarmemnun edicidir.

Anahtar Kelimeler : akromioklavicular eklem, hook plak

S-075

PATELLA PENÇE PLAĞINDA ÜÇ OLGUDA ÜÇ İSTENMEYEN SONUÇ

Mehmet Şükrü Şahin[1], Kemal Gökkuş[1], Mehmet Bariş Sargin[1], Murat Saylık[2]

[1]Başkent Üniversitesi Alanya Araştırma ve Uygulama Merkezi
[2]Bursa Medikal Park Hastanesi

Giriş-Amaç: Bu bildiriye konu alan pençe plağı, birbiri içine girebilen iki ayrı pençe yaprağından oluşan ve küçük vidalar ile birbirine tutturulup, kompresyon yapabilen saf titanyum alaşımından oluşur. Aslında tarihsel olarak patella kırıklarında ilk pençe görünümlü plaklar titanyum nikel şekil hafızalı alaşımdan imal edilmiştir ve sıcak ve soğuk serum fizyolojik ile gevşer ve sıkılaşır. Bu plaklar hakkında literatürde son on yılda oluşmuş çok az yayın vardır. [1-6] Bu bildirideki amacımız karşılaştığımız üç olgunun, istenmeyen sonuçlarını paylaşmak ve bu ortopedik implanta dair soru işaretleri oluşturabilmektir.

Patella pençe plakla ilgili literatür

Yazar, Dergi ve Yıl	Başlık	Hasta sayısı ve çalışmanın şekli	İmplantın elementer yapısı	Sonuçlar	Çalışmanın yapıldığı ülke	Hastaların takip süreleri
Hao ve ark. Arch Orthop Trauma Surg. 2015.[2]	Treatment of patella fracture by claw-like shape memory alloy.	29 hasta /Klinik çalışma	Titanyum-nikel alaşımlı şekil hafıza plağı	The Ti-Ni SMA-claw ?xator produced good osteosynthesis effect	Çin	1 yıl
Zhao ve ark. Adv Clin Exp Med. 2017. [4]	Comparison of titanium cable tension band and nickel-titanium patella concentrator for patella fractures.	39 hasta /Klinik çalışma	Titanyum-nikel alaşımlı şekil hafıza plağı	Hem titanyum kablo gergi bandı hem de NT-PC, patellar kırıkların tedavisinde iyi etkinlik gösterdi.	Çin	13 ay
Liu ve ark.. Journal of Material Engineering and Perform. (2011). [1]	Patellar Shape-Memory Fixator for the Treatment of Comminuted Fractures of the Inferior Pole of the Patella.	25 hasta /Klinik çalışma	Titanyum-nikel alaşımlı şekil hafıza plağı	Sonuç olarak, patellanın alt kutbundaki kırıkların PSMF ile rekonstrüksiyonunun iyi sonuçlar vermesi beklenebilir.	Çin	26 ay

Kocadal ve ark.. Acta Orthop Belg. 2017.[6]	Is There Any Difference Between The Biomechanical Strengths Of The Current Fixation Techniques For Comminuted Distal Patellar Fractures? (Comparison Of Distal Patella Fracture	Biyomekanik karşılaştırmalı çalışma	Titanyum-nikel alaşımlı şekil hafıza plağı (Xin Chang Memory Alloy Tech Co., Ltd.; Shanghai, China)	Kanüllü vidalarla anterior gergi bandı tekniği ile fiksasyon, patellar şekil hafızalı fiksatör ve anterior K teli fiksasyonundan daha stabildir.	Türkiye	-------
Yao C ve ark. BMC Musculoskelet Disord. 2020.[5]	Clinical outcomes of Ti-Ni shape-memory patella concentrator combined with cannulated compression screws in the treatment of C2 and C3 patella fracture: a retrospective study of 54 cases	54 hasta /Klinik çalışma	Titanyum-nikel alaşımlı şekil hafıza plağı	Patella kırığının NTPC ile tedavisi sadece çok parçalı yer değiştirmiş ve alt kutup kırıklarında etkili ve sert bir tespit yöntemi olarak hizmet etmekle kalmaz, aynı zamanda kemik iyileşme sürecinde sürekli konsantre kompresyon sağlayabilir.	Çin	12 ay
Zhang Y. ve ark. J Knee Surg. 2017 .[3]	Application of a Shape-Memory Alloy Concentrator in Displaced Patella Fractures: Technique and Long-Term Results.	156 hasta / Klinik çalışma	Titanyum-nikel alaşımlı şekil hafıza plağı	Patella kırığının NTPC ile tedavisi sadece çok parçalı yer değiştirmiş ve alt kutup kırıklarında etkili ve sert bir tespit yöntemi olarak hizmet etmekle kalmaz, aynı zamanda kemik iyileşme sürecinde sürekli konsantre kompresyon sağlayabilir.	Çin	7.3 yıl

Gereç-Yöntem: Polikliniğimize üç olgu patella pençe plağına ait komplikasyonlarla başvurdu, üç olguda da implant spinal anestezi altında açık yöntemle çıkarıldı, bir olguda ciltte açık yara ve implantın cilt dışına taşması mevcuttu, implant çıkarıldı ve ciltte oluşmuş defekt V-Y plasti yöntemi ile onarıldı. İki olguda lateral parapatellar yaklaşımla açık yöntemle, supra patellar kese ve patella altındaki fibröz bantlar gevşetildi. Ve ameliyat esnasında diz 135 dereceye kadar fleksiyona getirildi. Hastalar ilk pansumanlarından sonra fizik tedavi programına alındılar.

Bulgular: İki olguda kırık uygun şekilde kaynamamıştı (Şekil 1) ve sonrasında dizde gelişen ekstensiyon kontraktürü ve şiddetli ağrı mevcut idi. İki olgunun da diz fleksiyonu 40 derecenin altındaydı ve günlük aktivitelerini yerine getiremiyorlardı. Çekilen radyografilerle algodistrofi dışlandı. Bir olguda implant cilt dışına çıkmış ve ciltte açık yara oluşmuştu (Şekil 2).

Şekil 1

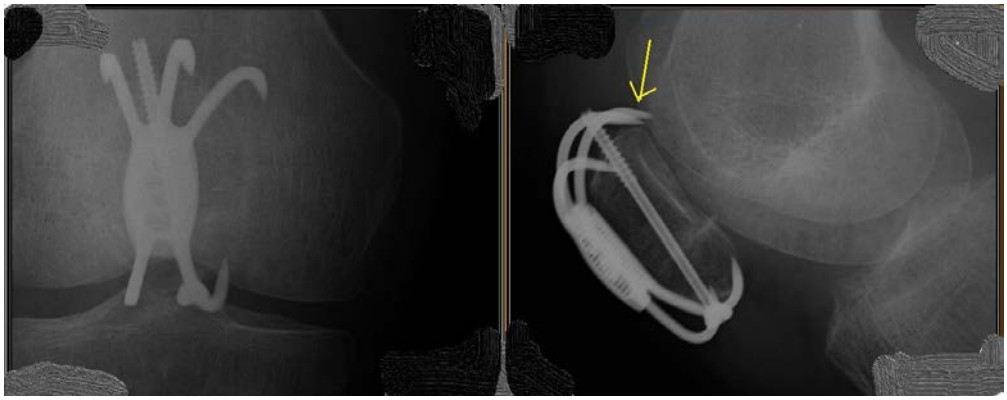

Resim Açıklaması: Şekil 1. Diz lateral grafi'de pençe plağın sivri ucunun, anterior femoral kondil'e sürtünme potansiyeli görülmektedir.

Şekil 2

Şekil 2. Klinik fotoğraf, ciltte açık yara ve implantın cilt dışına taştığı olguyu göstermektedir.

Tartışma-Sonuç: Literatürde pençe plağı ile ilgili makaleler son on yılda yayınlanmıştır ve olumlu görüş bildirenler implantın üretildiği ülke ile aynı ülkeden olan yazarlardır. [1-5]. Bazı yazarlar biyomekanik olarak bu plağı kanüllü vida anterior gergi bandı yönteminden daha zayıf bulmuşlardır.[6] Bu gözlemlediğimiz üç olgunun ışığında , gerek redüksiyona katkısının az olması, anterior femoral kondillere hareket anında sürtünme potansiyeli, cilt irritasyonu ve buna bağlı komplikasyonlardan dolayı bu implantın patella kırıklarında kısa ve orta dönem sonuçlarının olumsuz olduğu kanısındayız.

Anahtar Kelimeler : Diz ağrısı, fleksiyon kontraktürü, patella kırığı, patella pençe plağı, titanyum nikel şekil alaşımı

S-076

PATELLA KIRIKLARI İLE VÜCUT KİTLE İNDEKSİNİN KARŞILAŞTIRILMASI

Enes Başer[1], Yiğit Güleryüz[1], Ozancan Biçer[1], Erdinç Genç[1]

[1]Sağlık Bilimleri Üniversitesi İstanbul Bağcılar Eğitim ve Araştırma Hastanesi

Giriş-Amaç: Patella kırıkları sık görülmeyen ancak tedavisi yeterli olmadığında fonksiyonel kusur bırakan önemli kırıklardır. Tüm kırıkların %1'ini oluşturur. Patellar kırık insidansının düşük olmasına rağmen yetersiz tedavinin sonuçları kötüdür. Eklem hareket kısıtlılığı, ekstansiyon kaybı, patellofemoral artrit gibi sonuçlara yol açar. Ayrıca Vücut kütle indeksi; BMI(Body Mass Index), ile kırık oluşması arasındaki bağlantıyı inceleyen çalışmalar mevcuttur. (1) Kalça kırığı, distal radius ve proksimal humerus kırığı ile ilişkisi gösterilmiş olmakla beraber patella kırıkları ile ilişkisi araştırılmamıştır. Bizim bu çalışmadaki amacımız patella kırıkları ile BMI arasındaki ilişkiyi tespit etmek, patella kırıklarının tedavisinde cerrahi ve cerrahi olmayan yöntemlerin BMI ile ilişkisini saptamaktır.

Gereç-Yöntem: Patella fraktürü nedeniyle kliniğimize başvuran 72 hastanın Vücut kitle indeksi(BMI), değerleri, tedavi sonrası anterior diz ağrı skalası(Kujala score) değerleri ile karşılaştırılmıştır. Cerrahi tedavi edilen ve konservatif takip edilen hastaların vücut kitle endeksi, anterior diz ağrı skalası(Kujala Score) değerleri karşlaştırılmıştır. Hastaların cerrahi ve konservatif tedavi arasındaki kırık iyileşme süreleri de karşılaştırılmıştır. Hastaların Vücut kitle indeksi(BMI), değerleri ile kırık iyileşme süreleri arasındaki ilişki değerlendirilmiştir.

Bulgular: Daha önce diz travması geçirmemiş 72 patella kırığı olan hastadan 48'ine cerrahi tedavi uygulanmış olup, 24 hasta konservatif takip edilmiştir. Hastaların vücut kitle indeksi(BMI) değerleri, tedavi sonrası anterior diz ağrı skalası(Kujala score) değerleri, kaynama zamanı süreleri T-test ve Independent Sample Test ile biyoistatistik olarak değerlendirilmiştir. Her iki grupta da kaynama süreleri arasında anlamlı fark saptanmamıştır. Konservatif takip edilen hastaların tedavi sonrası anterior diz ağrı skalası(Kujala score) değerleri ortalama 81,13 iken cerrahi yapılan hastaların tedavi sonrası anterior diz ağrı skalası(Kujala score) değerleri ortalama 69 olarak bulunmuştur. Hastaların vücut kitle indeksi ile kaynama sürelerinin karşılaştırılması anlamsız olarak bulunmuştur. (p değeri <0,181).

Tartışma-Sonuç: Çalışmamızda ortaya çıkan bulgulara göre cerrahi ve konservatif takip edilen hastaların tedavi sonrası anterior diz ağrı skalası (Kujala score) değerleri karşılaştırdığında konservatif takip edilen hastalarda kırık kaynaması sonrasında daha az şikayet oluştuğu ortaya çıkmıştır. Hastaların vücut kitle indeksi ile kaynama sürelerinin ilişkili olmadığı görülmüştür. Hastaların vücut kitle indeksi ile anterior diz ağrı skalası (Kujala score) arasında anlamlı ilişki saptanmıştır.

Anahtar Kelimeler : Patella Kırıkları, Vücut Kitle İndeksi

S-077

AKUT AŞİL TENDON RÜPTÜRÜ OLAN HASTALARDA RETROSPEKTİF BİR ÇALIŞMA; KONTRALATERAL TENDON RÜPTÜRÜ İÇİN RİSK FAKTÖRLERİNİN BELİRLENMESİ

Mustafa Akif Aşansu[1], Yavuz Şahbat[1]

[1]Marmara Üniversitesi Tıp Fakültesi Pendik Eğitim ve Araştırma Hastanesi, Ortopedi ve Travmatoloji Anabilim Dalı, İstanbul, Türkiye

Giriş-Amaç: Aşil tendonunun cerrahi onarımı sonrası rerüptür riskini ortaya koyan biyomekanik ve deneysel çalışmalar yapılmasına rağmen, literatürde kontralateral tendon rüptürünün risk faktörleri araştırılmamıştır. Bu çalışmanın amacı, akut aşil tendon rüptürü nedeniyle ameliyat edilen hastalarda kontralateral tendon rüptürü gelişip gelişmediğini ortaya koymak ve olası risk faktörlerini araştırmaktır.

Gereç-Yöntem: Ocak 2011'den Ocak 2020'ye kadar aşil tendon rüptürü nedeniyle opere edilen hastalar üzerinde retrospektif bir çalışma yapıldı. Açık cerrahi onarım ile tedavi edilip, dosyaları eksiksiz ve en az 1 sene poliklinikte takip edilmiş hastalar çalışmaya dahil edildi. Konservatif yöntemler ile tedavi edilen, dosyaları eksik olan, ulaşılabilir durumda olmayan ve poliklinik takiplerine düzenli gelmeyen hastalar çalışmaya dahil edilmedi. Hastaların dosyaları incelendi. Ameliyat tarihi, yaşı, cinsiyeti, rüptüre olan tarafı, vücut ağırlığı, boyu, VKI, alışkanlıkları (sigara, alkol), sporsal aktivite düzeyi, sürekli kullandıkları ilaçları, steroid veya kinolon kullanımı, enjeksiyon öyküsü, kronik hastalıkları (DM, Hipertansiyon, KBY, RA, SLE, Gut, Karaciğer Hastalıkları) not edildi. Hastalara dosyalarındaki iletişim numarası vasıtası ile ulaşıldı. Kontralateral tendon rüptürü gelişip gelişmediği, eğer geliştiyse ilk rüptüre olan taraftan ne kadar süre sonra meydana geldiği soruldu ve not edildi.

Bulgular: Çalışmaya aşil tendon rüptürü nedeniyle opere edilen toplam 164 hasta dahil edilirken 72 hasta da çalışma dışı bırakıldı. Ortalama yaş 42 (21 ila 64) yıldı. Hastaların 138'i erkek, 26'sı kadındı. Rüptüre olmuş taraf, hastaların 93'ünde sol taraf iken 71'inde sağ taraf olarak saptandı. Ortalama vücut kitle indeksi (VKI) 28.2 (22.4 ila 36.1) idi. Postoperatif dönemde en erken 2. ayda ve en geç 8. ayda olmak üzere, hastaların 7'sinde rerüptür (% 4.26) yaşandı. Hastaların ilk rüptüre olan taraftan 1 sene sonra 1'inde, 2 sene sonra 3'ünde, 3 sene sonra 7'sinde olmak üzere toplamda 11'inde (% 6.71) kontralateral tendon rüptürü gelişti. Hastaların ortalama yaşı 39 (30 ila 43) yıldı. Kontralateral tendon rüptürü yaşayan hastaların tamamı erkekti. Hepsinde ilk rüptüre olan taraf sol taraftı. Ortalama VKI 31.3 (27.6 ila 35.8) idi. Hastaların 9'u sigara kullanıyordu, 8'inde DM hastalığı vardı. Hastaların tamamı sedanter yaşam tarzına sahip, sporsal aktivite düzeyleri düşük bireylerdi.

Tartışma-Sonuç: Akut aşil tendon rüptürü nedeniyle opere edilen hastalarda, rerüptür gibi kontralateral tendonda da rüptür gelişme riski bulunmaktadır. Vücut kitle indeksine göre aşırı kilolu veya obez olan, sporsal aktivite düzeyleri düşük olan, sigara kullanan, DM hastalığı olan, 30'lu yaşlarında akut aşil tendon rüptürü yaşayan erkek hastalarda, kontralateral tendon rüptürü riski önemli ölçüde artmıştır.

Anahtar Kelimeler : aşil tendon rüptürü, kontralateral tendon rüptürü, risk faktörleri

S-078

AYRIŞMIŞ TİLLAUX KIRIKLARINDA AÇIK REDÜKSİYON VE KİRSCHNER TELİ İLE TESPİTİN TEDAVİ SONUÇLARI

Halil Büyükdoğan, Tahir Burak Sarıtaş, Adem Şahin, Yasin Genç, Deniz Gülabi, Cemil Ertürk

Sağlık Bilimleri Üniversitesi İstanbul Kanuni Sultan Süleyman Sağlık Uygulama ve Araştırma Merkezi

Giriş-Amaç: Tillaux kırığı, tibia alt ucunun travmatik Salter-Harris tip-3 anterolateral epifizyolizi olarak tanımlanan ve adölesanlarda fizis kapanması döneminde oluşan nadir görülen kırıklardandır. Bu nedenle literatürde bildirilen vaka sayıları oldukça kısıtlıdır. Çalışmamızda ayrışmış izole Tillaux kırığı olan ve cerrahi uyguladığımız hastaların tedavi sonuçlarını değerlendirmeyi amaçladık.

Gereç-Yöntem: 2017–2020 yılları arasında kliniğimizde tedavi edilmiş 8 hasta geriye dönük değerlendirildi. 12 aydan daha kısa takipli hastalar, eşlik eden triplanar veya fibula kırığı olan hastalar, kapalı redüksiyon yapılan hastalar ve vida ile tespit sağlanan hastalar çalışma dışı bırakıldı. Hastaların yaş, cinsiyet, kırık tarafı ve takip süreleri not edildi. Kırık ayrışma miktarı, ameliyat öncesi çekilen bilgisayarlı tomografi görüntülerinin, aksiyel kesitlerindeki en geniş ayrışma miktarının milimetre (mm) olarak ölçülmesi ile hesaplandı. Tüm hastalarımızın kırığı, genel anestezi altında, turnike kullanılarak, ayak bileğine yapılan anterolateral insizyon ile açık tam anatomik redüksiyon sağlandıktan sonra, 1 adet fizis hattına paralel olacak şekilde intra-epifizyel ve 1 adet fizis hattını çaprazlayacak şekilde metafize uzanan toplamda 2 adet Kirschner teli (K-Teli) ile tespit edildi. Ameliyat sonrası tüm hastalar 3 hafta boyunca kısa bacak atel ile takip edildi. 3 hafta sonunda atel çıkarılarak ayak bileği egzersizleri başlandı ve hastaların 3 aydan önce tam yük vermesine izin verilmedi. Ameliyat sonrası değerlendirme kriterleri olarak; pin çıkarım süreleri, radyolojik kaynama durumları, son poliklinik takiplerindeki sağlam tarafa kıyasla bakılan eklem hareket açıklıkları (plantar fleksiyon, dorsifleksiyon, eversiyon, inversiyon) ve AOFAS (The American Orthopaedic Foot and Ankle Society) skorları incelendi. Gelişen komplikasyonlar ayrıca not edildi ve değerlendirildi.

Resim-1: Ameliyat öncesi bilgisayarlı tomografi görüntüleri

a: Aksiyel kesit görüntüde ayrışma miktarının ölçümü b: Koronal kesit görüntüsü

Resim-2: Redüksiyon sonrası intra-epifizer ve metafizer yerleştirilen K-Telleri ile tespitin radyografi görüntüleri

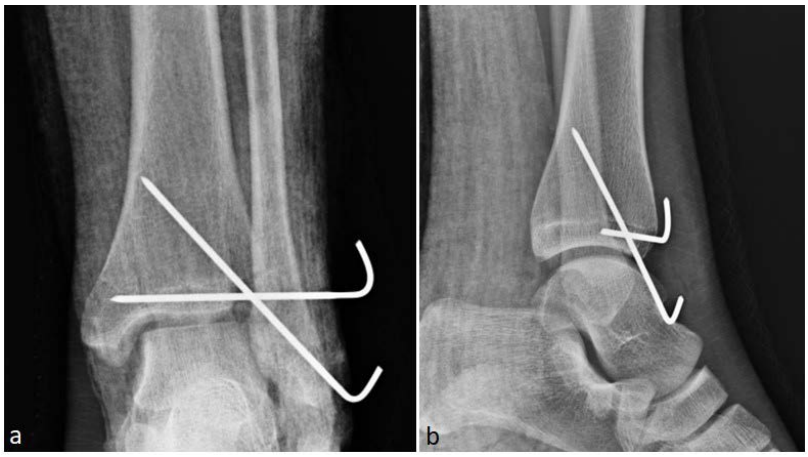

a: Ayak bileği ön-arka grafi görünütüsü b: Ayak bileği yan grafi görüntüsü

Bulgular: 8 hastanın 6'sı erkek (%75), 2'si kız (%25) ve yaş ortalaması 14,12 (12–16) idi. Kırıkların 4'ü sağ (%50), 4'ü sol (%50) taraftı. Ortalama takip süresi 35,37 (19–42) aydı. Kırık ayrışma miktarı ortalama 4,98 (2,56–8,13) mm ölçüldü. Ortalama pin çıkarım süresi 6,25 (6–8) haftaydı. Radyolojik kaynama, tüm hastalarda tam anatomik pozisyonda tamamlandı. 1 hastada yaklaşık 10° plantar fleksiyon kısıtlılığı görüldü. Ortalama AOFAS skoru 96,37 (86–100) ve 5 hasta tam puandı. Komplikasyon olarak 1 hastada pin dibi enfeksiyonu gelişti. Pin çıkarımı ve antibiyoterapi ile sorunsuz tedavi edildi.

Tablo-1: Hasta verileri

Hasta Adı	Yaş	K/E	Taraf	Takip Süresi (Ay)	Ayrışma (mm)	Pin süresi (hf)	EHA / Sağlam tarafa kıyasla	AOFAS Skoru	Komplikasyon
M.Ö.	15	E	Sağ	38	4,78	6	Tam	95	Yok
B.N.U.	13	K	Sol	36	5,98	8	Tam	100	Yok
M.U.	14	E	Sağ	39	3,22	6	Tam	100	Yok
E.A.	15	E	Sol	19	4,08	6	Tam	100	Yok
A.G.T.	15	E	Sol	36	5,61	6	10° plantar fleksiyon kısıtlılığı	86	Pin enfeksiyonu
K.Ç.	16	E	Sağ	34	5,51	6	Tam	100	Yok
A.I.	13	E	Sol	39	2,56	6	Tam	100	Yok
A.N.E.	12	K	Sağ	42	8,13	6	Tam	90	Yok

K: Kız, E: Erkek, mm: milimetre, hf: hafta, EHA: Eklem Hareket Açıklığı, AOFAS: American Orthopaedic Foot and Ankle Society

Tartışma-Sonuç: Ayrışmış izole Tillaux kırıklarının, açık tam anatomik redüksiyon uygulanarak K-Teli ile tespitinin, mükemmel ve iyi klinik sonuçları olması nedeniyle etkin bir tedavi yöntemi olduğunu düşünmekteyiz. Nadir görülen bu kırıkların en uygun tedavisi için, daha geniş vaka serilerinde yapılan, uzun dönem takiplerin olduğu ve farklı tedavi yöntemlerinin kıyaslandığı çalışmalara ihtiyaç bulunmaktadır.

Anahtar Kelimeler : Açık redüksiyon, epifizyoliz, Kirschner teli, tibia alt uç, Tillaux kırığı

S-079

DİSTAL HUMERUS KIRIKLARI RADİAL SİNİR RİSKE ATILMADAN TEDAVİ EDİLEBİLİR Mİ?

Mesut ULUÖZ[1], Mesut ULUÖZ[1]

[1]Adana Şehir Eğitim ve Araştırma Hastanesi

Giriş-Amaç:

preoperatif X ray

Preoperatif X ray humerus distal spiral kırık

postoperatif 90. gün x ray

postoperatif 90. gün x ray implantlar çıkarılmadan önceki son x ray

Gereç-Yöntem: **OLGU SUNUMU**

Acil servisimize motorsiklet kazası sonucu 38 yaşında erkek hasta başvurdu. Sağ holstein lewis kırığı tespit edildi. Hastada vasküler defisit yoktu. Motor defisit yoktu. Başparmak ucunda lokalize hipoestezi vardı. Nöropraksi olarak değerlendirildi. Genel anestezi ile humerus proksimalinde anteriorundan 1cm kesi ile 2mm'lik elastik nail distal kırık hattına kadar ilerletildi. Radial sinirin, redüksiyon ve kompresyon sırasında sıkışmasını önlemek için kırık hattı lateraline 1.5 cm kesi yapıldı. El işaret parmağı ile kemik sıvazlanarak yumuşak doku kırık hattından uzaklaştırıldı. Diğer el dirsekten tutarak redüksiyon sağlanırken elastik nail distal metafize saplanıncaya kadar ilerletildi. Kol serbest bırakıldığında redüksiyonda bozulma olmadı. Proksimalde deltoid kasının distal yapışma yerinin 1 cm

distaline 2 adet 6'lık şanz konuldu. Distalde bir tanesi fossa olekraninin proksimali diğeri distaline olacak şekilde 2 adet 6'lık şanz yerleştirildi. Dirsek ekleminin hareketinin tam olduğu görüldü. Monolateral karbon tüp fiksatör rodları şanzlar arasına yerleştirildi. Manuel kompresyon yapılıp sistem kilitlendi. Kırık spiral olmasına rağmen ciddi kompresyon yapıldığında kayma olmadı. Biz bu durumu kırığın elastik nail üzerinden kayarak kırığı kilitlemesine bağlıyoruz. Cerrahi süresi 27 dakika olarak ölçüldü. Atel stabilizasyonu yapılmadı. Kol askıya alındı ve 1. gün aktif dirsek hareketine başlandı. 1. ayın sonunda başparmaktaki hipoestezi düzeldi. 20. 45. 90. gün kontrole çağrıldı. 100. gün tüm implantlar çıkarıldı. Bu süre zarfında herhangi bir komplikasyonla karşılaşılmadı.

Bulgular:

.....

Tartışma-Sonuç: Humerus distal kırığı denilince akla gelen en önemli yapı ise radial sinirdir. Humerusun 1/3 orta-distalinde periostun hemen üzerinde posteriordan laterale dönüp distale uzanmaktadır. Bu durum ise kaza anında, redüksiyon yaparken ya da intraoperatif eksplorasyon sırasında radial sinir yaralanmasına sebep olabilir.

Plak-vida osteosentezinde iatrojenik radyal sinir defisiti oranları değişkendir. %5 – 7.7 aralığında değişkenlik gösteren çalışmalar vardır. Konuyla ilgili literatür taramasında Tae-Soo Park ve arkadaşlarının 2008 yılında yaptığı bir çalışmada(7) humerustaki kırık bölgelerinde posttravmatik ve postoperatif sinir yaralanmaları değerlendirilmiş. Buna göre 22 adet distal 1/3 humerus kırığında posttravmatik 2 hastada radial sinir yaralanması varmış. Bu hastalar cerrahiye alınınca postoperatif 1 hastada daha radial sinir yaralanması oluşmuş.

Humerus açık kırıklarında ve nonunionlarında illizarow eksternal fiksatör kullanımı ile yapılmış bazı çalışmalar vardır.(8,9) Kapalı humerus kırıklarında illizarow ile yapılan bir çalışmada 1/3 orta ve özellikle spiral kırıklarda başarılı bulunmuş.(10) Ancak humerus 1/3 distal, kapalı kırıkların tedavisinde monolateral eksternal fiksatör kullanımına literatürde karşılaşmadık. Elastik nail ile desteklenmiş eksternal fiksatör uygulamasında şanzları kırık hattından uzak uygulayarak stabilite sağladık. Elastik nail ve şanzların temas etmediği için meduller enfeksiyon riski olmamaktadır. Plak vida sisteminde ,genelde, postoperatif 20 gün kullanlan uzun kol atele, bu olguda ihtiyaç olmadığı için rehabilitasyona 1.gün başlanmaktadır. Hastamız 3. Günden itibaren yemek yerken elini kullanmaya başlamıştır.

3 ay kadar bir süre eksternal fiksatörle yaşamak tekniğimizin dezavantajıdır ama cerrahi sürenin ciddi kısalması, öğrenme eğrisinin plak-vida sistemi gibi uzun olmaması, cerrahi ve implantların çıkarılması sırasında radial sinirin yaralanma riski olmaması, implantların çıkarılmasındaki hasta ve cerrah açısından kolaylık tekniğimizin avantajıdır.

Anahtar Kelimeler : " radial palsy", "Distal humerus fractures", "external fixator"

S-080

EŞ ZAMANLI BİLATERAL OMUZ ÇIKIĞI; 4 ADET OLGU SUNUMU

Muhammed Enes Karataş[1], Güray Altun[1]

[1]Ümraniye Eğitim Ve Araştırma Hastanesi Ortopedi Ve Travmatoloji Kliniği

Giriş-Amaç: Tüm vücutta büyük eklem çıkıkları arasında omuz çıkıkları %85 oranındayken bunun %98'i tek taraflı anterior,%2si tek taraflı posterior şeklindedir.Bilateral omuz çıkıkları insidansı ile ilgili net bir değer bulunmamaktadır.(1,2)Eş zamanlı bilateral omuz çıkıkları arasında posterior çıkıklar daha fazla görülürken anterior çıkıklar literatürde sadece birkaç vaka sunumu şeklinde olmuştur.(3,4)Bu çalışmamızda, bilateral omuz çıkıklı dört vakamızı güncel literatür eşliğinde tedavi yaklaşımlarını değerlendireceğiz.

epilepsi nöbeti ile gelen bilateral anterior çıkıklı hastanın preop ve post op 3.ay grafisi

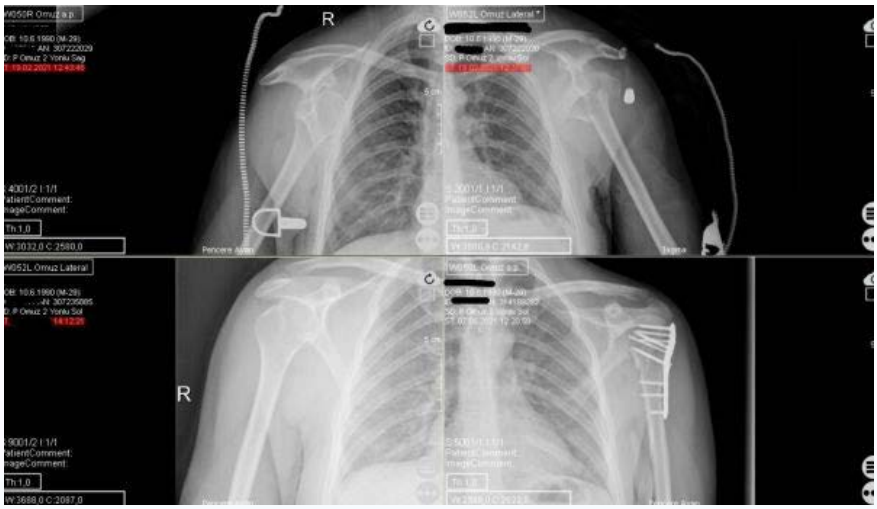

darp ile gelen bilateral anterior çıkıklı hastanın preop ve post op 2. ay grafisi

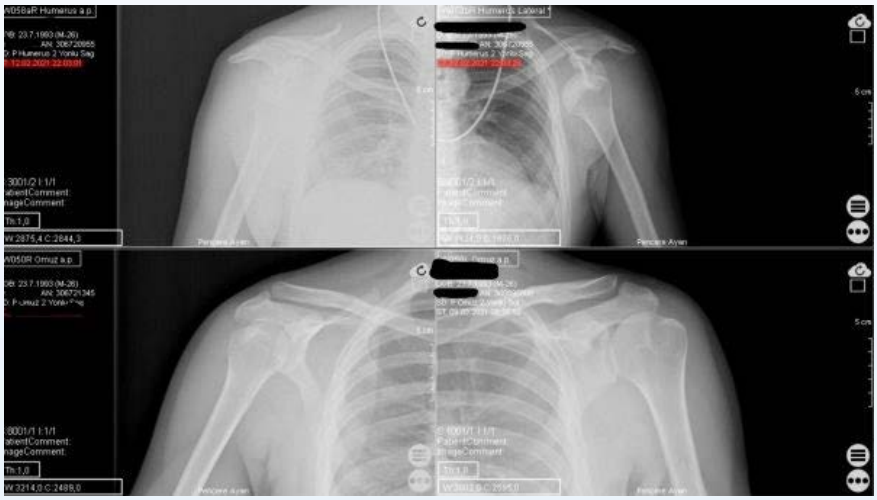

Gereç-Yöntem: Çalışmamıza, 2015-2021 yılları arasında,acil servisimize başvuran bilateral omuz çıkıklı hastalar dahil edildi.Hastalardan iki tanesinde bilateral anterior ve iki hastada bilateral posterior omuz çıkığı mevcuttu. Üç hastaya anestezi altında kapalı redüksiyon ve velpau bandaj ile tespit uygulandı. Bir hastaya sol proksimal humerus Neer tip 5 kırıklı çıkığı sebebiyle ARİF uygulandı.

Bulgular: 1.vaka; 28 yaş erkek, epilepsi, bilateral posterior 3. çıkık,bilateral hill sachs lezyonu, nörolojik defisit yok, anestezi altında kapalı redüksiyon, takiplerde çıkık yok.

2.vaka; 30 yaş erkek, epilepsi, bilateral anterior çıkık(ilk), sağ taraf hill sachs lezyonu, sağ taraf izole çıkık, sol taraf Neer tip 5 anterior kırıklı çıkık,nörolojik defisit yok,anestezi altında sağ tarafına kapalı redüksiyon sol tarafına ise ARİF.Servis takibinde (postop 1.saat) tekrar nöbet geçirmesi ve çıkık olması üzerine hasta reopere edildi. Takiplerinde tekrar çıkık gelişmedi.

3.vaka; 27 yaş erkek, darp sonrası bilateral anterior çıkık (ilk), sağ hill sachs lezyonu mevcut, nörolojik defisit yok,kapalı redüksiyon ve velpau bandaj, takiplerinde çıkık gelişmedi.

4.vaka; 41 yaş erkek,epilepsi, bilateral posterior 2.çıkık, bilateral ters hill sachs lezyonu, nörolojik defisit yok,anestezi altında kapalı redüksiyon.Nöbet geçirme ihtimaline ve tekrar çıkık olma ihtimaline karşı hastaya abdüksiyon ortezi uygulandı.3 hafta ortez ile takip edilen hastanın fizik tedavi süreci devam etmekte, hastada tekrardan çıkık yaşanmadı.

Tartışma-Sonuç: Bilateral omuz çıkıkları seyrek görülen yaralanmalar olup daha yaygın olarak posterior çıkıklar görülmektedir.Travma, epilepsi nöbeti, elektrik çarpmaları, diyabetik hipoglisemi, spor salonu yaralanmaları posterior çıkığa neden olurken, sadece belirli sayıda olgu bildirimi olan anterior çıkıklar daha çok travma zemininde veya daha nadiren epilepsi nöbeti sonrasında meydana gelmişlerdir.(5,6) Redüksiyon öncesi ve sonrasında brakial pleksus ve aksiller sinir hasarı, vasküler yaralanma ve yumuşak doku yaralanması görülebilir, hastalar bu açıdan da incelenmelidirler.Bu hastalarda tedavi ilkesi tek taraflı çıkıklarla benzer olup yaralanma sonrası erken dönemde redüksiyon ve immobilizasyon sağlanmalı, hasta öz bakımı açısından agresif olarak pasif ve aktif egzersizlere geçilmelidir.Cerrahi planlanan hastalarda en az bir yıl süre ile epilepsi nöbetlerinin baskılanmış olması sonradan çıkabilecek ciddi komplikasyonların önüne geçmesi için önemlidir.

Anahtar Kelimeler : anterior çıkık, bilateral omuz çıkığı, epilepsi, nöbet, posterior çıkık

S-081

DEPLASE EKLEM İÇİ KALKANEUS KIRIKLARINDA (SANDER'S TİP IV) ÜÇ DÜZLEMLİ HİBRİD FİKSATÖR YÖNTEMİ

Özgür Başal[1]

[1]*Darıca Farabi Eğitim ve Araştırma Hastanesi*

Giriş-Amaç: Sanders tip IV parçalı intraartiküler kalkaneus kırıklarının cerrahi tedavisi halen tartışmalıdır. Cerrahi tedaviden sonra gelişen yeri yeri komplikasyonlarından kaçınmak, indirect redüksiyon ve fiksasyon için birkaç minimal invaziv ve perkütan prosedür tarif edilmiştir (1-4). Fakat yaygın kabul görmüş bir teknik olmadığı için halen konservatif tedavi ile cerrahi arasında fark olmadığını bildiren yazarlar mevcuttur. Her ne kadar orta ve ileri dönem sonuçların benzer olduğuna dair kanıtlar olsa da topuk şeklinin ve yüksekliğinin korunmasında cerrahi tekniklerin avantaj sağlayacağını bilmekteyiz. Bu çalışmanın amacı Sanders tip IV kırıklarında üç düzlemli (triplanar) hibrit eksternal fiksatör tekniğinin nasıl uygulanabileceğini anlatmak ve sınırlı sayıda vakanın sonuçlarını paylaşmaktır.

Resim 1

Cerrahi tekniğin bir kısmına ait illüstrasyonu

Gereç-Yöntem: Bu teknik, kalkaneus içi ve kalkaneal dışı distraksiyonun 2 farklı kombinasyonunu içerir. Böylece kalkaneus morfolojisi 3 farklı düzlemde restore edilebilir. Yedi Sanders tip IV kalkaneus kırığı olan altı hasta, tek aşamada delta tipi triplanar fiksatör kullanılarak tedavi edildi. Kalkaneal restorasyon intra-kalkaneal distraksiyon ve ekstra-artiküler ligamentotaksis yardımı ile sağlandı. Hastalar fizik ve radyolojik muayenenin yanı sıra Amerikan Ortopedik Ayak ve Ayak Bileği Derneği Ayak Bileği Skoru (AOFAS), Ayak ve Ayak Bileği Engellilik İndeksi (FADI) ile değerlendirildi.

Bulgular: Postoperatif kalkaneus eğim açısı, kalkaneus yüksekliği ve Böhler açısı normal sınırlarda ölçüldü. Pin enfeksiyonu veya osteomiyelit tespit edilmedi. Subtalar eklem Paley sınıflamasına göre değerlendirildi. Sadece bir olguda kalıcı subtalar eklem ağrısı mevcuttu ve 12 ay sonra subtalar füzyon uygulandı. Hasta tolere edebiliyorsa 5. haftada kısmi yük verildi ve ortalama 10 (dağılım, 8-12) haftada tam yük verildi. Enfeksiyonu riskinin artması nedeniyle fiksatör 8-9. haftada çıkarıldı. Ortalama AOFAS ve FADI puanları sırasıyla 71 ve 74 idi. Bu sonuçlar, kalkaneusun Sanders tip IV deplase eklem içi kırıklarının tedavisinde triplanar eksternal fiksasyon kullanılarak kalkaneus anatomisinin restorasyonunun kolay ve ayarlanabilir bir alternatif olarak düşünülmesi gerektiğini göstermektedir.

Resim 2

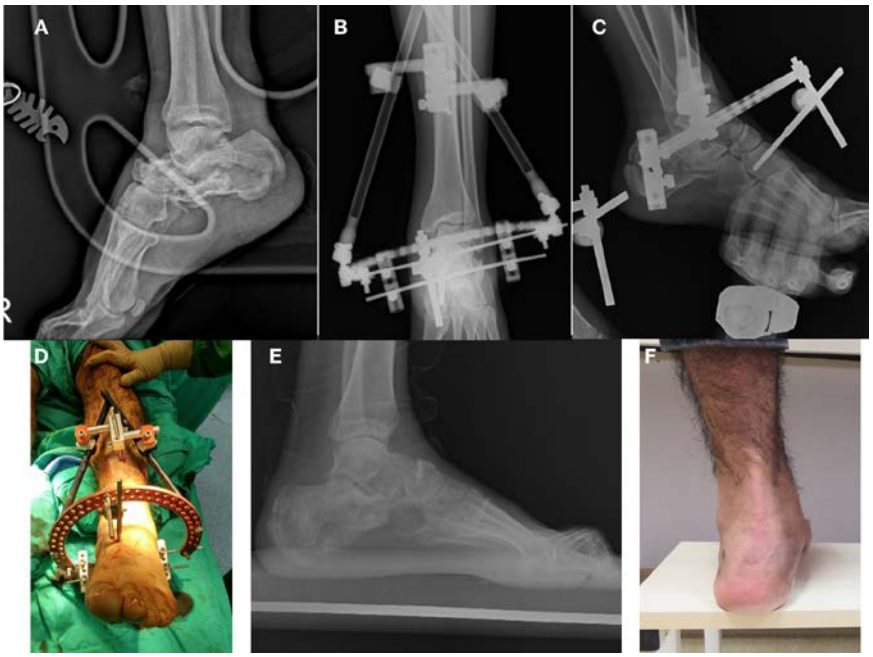

Otuzbeş yaşında erkek hastaya ait Sanders tip IV kırığı, A. Lateral grafide parçalı kalkaneus kırığı ve naviküler kırık-çıkık, B./C. Ameliyat sonrası ön-arka ve yan röntgen görüntüleri, D. Delta frame hibrit fiksatörün intraoperatif görseli, E. 3. ay lateral röntgen görüntüsü

Tartışma-Sonuç: Yumuşak doku problemlerinin öncelikli olduğu açık cerrahi ile anatomik redüksiyon elde edilemeyecek durumlarda erken müdahale imkanı sağladığı için triplanar eksternal fiksasyon tekniği umut vadeden tek aşamalı bir cerrahi tekniktir. Yara yeri sorunlarını, ikincil cerrahi girişimleri ve olası komplikasyonları en aza indirmek bu teknikle mümkün olabilir.

Anahtar Kelimeler : Calcaneus fracture, DIACF, External fixation, Hindfoot injury, Sanders type 4

S-082

PANDEMİ DÖNEMİNDE PROKSİMAL FEMUR KIRIĞI NEDENİYLE OPERE EDİLEN İLERİ YAŞLI HASTALARIN COV-19 POZİTİFLİĞİNE GÖRE MORTALİTE ORANLARI VE ENFLAMATUAR PARAMETRELERİNİN DEĞERLENDİRİLMESİ

Malik Çelik[1]

[1]*İstanbul Bakırköy Dr Sadi Konuk Eğitim Araştırma Hastanesi, Ortopedi & Travmatoloji Kliniği*

Giriş-Amaç: Pandemi sürecinde opere olan 65 yaş üstü, kalça kırıklı hastaların Covid-19 pozitif hastalar ile negatif hastaların 30 günlük mortalite oranları ile C-reaktif protein (CRP), sedimentasyon, prokalsitonin (PCT) gibi enflamatuar değerlerdeki değişimin değerlendirilmesi amaçlandı.

Gereç-Yöntem: Mart 2020 ile Kasım 2020 arasında proksimal femur kırığı nedeniyle dinamik kalça vidası veya proksimal femur çivisi uygulanan 87 (E=31, K=56) hasta çalışmaya dahil edildi. Hastalar Covid-19 pozitif ve olası pozitif (Grup 1) ile Covid-19 negatif (Grup 2) olarak 2 gruba ayrıldı. Hastaların operasyon süreleri, hastanede kalış süreleri, 30 günlük mortalite ve yoğun bakım ünitesine refere edilme oranları ile hemoglobin, CRP(C-Reaktif Protein), sedimentasyon, PCT(Prokalsitonın), D-Dimer, ferritin gibi enflmatuar parametreler değerlendirildi.

Bulgular: Gruplar arasında yaş, cinsiyet, ek hastalık ve kırık tipi gibi demografik veriler arasında fark saptanmadı. Grup 1 de 30 günlük mortalite, yoğun bakım ünitesi refere olma oranı, kan transfüzyonu oranı ile hastanede kalma süresi yüksek saptandı (p=0.016, p=0.012, p=0.031, p=0.011 sırasıyla). Grup 1 de Grup 2 ye oranla enflamatuar parametrelerin preoperatif ve postoperatif dönemde yüksek seyrettiği saptandı (p>0.05).

Tartışma-Sonuç: Covid-19 pozitifliğinin ileri yaşlı kalça kırıklı hastalarda 30 günlük mortalite ve yoğun bakım ihtiyacını arttırdığı, Covid-19 pozitif hastalarda enflamatuar parametrelerin yüksek seyrettiği gözlenmiştir.

Anahtar Kelimeler : : Covid-19, enflamasyon, intertrokanterik femur kırığı, mortalite

S-083

ÖN ÇAPRAZ BAĞ YARALANMASINDA YENİ VE GÜNCEL BİR ETİYOLOJİK NEDEN: E-SKOTER

Murat Çakar[1], Bülent Karslıoğlu[1], Mehmet Kürşat Bayraktar[1], Süleyman Semih Dedeoğlu[1], Yunus İmren[1], Can Burak Özkan[1]

[1]SBÜ Prof. Cemil Taşçıoğlu Şehir Hastanesi

Giriş-Amaç: Günümüzde toplu taşıma araçlarından covid salgını nedeni ile kaçınmak ve hızlı-ucuz ulaşım için elektrikli skoter kullanımı artmıştır. Tüm dünyada bu ulaşım şekli popüler olmakta ve buna paralel olarak e-skoter kazalarını bildiren yayınlar artmaktadır. Bugüne kadar e-skoter ile ön çapraz bağ (ÖÇB) yaralanması arasındaki ilişkiyi inceleyen yazı mevcut değildir. Amacımız e-skoter kazaları ve ÖÇB yaralanması arasındaki ilişkiyi incelemektir.

Gereç-Yöntem: 2019-2021 yılları arasında ortopedi polikliniğine başvurup ÖÇB yaralanması tanısı alan 18 yaş üstü hastalar çalışmaya alınarak retrospektif olarak değerlendirildi. Hastaların elektronik medikal kayıtları incelendi. Hastaların yaş, cinsiyet, travma öyküsü, e-skoter kullanırken oluştu ise travmanın şekli hakkında bilgiler alındı.

Hastaların demografik bilgileri

Hasta No	Yaş	Cinsiyet	Mr	Pivot-Shift	Dominant Ekst.	Yaralanan Ekst.
1.		E	+	+	SAĞ	SAĞ
2.		K	+	+	SAĞ	SAĞ
3.		E	+	+	SAĞ	SAĞ
4.		E	+	+	SAĞ	SAĞ
5.		E	+	+	SAĞ	SAĞ
6.		E	+	+	SAĞ	SAĞ
7.		K	+	+	SAĞ	SAĞ
8.		E	+	+	SAĞ	SAĞ
9.		E	+	+	SAĞ	SAĞ
10.		E	+	+	SAĞ	SAĞ
11.		K	+	+	SAĞ	SAĞ
12.		E	-	-	SAĞ	SAĞ
13.		K	+	+	SAĞ	SAĞ
14.		E	+	+	SAĞ	SAĞ
15.		E	+	+	SAĞ	SAĞ
16.		K	+	+	SAĞ	SAĞ
17.		E	+	+	SAĞ	SAĞ
18.		E	+	+	SAĞ	SAĞ
19.		K	+	+	SOL	SAĞ

20.		E	+	-	SAĞ	SAĞ
21.		E	+	+	SAĞ	SOL
22.		E	+	+	SAĞ	SAĞ
23.		K	+	+	SAĞ	SAĞ
24.		K	+	+	SOL	SAĞ
25.		E	+	+	SAĞ	SAĞ
26.		E	+	+	SAĞ	SAĞ
27.		E	+	+	SAĞ	SAĞ
28.		K	-	+	SAĞ	SAĞ
29.		E	+	+	SAĞ	SAĞ
30.		E	+	+	SAĞ	SAĞ
31.		E	+	+	SAĞ	SAĞ
32.		K	+	-	SAĞ	SAĞ
33.		K	+	+	SAĞ	SOL
34.		E	+	+	SAĞ	SAĞ
35.		E	+	+	SAĞ	SAĞ
36.		K	+	+	SAĞ	SAĞ
37.		E	+	+	SAĞ	SAĞ
38.		K	+	+	SAĞ	SOL
39.		E	+	+	SAĞ	SAĞ
40.		E	+	+	SAĞ	SAĞ
41.		E	+	+	SAĞ	SAĞ
42.		E	-	+	SAĞ	SAĞ
43.		K	+	+	SAĞ	SAĞ
44.		E	+	+	SAĞ	SAĞ
45.		E	+	+	SAĞ	SOL
46.		E	+	+	SAĞ	SAĞ
47.		K	+	+	SAĞ	SAĞ
Hasta No	**Yaş**	**Cinsiyet**	**Mr**	**Pivot-Shift**	**Dominant Ekst.**	**Yaralanan Ekst.**
48.		E	+	+	SOL	SAĞ
49.		K	+	-	SAĞ	SAĞ
50.		E	+	+	SAĞ	SAĞ
51.		K	-	+	SAĞ	SAĞ
52.		E	+	+	SAĞ	SAĞ
53.		E	+	+	SAĞ	SAĞ
54.		K	+	+	SAĞ	SAĞ
55.		E	+	+	SAĞ	SAĞ

56.		K	-	+	SAĞ	SAĞ
57.		E	+	+	SAĞ	SAĞ
58.		K	+	+	SAĞ	SAĞ
59.		E	+	+	SAĞ	SAĞ
60.		E	+	-	SAĞ	SAĞ
61.		K	+	+	SAĞ	SAĞ
62.		E	+	+	SAĞ	SAĞ
63.		K	-	+	SAĞ	SAĞ
64.		E	+	+	SOL	SAĞ
65.		K	+	+	SAĞ	SAĞ
66.		E	+	+	SAĞ	SAĞ
67.		E	+	+	SAĞ	SAĞ
68.		K	+	+	SAĞ	SAĞ
69.		E	+	+	SAĞ	SAĞ
70.		E	+	+	SAĞ	SAĞ
71.		E	+	+	SAĞ	SOL
72.		K	+	-	SAĞ	SAĞ
73.		E	-	+	SAĞ	SAĞ
74.		E	+	+	SAĞ	SAĞ
75.		K	-	+	SAĞ	SAĞ
76.		E	+	+	SAĞ	SAĞ
77.		E	+	+	SAĞ	SAĞ
78.		K	-	+	SOL	SAĞ
79.		K	+	+	SAĞ	SAĞ
80.	24	K	+	+	SAĞ	SAĞ

Bulgular: ÖÇB yırtığı tanısı alan 680 hasta çalışmaya dahil edildi ve elektronik medikal kayıtları incelendi. Hastaların 378'i erkek, 302'ü kadın idi. Hastaların yaş ortalaması 38.4 yıl idi. Etiyolojiye bakıldığında; 234 hastada spor yaralanması, 138 hastada trafik kazası, 80 hastada e-skoter kazası, 58 hastada düşme, 47 hastada iş kazası yer alırken 123 hasta ise etiyolojiyi hatırlamamakta idi. 80 e-skoter kazasında 58 hasta skoterı durdururken düşme, 22 hastada ise bir yere çarpma sonrası düşme öyküsü vardı.

Tartışma-Sonuç: E-skoter kullanımı gittikçe yaygınlaşmaktadır ve buna bağlı yaralanmalar da artmaktadır. E-skoter kullanımı sonrası kafatası kırığından pelvis kırığına kadar çeşitli yaralanmalar bildirilmiştir. Yaptığımız çalışmada ÖÇB yaralanmasının da bu travmalar sonrası oldukça sık görüldüğü tespit edilmiş olup, buna yönelik kullanıcılara gerekli bilgilendirme ve ikazların yapılması gerekmektedir.

Anahtar Kelimeler : e-skoter, etiyoloji, ön çapraz bağ

S-084

ÖN ÇAPRAZ BAĞ REKONSTRÜKSİYONUNDA LATERAL FEMORAL DUVAR PERFORASYONU KOMPLİKASYONU İÇİN UYGUN MALİYETLİ BİR ALTERNATİF: OLGU SUNUMU

Selçuk Yılmaz[1], Nihat Demirhan Demirkıran[1], Sabit Numan Kuyubaşı[1], Umutcan Koputan[1]

[1]Kütahya Sağlık Bilimleri Üniversitesi, Ortopedi ve Travmatoloji Anabilim Dalı

Giriş-Amaç: Lateral femur duvarı perforasyonu, ön çapraz bağ (ÖÇB) rekonstrüksiyon cerrahisinde nadir görülen bir ameliyat sırası komplikasyondur. Bu durum ortaya çıkarsa yönetilmesi zor olabilir. Bu nedenle, bu komplikasyon meydana geldiğinde, greft fiksasyonu kaybını veya erken greft başarısızlığını önlemek için derhal tedavi edilmelidir. Bu komplikasyonun cerrahi tedavisi için özel implantlar mevcuttur. Vaka esnasında acil olarak bu implantlar temin edilemeyebilir. Biz bir adet 6.5mmlik vida pulu ile yönetilen lateral femoral duvar perforasyonu konusundaki deneyimimizi paylaşıyoruz.

Gereç-Yöntem: Sol ön çapraz bağ yaralanması olan 25 yaşında erkek hasta travma sonrası başlayan dizde instabilite ile başvurmuştu. Ön çekmece testi ve Lachman testi pozitif, pivot şift testi pozitifti. Daha önce bir kez ön çapraz bağ rekonstruksiyon ameliyatı geçiren hasta, yeni bir travma sonrası yeni başlayan instabilite nedeniyle revizyon ön çapaz bağ rekonstruksiyonu yapıldı. Ameliyat esnasında femur lateral duvar perforasyonu gelişti. Hazır olarak ekipmanlar arasında kurtarma implantları olmadığı için acil olarak bir adet vida pulunu kullanmaya karar verdik. Hastanın sol uyluk distal lateralinden 3 cm'lik bir insizyon yapıldı. 6.5mm vida pulundan, endobutton'u geçirdik ve lateral femoral duvarın hemen üzerine oturmasına izin verdik. Revizyon cerrahisi bu şekilde tamamlandı.

Bulgular: Postoperatif 6., 12. ve 24. haftalarda ön çekmece ve Lachman testi negatif, pivot shift testi negatifti. Lysholm diz skoru ameliyat öncesi 69'dan, ameliyat sonrası 98'e yükseldi. Hastamız günlük akitvitelerini rahat bir şekilde sürdürmektedir.

Resim 1

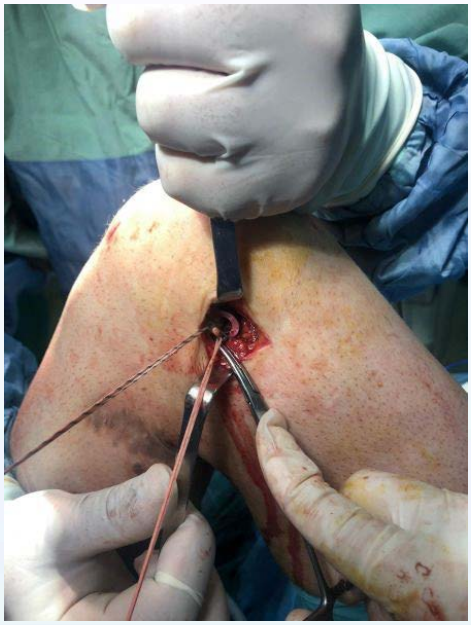

Lateral femur duvarı üzerine yerleştirilen vida pulu implantı

Tartışma-Sonuç: Ön çapraz bağ rekonstruksiyonu primer veya revizyon cerrahisinde nadir olarak görülebilen bir komplikasyon olan lateral femur duvar perforasyonunda özel kurtarma implantları kullanılabilir. Ancak her zaman bu implantlar mevcut olmayabilir ve implantın maliyeti de dikkate alınması gereken bir diğer önemli faktördür. Bir vida pulu, ön çapraz bağ rekonstrüksiyonunda lateral femoral duvar perforasyonunu yönetmek için alternatif bir teknik olarak kullanılabilir, çünkü bu sadece maliyet olarak etkin olmakla kalmaz, aynı zamanda iyi fonksiyonel sonuçlarla stabil fiksasyon sağlar.

Anahtar Kelimeler : komplikasyon, ön çapraz bağ, spor cerrahisi

S-085

KOMBİNE ANTERİOR VE POSTERİOR LABRAL LEZYONLARI OLAN OMUZ İNSTABİLİTESİ HASTALARINDA ARTROSKOPİK TEDAVİ SONUÇLARI

Toygun Kağan Eren[1], Ahmet Yiğit Kaptan[2], Resul Bircan[3], Muhammed Furkan Tosun[3], Ulunay Kanatlı[3]

[1]Ankara Eğitim ve Araştırma Hastanesi Ortopedi ve Travmatoloji Kliniği
[2]Harran Üniversitesi Tıp Fakültesi Ortopedi ve Travmatoloji Anabilim Dalı
[3]Gazi Üniversitesi Tıp Fakültesi Ortopedi ve Travmatoloji Anabilim Dalı

Giriş-Amaç: Hem anterior hem de posterior eklem içi omuz patolojileri olan genç erişkin omuz instabilitesi hastalarının tedavi sonuçlarını incelemek ve eşlik eden eklem içi lezyonların özelliklerini araştırmak.

Gereç-Yöntem: Bu retrospektif çalışmada, Temmuz 2010 ve Haziran 2019 tarihleri arasında, omuz instabilitesi nedeniyle omuz artroskopisi ile tedavi edilmiş olan anterior + posterior eklem içi lezyonu bulunan 40 yaşından genç hastalar dahil edildi. Epilepsi öyküsü olan (n=4), Romatolojik hastalık tanısı olan (n=3), kayıtları eksik olan (n=8) hastalar çalışmaya dahil edilmedi. Tüm hastaların cerrahi öncesi fonksiyonel değerlendirmeleri Vizüel Analog Skala (VAS) ve Oxford Omuz İnstabilite Skorlaması (OSIS) ile yapıldı. Tüm hastaların radyolojik değerlendirmeleri Manyetik Rezonans Görüntüleme (MRG) ile yapıldı. Hastaların eşlik eden rotator manşet rüptürü (RMR), superior labral anterior-posterior (SLAP) lezyonu gibi eklem içi patolojileri de görüntüleme kayıtları ve cerrahi videolarından incelendi.

Bulgular: Çalışmaya 49 hasta dahil edildi. Hastaların 41'si erkek, 8'i kadındı. Hastaların ortalama yaşı 26,3 ± 6,1 olup yaş dağılımı 16 - 40 yaş arasıydı. 35 (%71) hastanın sağ omuzu tedavi edilmişken, 14 (%29) hastanın ise sol omuzuna cerrahi tedavi uygulanmıştır. 36 hastanın (%73) dominant tarafı etkilenmişken, 13 hastanın (%27) non-dominant tarafı etkilenmiştir. 45 hastada ilk kez cerrahi uygulanırken, 4 hastada revizyon cerrahisi uygulanmıştır. Hastaların cerrahi öncesi OSIS ortancası 32 (12-46) iken, cerrahi sonrası 46'ya (23 -48) yükselmiştir (p=0,001). Hastaların cerrahi öncesi VAS skorlarının ortancası ise 7'den (3 – 10), 1'e (0-8) düşmüştür (p=0,001). 3 hastada (%6) ise yeniden çıkık gelişmiştir. 1 hastada parsiyel eklem yüzü rotator manşet yırtığı saptanmış olup, 19 hastada SLAP 2 (%39), 1 hastada ise SLAP 3 (%2) lezyonu eşlik etmiştir. Postoperatif OSIS açısından SLAP tamiri uygulanan 46 (36- 48) ve uygulanmayan 46 (23 – 48) hastalar arasında anlamlı fark bulunmamıştır (p=0,439). Yine VAS açısından da postoperatif olarak SLAP tamiri uygulanan 1 (0 – 4) ve uygulanmayan 1 (0 - 8) hastalar arasında anlamlı fark bulunmamıştır (p=0,284).

Şekil 1

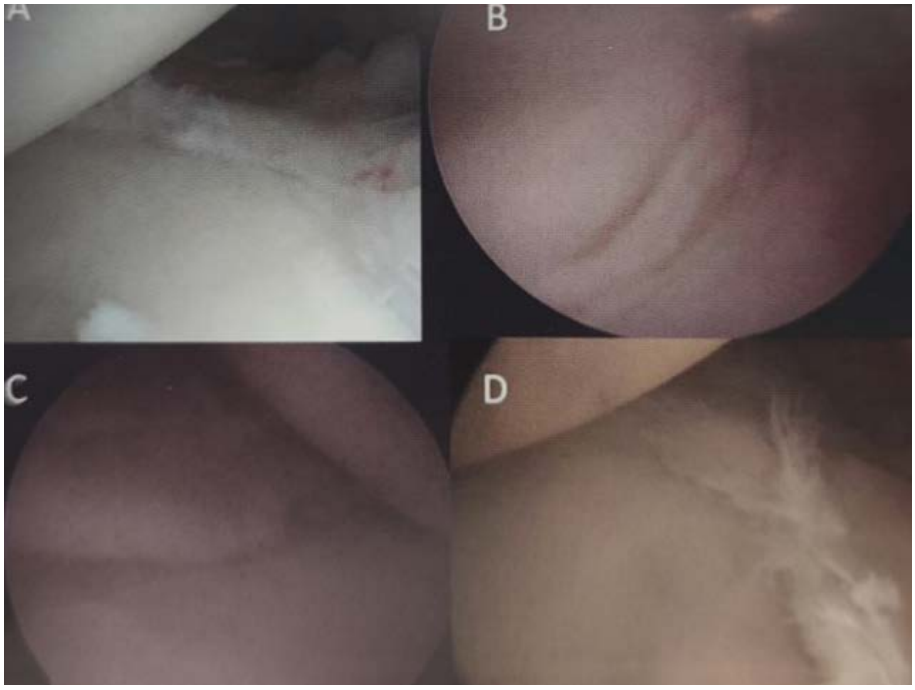

Posterior labral lezyonlarda Kim sınıflandırması

Tartışma-Sonuç: Kombine anterior ve posterior eklem içi omuz lezyonu olan hastaların cerrahi tedavisinde, omuz artroskopisi güvenli ve başarılı bir yöntemdir. Eşlik eden SLAP lezyonu, tamir edildiğinde, tedavi sonuçlarını etkilememiştir.

Anahtar Kelimeler : Artroskopi, İnstabilite, Omuz

S-086

SAĞLIKLI KİŞİLERİN FONKSİYONEL ZIPLAMA TESTLERİ ESNASINDAKİ BİYOMEKANİK PARAMETLERİNİN MOCAP (MOTION CAPTURE) SİSTEMİ İLE DEĞERLENDİRİLMESİ

Ömer Faruk İlicepınar[1], Feza Korkusuz[1], Gürhan Dönmez[1], Yiğitcan Menderes[1], Egemen Turhan[2], Senih Gürses[3], Mehmet İmir[3], Berat Can Cengiz[3]

[1]Hacettepe Üniversitesi Tıp Fakültesi Spor Hekimliği AD
[2]Hacettepe Üniversitesi Tıp Fakültesi Ortopedi ve Travmatoloji AD
[3]Orta Doğu Teknik Üniversitesi, Mühendislik Bilimleri Fakültesi

Giriş-Amaç: Genç erişkinlerin diz instabilitesine yol açan en önemli etken ÖÇB (ön çapraz bağ) yaralanmasıdır ve fonksiyonel kayıplar doğurabilir [1]. Zıplama testleri ile spor sırasında oluşabilecek hareketlerin benzerleri kontrollü şekilde yapılarak kişinin ÖÇB yaralanması için risk oluşturabilecek biyomekanik parametreleri belirlenmeye çalışılacaktır [2]. Bu çalışmanın amacı sağlıklı kişilerin fonksiyonel testler esnasındaki hareket biyomekaniğinin belirlenmesi, ÖÇB yaralanmalarının önlenmesinde ve yaralanma sonrası rehabilitasyon değerlendirmesinde kullanımının sağlanmasıdır.

Gereç-Yöntem: Diz yaralanması öyküsü olmayan on bir erkek etik kurul izni alındıktan sonra çalışmaya katılmıştır. Üç adım düz (3AD) ve çapraz zıplama ile kuvvet platformunda sonlanan 30 cm yükseklikten öne ve yana zıplama sonrası her iki dizin kinetik verisi toplanmıştır. Katılımcılar yüz saniye içerisinde testleri altı kez tekrarlamıştır. Tüm testler sağ ve sol alt ekstremite için ayrı toplanmıştır.

Uyluk ve bacağa yerleştirilen sensörlerle diz eklemi hareketleri hareket analizi laboratuvarında 8 kamerayla ölçülmüş ve son düşüşte oluşan yer tepki kuvveti de kuvvet platformuyla eş zamanlı kaydedilmiştir. Veri MatLab programı ile değerlendirilmiş ve hesaplamalar gerçekleştirilmiştir.

İstatistiksel analiz için tekrarlı ölçümler için ANOVA yöntemi ve IBM SPSS Statistics 22 yazılımı kullanılmıştır.

Resim 1



Test platformu, sensör yerleşimi ve kamera sistemi

Bulgular: Şekil 1 örnek bir kişi için diz açısının zaman serisini, frekans içeriklerini ve hızına göre çizilen faz uzayı diyagramını göstermektedir. Üç adım zıplamalarda toplam havada kalış süresi ve eklem açıları hesaplanmıştır. Hesaplanan bu iki ölçüt katılımcıların kendi içinde tekrarlanabilir ancak katılımcılar arasında anlamlı derecede farklı bulunmuştur. Kuvvet platformunda kayıt edilen yer tepki kuvvetleri de katılımcıların kendi içinde tekrarlanabilir ancak katılımcılar arasında anlamlı derecede farklı bulunmuştur (Tablo 1).

Ayrıca Şekil 1'de zıplama frekansının 2-3 Hz arasında olduğu ve iniş sırasında kişilerin diz eklemindeki hareketlerinin sönümlenme deseni gözlemlenmektedir.

Tablo 1

Tekrarlı Testlerin Karşılaştırılması (Within-Subjects)	Tekrarlı Testlerin Karşılaştırılması (Within-Subjects)	Tekrarlı Testlerin Karşılaştırılması (Within-Subjects)	Tekrarlı Testlerin Karşılaştırılması (Within-Subjects)	Tekrarlı Testlerin Karşılaştırılması (Within-Subjects)	Tekrarlı Testlerin Karşılaştırılması (Within-Subjects)	Tekrarlı Testlerin Karşılaştırılması (Within-Subjects)		Kişiler Arası Karşılaştırma (Between-Subjects)	Kişiler Arası Karşılaştırma (Between-Subjects)	Kişiler Arası Karşılaştırma (Between-Subjects)	Kişiler Arası Karşılaştırma (Between-Subjects)	Kişiler Arası Karşılaştırma (Between-Subjects)	Kişiler Arası Karşılaştırma (Between-Subjects)	Kişiler Arası Karşılaştırma (Between-Subjects)
Measure			df	dfe	F	p<0.05		Measure			dfo	dfe	F	p<0.05
Kuvvet Platformuna İniş Kuvveti (normalize edilmiş)	Sağ	Sağ				p>0.05		Kuvvet Platformuna İniş Kuvveti (normalize edilmiş)	Sağ	Sağ	1	10	676,273	0.000…
Kuvvet Platformuna İniş Kuvveti (normalize edilmiş)	Sol	Sol				p>0.05		Kuvvet Platformuna İniş Kuvveti (normalize edilmiş)	Sol	Sol	1	9	587,513	0.000…
Zıplama Uçuş Fazı	Sağ	1. Zıplama				p>0.05		Zıplama Uçuş Fazı	Sağ	1. Zıplama	1	9	337,895	0.000…
Zıplama Uçuş Fazı	Sağ	2. Zıplama				p>0.05		Zıplama Uçuş Fazı	Sağ	2. Zıplama	1	9	183,137	0.000…
Zıplama Uçuş Fazı	Sağ	3. Zıplama				p>0.05		Zıplama Uçuş Fazı	Sağ	3. Zıplama	1	9	296,905	0.000…
Zıplama Uçuş Fazı	Sağ	4. Zıplama				p>0.05		Zıplama Uçuş Fazı	Sağ	4. Zıplama	1	9	318,335	0.000…
Zıplama Uçuş Fazı	Sol	1. Zıplama				p>0.05		Zıplama Uçuş Fazı	Sol	1. Zıplama	1	8	289,623	0.000…
Zıplama Uçuş Fazı	Sol	2. Zıplama				p>0.05		Zıplama Uçuş Fazı	Sol	2. Zıplama	1	8	276,549	0.000…
Zıplama Uçuş Fazı	Sol	3. Zıplama				p>0.05		Zıplama Uçuş Fazı	Sol	3. Zıplama	1	7	320,755	0.000…
Zıplama Uçuş Fazı	Sol	4. Zıplama				p>0.05		Zıplama Uçuş Fazı	Sol	4. Zıplama	1	8	291,161	0.000…

Toplam Zıplama Süresi	Sağ	1. Zıplama				p>0.05		Toplam Zıplama Süresi	Sağ	1. Zıplama	1	9	129,286	0.000…
Toplam Zıplama Süresi	Sağ	2. Zıplama				p>0.05		Toplam Zıplama Süresi	Sağ	2. Zıplama	1	9	215,054	0.000…
Toplam Zıplama Süresi	Sağ	3. Zıplama				p>0.05		Toplam Zıplama Süresi	Sağ	3. Zıplama	1	9	140,443	0.000…
Toplam Zıplama Süresi	Sağ	4. Zıplama				p>0.05		Toplam Zıplama Süresi	Sağ	4. Zıplama	1	9	156,832	0.000…
Toplam Zıplama Süresi	Sol	1. Zıplama				p>0.05		Toplam Zıplama Süresi	Sol	1. Zıplama	1	8	149,833	0.000…
Toplam Zıplama Süresi	Sol	2. Zıplama	5	40	2,472	0,048		Toplam Zıplama Süresi	Sol	2. Zıplama	1	8	1.855,249	0.000…
Toplam Zıplama Süresi	Sol	3. Zıplama				p>0.05		Toplam Zıplama Süresi	Sol	3. Zıplama	1	7	715,049	0.000…
Toplam Zıplama Süresi	Sol	4. Zıplama				p>0.05		Toplam Zıplama Süresi	Sol	4. Zıplama	1	8	234,768	0.000…

Kinetik-kinematik verilerin istatistik tablosu

Tartışma-Sonuç: Üç adım zıplama testlerinden elde ettiğimiz bulgular sağlıklı bireyleri kendi içlerinde tutarlı hareket ettiklerini ancak farklı bireylerin zıplama stratejilerinin birbirlerinden farklı olabileceğini göstermiştir. Elde edilen veriler ÖÇB onarımından sonra gerçekleştirilecek kinetik analizin re-rüptürü önleme bağlamında etkili olacağı görüşünü oluşturmuştur.

Şekil 1

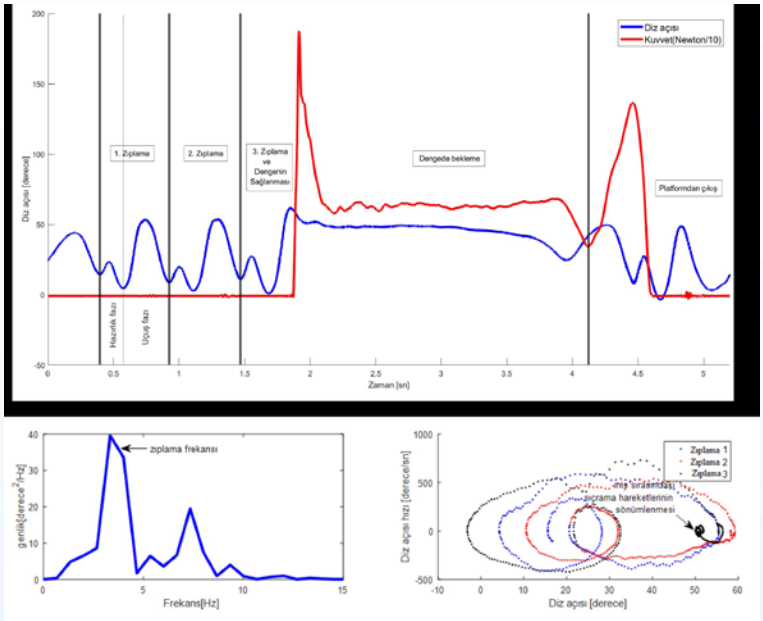

Şekil 1 – Kinetik-kinematik data örneği (zaman serileri), Frekans spektrumu ve faz uzayı diagramı

Kinetik-kinematik data örneği (zaman serileri), Frekans spektrumu ve faz uzayı diagramı

Anahtar Kelimeler : Artroskopi, Diz Yaralanmaları, Hop Test, Ön çapraz bağ, Spor yaralanmaları

S-087

SLAP (SUPERİOR LABRUM ANTERİOR POSTERİOR) VE ROTATOR CUFF SENDROMU PATOLOJİLERİ NEDENİYLE OPERE ETTİĞİMİZ HASTALARIN KLİNİK SONUÇLARININ DEĞERLENDİRİLMESİ

Mehmet Faruk Çatma[1], Orhan Kunu[1]

[1]S.B.Ü Dışkapı Yıldırım Beyazıt Eğitim Araştırma Hastanesi

Giriş-Amaç: Kliniğimizde omuz artroskopisiyle SLAP (Superior Labrum Anterior to Posterior) veya RCS (rotator cuff syndrome) tanısıyla opere ettiğimiz hastaları retrospektif olarak değerlendirerek klinik sonuçlarını araştırdık

Gereç-Yöntem: Çalışmada Ocak 2015- Ocak 2019 yılları arasında opere ettiğimiz hastaları taradık. SLAP ve/veya RCS nedeniyle opere edilen 304 hasta olduğunu saptadık. Sistemdeki veri eksikleri, çalışmaya katılmak istemeyen hastaların dışlanması sonrasında 92 hasta (10 hasta SLAP, 41 hasta RCS ve 41 hasta SLAP ve RCS) çalışmaya dahil edildi. Bu hastaların 33'ü erkek (%35.9), 59'u kadın (%64.1) katılımcıydı.

Hastaların fizik muayene bulguları, eklem hareket açıklıkları, yaralanma mekanizması ve Visual Analog Skala (VAS) skoru, Amerikan Ortopedik Cerrahi Akademisi Omuz Skoru (ASES), Kol Omuz El sorunları (DASH) skoru, Basit Omuz Testi (SST) skoru hesaplanarak kaydedildi. Veriler SPSS version 26.0 kullanılarak değerlendirildi.

Bulgular: SLAP ve/veya RCS nedeniyle artroskopik olarak opere ettiğimiz hastalarıretrospektif olarak değerlendirdik. Yaş ortalaması 59.2 (39-79arasında) idi. Hastaların 43'ü 60 yaşından küçüktü, 49'u 60 yaş ve üstündeydi.

Etkilenen ekstremite 31(%33.7) hastada sol taraf, 61(%66.3) hastada sağ taraftı. Preop yaralanma mekanizması: 54(%58.7) hastada zorlayıcı fiziksel aktivite ile, 26(%23.8) hastada travmatik, 12(%13) hastada dejeneratif olarak bulundu.

Eklem hareket açıklığı ortanca değerleri: omuz fleksiyonu 170(80-180) derece, omuz ekstansiyonu 70(10-90) derece, omuz adduksiyonu40(0-50) derece, omuz abduksiyonu 160(45-180) derece olarak bulundu.

VAS skoru ortanca değeri 1(0-8),

DASH skoru ortanca değeri 6.7(0-73.3),

ASES skoru ortanca değeri 87.5(33-100),

SST skoru ortanca değeri 2(2-12) olarak bulundu.

Preop yaralanma mekanizmasına göre yapılan operasyon türü değerlendirildiğinde anlamlı bir farklılık olduğu görüldü. ($p<0,05$)

Zorlayıcı fiziksel aktivite ile yaralananlar %56.6 oranda sadece cuff onarımı - %37 oranında slap ve cuff onarımı yapılmış, travmatik yaralananlar %50 oranında slap ve cuff onarımı - %38.5 oranında sadece cuff onarımı, dejeneratif grupra %66.7 oranında slap ve cuff onarımı- %25 oranında sadece slap onarımı yapılmıştı.

Eklem hareket açıklığı değerlendirildiğinde normal omuz eklem açıklığına ulaşıldığı saptandı.

Hastaların ağrı ve fonksiyonel kondisyonlarını değerlendiren VAS, DASH, ASES ve SST skorları incelendiğinde sonuçların iyi olduğu görüldü. (VAS skoru ortanca değeri 1(0-8), DASH skoru ortanca değeri 6.7(0-73.3), ASES skoru ortanca değeri 87.5(33-100), SST skoru ortanca değeri 2(2-12))

Yapılan operasyona göre VAS, DASH, ASES ve SST değerleri karşılaştırıldığında farkın anlamsız olduğu görüldü. (herbiri için p>0,05 olarak bulundu)

Tartışma-Sonuç:

SLAP ve/veya Rotator Cuff Sendromu nedeniyle cerrahi uyguladığımız hastalarda yaş önemli bir faktör olsa da iyileşme ve eski fonksiyonlarına dönme başarılı bir şekilde sağlanmıştır.

Çalışmanın retrospektif olması veri kayıpları olması, COVİD-19 pandemisi nedeniyle muayene olmak istememesine bağlı hasta sayısının beklenenden daha az olması çalışmamızın kısıtlılıkları olarak belirlenmiştir.

Anahtar Kelimeler : artroskopik onarım, rcs (rotator cuff syndrome), slap (superior labrum anterior to posterior)

S-088

HİPERMOBİL HASTALARDA KOMBİNE ÖN ÇAPRAZ BAĞ REKONSTRUKSİYONU VE ANTEROLATERAL LİGAMENT İNTERNAL BREYS UYGULAMASI KLİNİK SONUÇLARI ETKİLER Mİ?

Berkin Toker[1], Tunay Erden[1], Ömer Taşer[1]

[1]Acıbadem Fulya Hastanesi Ortopedi ve Travmatoloji Bölümü

Giriş-Amaç: Genel eklem hipermobilitesi (GEH), ön çapraz bağ (ÖÇB) yaralanması ve ÖÇB greft yetmezliği için bir risk faktörüdür. Bu hastalarda ÖÇB rekonstruksiyonuna ilaveten anterolateral ligament rekonstrüksiyonu ya da internal breysi (ALL-İB) önerilmektedir. Bu retrospektif çalışmanın amacı, GEH olan hastalarda izole ÖÇB rekonstrüksiyonu ve kombine ÖÇB rekonstrüksiyonu- ALL-İB uygulamasının fonksiyonel sonuçlarını, re-rüptür ve rezidüel instabilite oranlarını karşılaştırmaktır.

Gereç-Yöntem: Çalışmaya 2015-1019 yılları arasında Beighton-Horan kriterlerine göre GEH tanısı konulan ve dahil edilme kriterlerini karşılayan 68 hasta dahil edildi. En az iki yıllık takip süresi bulunmayan hastalar çalışmaya dahil edilmedi. Grup 1'de izole ÖÇB rekonstrüksiyonu ve grup 2'de ise kombine ÖÇB rekonstrüksiyonu ve ALL-İB yapılan hastalar yer aldı. Takiplerde hastaların ameliyat öncesi ve sonrası fizik muayene sonuçları ile anteroposterior stabilite (KT-1000) ve diz skorları kaydedildi. Tüm muayene ve ölçümler tek hekim tarafından yapılmıştır.

Bulgular: Grup 1 ve 2 sırasıyla 37 ve 31 hastadan oluşuyordu. Ortalama takip süresi sırasıyla 30.1 ± 4.1 ve 28.1 ± 2.9 aydı. Ameliyat sonrası, grup 2'de yer alan hastaların pivot-shift testi ile daha iyi rotasyonel stabiliteye sahip oldukları görüldü (p = 0.02). KT-1000 artrometri ile yapılan ölçümlerde grup 2'de anteroposterior stabilitenin anlamlı derecede daha iyi olduğu görüldü (p = 0.01). Ancak gruplar arasında benzer fonksiyonel sonuçlar (Lysholm için p = 0.14, Cincinnati için p = 0.11 ve IKDC içi p=0.19) ve benzer re-rüptür oranları olduğu görüldü (p = 0.41).

Tartışma-Sonuç: Hipermobil hastalarda kombine ÖÇB rekonstruksiyonu ve ALL-İB daha iyi rotasyonel ve anteroposterior stabilite sağladığı görülmüştür. Ancak daha geniş hasta serileri ve prospektif randomize kontrollu çalışmalarla tekniğin ve sonuçlarının doğrulanmaya ihtiyacı vardır.

Anahtar Kelimeler : anterolateral ligament, Hipermobilite, ÖÇB rekonstruksiyonu, Ön çapraz bağ

S-089

REVİZYON DİZ PROTEZİ SONRASI KRONİK PATELLAR TENDON YIRTIĞI OLAN HASTADA SEMİTENDİNOZUS VE GRACİLİS İLE AUGMENTE EDİLMİŞ ANATOMİK ÇİFT SIRA TAMİR YÖNTEMİ (OLGU SUNUMU)

Erkan Akgün[1], Coşkun Ulucaköy[2]

[1]Pursaklar devlet hastanesi
[2]Dr.Abdurrahman Yurtaslan Ankara onkoloji eğitim ve araştırma hastanesi

Giriş-Amaç: PTR(patellar tendon rüptürü);TDA(total diz artroplastisi) sonrası oldukça nadir görülmesine rağmen aktif diz ekstansiyonunu kısıtlayarak diz fonksiyonlarını olumsuz etkileyen ciddi bir komplikasyondur. Çalışmamızda RDA(revizyon diz artroplastisi) sonrası kronik patellar tendon distal uç yırtığı olan 73 yaşında bayan hastada semitendinozus ve gracilis tendonları ile augmentasyonlu çift sıra anatomik patellar tendon rekonstrüksiyonu uyguladık ve 32 ay boyunca fonksiyonel ve klinik sonuçlarını takip ederek bu tür olguların literatürden bir derlemesini sunduk.

Gereç-Yöntem: RDA sonrası 5.ayda kliniğimize başvuran olgunun fizik muayenesinde 40 derece aktif ekstansiyon kaybı ve ön çekmece testinde pozitiflik saptandı.Hasta 105 derece aktif fleksiyon yapabiliyordu.Hastanın grafisinde patella alta (Caton-Deschamps indeksi:1.8), RDA esnasında tibial tüberküle atılmış önceki metal ankorun pull out olduğu görüldü.Ultrason görüntülemede PT(patellar tendon) distal yapışma yerinden tam ayrıldığı saptandı.Hastaya cerrahi tedavi önerildi.Eski insizyon kullanılarak PT,patella ve tibial tübeküle ulaşıldı. Fibroz dokular temizlendi.Kuadriceps tendonu gevşetilerek patella distale doğru yaklaştırıldı.Semitendinozus ve gracilis otogreftleri alınarak serbest kenarlar güçlendirilmiş sütürler ile tespit edildi.Semitendinozus otogrefti kuadriceps tendonunun patella insersiyosunun 1 cm proksimalinden horizontal olarak ,gracilis otogrefti ise PT'nun proksimalinden yine horizantal olarak geçirilerek augmente edildi.Her iki otogret birbirine ve PT'a distal uzanım boyunca 3 no vicryl sütür ile tespit edilerek augmentasyon güçlendirildi.Diz 30 derece fleksiyona alınarak iki adet all suture soft ankor ile augmente edilmiş PT'nun proksimal sıra tamiri yapıldı ve iki adet peek ankor ile distal sıra tamir yapıldı.Ardından lateral ve medial retinakulum augmente edilmiş PT ve otogreftlere 2 no vicryl sütür ile dikildi.Ameliyat sonrası hastaya 6 hafta tam ekstansiyonda kilitli dizlik verilerek mobilize edildi ve 10. Günde topuk kaydırma egzersizleri başlandı.Hasta 2. Ayda fizik tedavi programına alındı.

Preop Grafis

Hastanın grafisinde patella alta ve pull out olmuş metal ankor görülmektedir

Çifta sıra tamirin tamamlanmış görüntüsü

çift sıra tamir sonrası geniş bir tendon kemik temas yüzeyi ve sağlam bir fiksasyon elde edilmiştir

Bulgular: Hastanın ameliyat sonrası son kontrolünde 3 derece aktif ekstansiyon kaybı,105 derece flleksiyon hareketi saptandı.Ekstansiyon hareketinde herhangi bir gecikmeye rastlanmadı.Hastanın en son grafisinde Caton-Deschamps indeksinin 1.2 olduğu görüldü.Yine hasta herhangi bir destek kullanmadan günlük aktivitesini yerine getirebilmekteydi.

Tartışma-Sonuç:

TDA sonrası PTR vakaların %0.17 ile %1'i arasında görülür(1).TDA sonrası PT en sık tibial tüberkül yapışma yerinden kopar(2).Geçirilmiş cerrahiye bağlı olarak PT kanlanmasındaki bozulmalar ,ekstansör mekanızmanın diziliminin yeniden restore edilememesi,cerrahi kesicilerle verilen zarar ve eklem mesafesinin anatomik olarak restore edilememesi TDA sonrası PTR riskini artıran predispozan faktörlerdir(3,4).Kronik yırtıklarda kuadriceps kasının retraksiyonu patella alta gelişmesine ve patellar tendonun tamirinin zorluğuna neden olmaktadır.Patellar tendondaki tam kat yırtıklarda ekstansör mekanızma tamamen bozulacağı için cerrahi tedaviler ilk tercih olmalıdır.PTR'de bir çok cerrahi yöntem tarif edilmiş ancak hastaların uzun süreli takiplerinin yetersizliği nedeniyle hiçbir yöntemin diğerine üstünlüğü kanıtlanamamıştır(5,6).Cerrahi yöntemler arasında basit tamirler,otogreft yada allogreft kullanarak augmentasyon ,hatta kemik-tendon allogreftleri ile tüm ekstansör mekanızmanın rekonstrüksiyonuna kadar uzanan bir çok cerrahi teknik tarif edilmiştir(7,8,9,10,11).RDA sonrası PTR olan olguda semitendinozus ve gracilis tendonları ile yapılan anatomik ,çift sıra tamir tendon kemik temas yüzeyini artırarak ve rijit fiksasyon sayesinde kullanılabilir bir yöntem olduğu düşüncesindeyiz.

Anahtar Kelimeler : ankor, otogreft, patellar tendon yırtığı, Revizyon diz artroplastisi

S-090

KAPİTELLUM OSTEOKONDROZİSİNDE KALITIM: AYNI AİLEDEN ÜÇ KUŞAKTA OSTEOKONDROZİS

Osman Orman[1], *Murat Tonbul*[2]

[1]*MS Baltalimanı Kemik Hastalıları EAH*
[2]*Özel Reyap Hastanesi*

Giriş-Amaç: Çalışmamızın amacı, kapitellum osteokondrozisi olan oğul ile öykü ve radyolojik incelemelerinden geçirilmiş osteokondrozisi olduğunu düşündüğümüz baba ve dedenin klinik ve radyolojik verilerini sunmak ve literatürle karşılaştırmaktır.

Erkek Çocuk Sol Dirsek Radyografileri

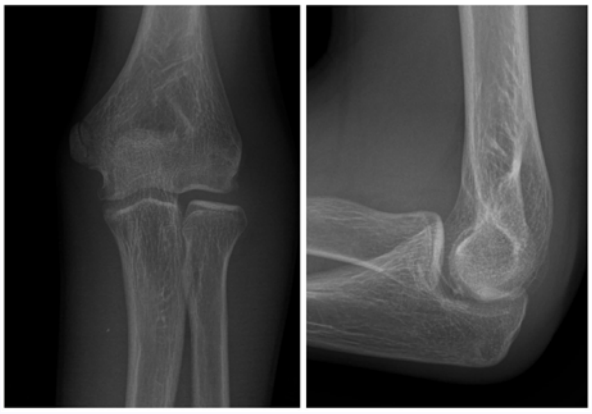

Erkek çocuk (16) ön arka ve yan grafileri

Erkek Çocuk Manyetik Rezonans Görüntüleri

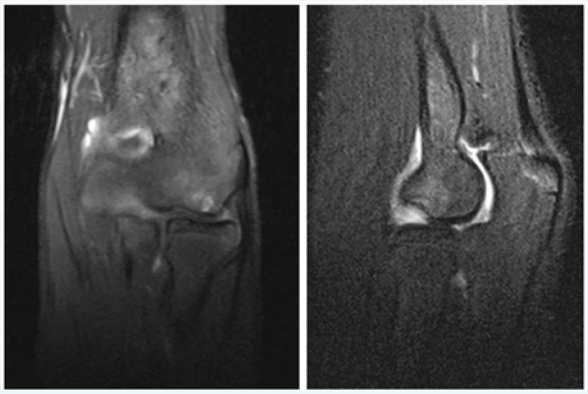

Erkek çocuğun (16) dirsek koronal ve sagital plan T2 Manyetik Rezoanas Görüntüleri

Gereç-Yöntem: Aynı aileye mensup oğul (16), baba (42) ve büyükbabanın (76) yakınmaları ve yakınmalarının süresi, hastalık ve travma öyküleri, dirsek eklem hareket açıklıkları (EHA), dirsek eklemi ön-arka ve yan radyografileri, bilgisayarlı tomografi ve manyetik rezonans görüntüleri incelenmiştir.

Bulgular: Beş yıldır amatör boksör olan oğulda (16), sol dirsekte 3 aydır egzersizle artan ağrı ve hareket kısıtlılığı mevcutmuş. Sol dirsek fleksiyon 130°, ekstansiyon -15° idi, pronasyon ve supinasyon tamdı. Hareket sonlarında hassasiyet gelişmekteydi. Sağ dirsek eklem hareket açıklığı doğaldı.

Çiftçilikle uğraşan babada (42), her iki dirsekte 10 senedir olan ve çalışmayla artan ağrısı, hareket kısıtlığı varmış. Hasta dirsek travması geçirmemiş. Sağ dirsek fleksiyon 115°, ekstansiyon -50°, pronasyon 60° ve supinasyon 60° olarak ölçüldü. Sol dirsek fleksiyon 122°, ekstansiyon -45°, pronasyon 60° ve supinasyon 70° olarak ölçüldü.

Çiftçilikle uğraşan büyükbabada (76), sağ dirsekte gençlik yıllarında başlayan ağrı mevcutmuş. Hasta dirsek travması geçirmemiş. Sol dirsek fleksiyon 115°, ekstansiyon -45°, pronasyon 60° ve supinasyon 60° olarak ölçüldü. Hareket sonlarında hassasiyet gelişmekteydi. Sağ dirsek eklem hareket açıklığı doğaldı. Hasta, bu çalışmanın yapıldığı sırada yaşamını kaybetmiştir.

Tartışma-Sonuç: Osteokondrozis, kemikleşme merkezlerindeki ya da kemik büyümesindeki bozukluklardır. Kemik ve kıkırdak dokusunda nekroz oluşumuyla karakterizedir. Panner hastalığı ve osteokondritis disekans kapitellum ostekondroizisinin (OCD) iki tipidir. Panner hastalığı daha diffuz hasarlanma varken OCD'de lokal hasarlanma vardır. Her iki hastalık da erkek çocuklarında daha sık gözükmelerine rağmen Panner hastalığı 10 yaş altında, OCD ise adölesan dönem bireylerde daha sıktır. Panner hastalığı sıklıkla kendi sınırlarken OCD (özellikle unstabil tip) dirsekte ileriye dönük dejeneratif sorunlara sebep olabilir.

Kapitellum osteokondrozisinin başlıca etyolojik sebebi dirseğin valgusa zorlayıcı tekrarlayıcı stresslere maruz kalmasıdır. Bununla beraber, hastalığın ailesel özellikler gösterdiğine dair çalışmalar da mevcuttur. Diz eklemi osteokondrozisinde baba-oğul tutulumu, dirsek ekleminde ise ikiz kardeş tutulumu raporlanmıştır. Ailesel özellik gösteren osteokondrozisin eklem morfolojisindeki, eklem kanlanmasındaki ya da hormonal sistemdeki bozukluklardan dolayı olabileceği öne sürülse de aradaki ilişki ortaya konulamamıştır. Çalışmamızda humerus osteokondrozisi ilk kez büyükbaba-baba-oğulda raporlanmıştır.

Anahtar Kelimeler : Eklem Sertliği, Osteoartrit, Osteokondrozis Disekans, Panner Hastalığı

S-091

ROBOT YARDIMLI TOTAL DİZ ARTROPLASTİSİ İLE KONVANSİYONEL DİZ ARTROPLASTİSİNİN ERKEN DÖNEM SONUÇLARININ KARŞILAŞTIRILMASI

Yunus Demirtaş[1], Abdülsamet Emet[1]

[1]Yüksek İhtitsas Üniversitesi Tıp Fakültesi Ortopedi ve Travmatoloji Ana Bilim Dalı

Giriş-Amaç: Total diz artroplastisi gonartroz tedavisinde başarı ile uygulanan ortopedik cerrahi seçeneklerinden birisidir. Son zamanlardaki teknolojik gelişmeler ile birlikte operasyon sırasında robotik desteklerin kullanılması implant pozisyonu, bağ dengesinin sağlanması ve alt ekstremite diziliminin optimal şekilde yapılmasına olanak sağlamaktadır. Bu çalışmada konvansiyonel diz artroplastisi ile robot destekli diz artroplastisinin erken dönem radyolojik ve fonksiyonel sonuçlarını karşılaştırmayı amaçladık.

Gereç-Yöntem: Aralık 2020-Mayıs 2021 tarihleri arasında primer gonartroz nedeniyle 50-80 yaş arası opere edilmiş en az 3 aylık takibi olan toplam 19 hasta retrospektif olarak incelendi. Hasta verilerine otomasyon sisteminden ulaşıldı. Tüm hastalar preoperatif ve postoperatif orthoröntgenogram ve diz grafisi ile değerlendirildi. Konvansiyonel diz artroplastisi ve robot destekli diz artroplastisi yapılan hastalarda Vanguard bağ kesen (Zimmer-biomet,USA) diz artroplastisi kullanıldı. Grup 1'de robotik sistemle (ROSA, ZİMMER-BİOMET, WARSAW,2019) diz artroplastisi, grup 2'de konvansiyonel yöntemle diz artroplastisi yapılmış hastalar olarak iki gruba ayrıldı. Tüm hastalara medial parapatellar yaklaşım kullanıldı. Robot destekli diz artroplastisinde öncelikle intraoperatif olarak kalça rotasyon merkezi, diz medial lateral kondiler, distal medial lateral kondiller, distal femur anterior korteks, femur posterior kondilleri, troklea, tibia medial lateral plato,tuberistas tibia, medial ve lateral malleol özel işaretçilerle robotik sisteme tanıtıldı. Ardından eklem hareket açıklığı, operasyon öncesi bağ dengesi muayene edilerek robotik sisteme kaydedildi. Robot kol yardımı ve konvansiyonel yöntemde nötral anatomik aksa göre sagital ve koronal plan kesileri yapıldı. Postoperatif sıkıntısı olmayan hastalar üçüncü günde taburcu edildi. Hastalar üçüncü ay son kontrollerine çağrılarak, Diz Cemiyeti Skoru ve Total Diz Artroplastisi Radyolojik Değerlendirme Formu'na göre değerlendirildi.

Bulgular: Çalışmaya alınan 19 hastadan demografik dağılımlarına bakıldığında Grup 1'de 5(%55,6) erkek, 4(%44,4) kadın hasta, Grup 2'de 5(%50) erkek, 5(%50) kadın hasta ve Grup 1'de ortalama yaş 65,1±5,6 iken, grup 2'de 65,2±5,6 idi. Grup 1'de tibiofemoral açı 7,4±0,8 derece, sagital femoral açı 89,3±1,5 derece, sagital tibial açı 89,7±1 derece, koronal femoral açı 90±1,2 derece, koronal tibial açı 89,8±1,4 derece olarak bulundu. Grup 2'de tibiofemoral açı 13,7±0,8 derece, sagital femoral açı 95,8±2,9 derece, sagital tibial açı 96,6±1,6 derece, koronal femoral açı 95,9±2,3 derece, koronal tibial açı 95,8±2,5 derece olarak bulundu. Grup 1'de cerrahi süre 93,3±5 dakika iken, grup 2'de 157,5±16,5 dakika idi. Grup 1'de fleksiyon derecesi 127±5 derece, grup 2'de 109,5±7,6 derece idi. Grup 1'de Diz cemiyeti skoru 86,6±3,5, grup 2'de 85,5±4,3 idi. Her iki grubun sagital femoral ve tibial, koronal femoral ve tibial dizilimleri ve cerrahi süreleri karşılaştırıldığında istatiksel anlamlı fark mevcuttu($p<0.05$). Her iki grubun son kontrollerdeki fleksiyon dereceleri karşılaştırıldığında grup 1'de daha yüksek fleksiyon dereceleri bulundu($p<0.05$). Her iki grubun Diz cemiyeti skorları karşılaştırıldığında her iki grupta anlamlı fark bulunamadı.

Tartışma-Sonuç: ROSA (Zimmer-Biomet) pasif-semiaktif robotik sistemdir. 3 ay takibi olan bu çalışmada robot yardımlı uygulanan diz artroplastisinin dizilimi daha iyi olarak bulundu. Robotik sistemle diz artroplastisi yapılan hastaların fleksiyon dereceleri, konvansiyonel yönteme göre daha iyi olmasına rağmen fonksiyonel skorları arasında fark bulunamadı.

Anahtar Kelimeler : Artroplasti, Diz, Robotik, ROSA

S-092

ERGENLİK DÖNEMİ ÖN ÇAPRAZ BAĞ REKONSTRÜKSİYONUNDA 21 YILLIK DENEYİM SONUÇLARI

Tunay Erden[1], *Ömer Taşer*[1]

[1]*Acıbadem Fulya Hastanesi Sporcu Sağlığı Merkezi*

Giriş-Amaç: Son 21 yılda gelişen teknoloji ve cerrahi tekniklere rağmen ergenlik dönemi ön çapraz bağ rekonstrüksiyonu (ÖÇBR) sonrası revizyon cerrahisi erişkinlere nazaran daha sık yapılır ve her cerrah için bu dönemde yapılan girişimler daha zorludur. Biz bu çalışmada 21 yıllık deneyim ışığında farklı teknik ve tespit yöntemleri kullanılan ergenlik dönemi ÖÇBR'larına ait klinik sonuçları vermeyi amaçladık

Gereç-Yöntem: Çalışma kapsamında 21 yıllık bir süre içinde (1998-2019) tek bir cerrah tarafından primer ÖÇBR uygulanan hastalar değerlendirildi. Hastalar cerrahi teknik ve fiksasyon yöntemlerine göre 4 gruba ayrıldı. Grup 1'de tek demet (TD) ÖÇBR ve femoral çapraz pin ile tespit, grup 2'de anatomik TD ÖÇBR ve femoral kortikal düğme (buton) ile tespit, grup 3'te çift demet (ÇD) ÖÇBR ve grup 4'te tamamen içten (all-inside) teknikle yapılan ÖÇBR hastaları yer aldı. Gruplar arasında hastaların yaş, cinsiyet, cerrahi teknik, spor türü (futbol, basketbol, diğer), yaralanma mekanizması, re-rüptür, komplikasyon, ek meniskus yaralanması, greft çapı, ameliyat sonrası Lachman skoru ile ameliyat öncesi ve sonrası IKDC skorları karşılaştırıldı. ÖÇBR yetmezliğine (failure) klinik muayene (Lachman testi ve KT-1000) ve manyetik rezonans görüntüleme sonuçlarına göre karar verildi.

Bulgular: Dahil edilme kriterlerimize uyan 181 hasta çalışmaya dahil edildi. Hastaların ameliyat sırasındaki genel yaş ortalaması 16,22± 1,53 (10-18) idi. Operasyon tekniğine göre grup 1'de yer alan hasta sayısı 22, grup 2'de 50, grup 3'te 70 ve grup 4'te 39 idi. Toplam 28 hastada başarısızlık (failure) vardı. Gruplar arasında demografik veriler arasında anlamlı farka rastlanmadı ($p>0.05$). Yapılan istatistiksel analiz sonrası ameliyat tekniğinin failure oranlarını etkilemediği görüldü ($p> 0.05$).

Tartışma-Sonuç: Yıllar geçtikçe cerrahi teknikler ve implant seçenekleri gelişmiştir. Ancak bu çalışma ışığında bu yeniliklerin özellikle ergen ÖÇBR'nun klinik sonuçlarında anlamlı değişiklik yapmadığı görülmüştür.

Anahtar Kelimeler : Adelösan, ÖÇB rerüptür, ÖÇB revizyonu, ÖÇB rüptürü

S-093

VERTEBRA CERRAHİLERİ SONRASI OLUŞAN CERRAHİ ALAN PROBLEMLERİNİN SIKLIĞININ VE SAĞALTIMINDA KULLANILAN VAC TEDAVİSİNİN ETKİNLİĞİNİN İNCELENMESİ. RETROSPEKTİF KLİNİK ÇALIŞMA

Mehmet Salih Söylemez[1], Muhammed Enes Karataş[1], Bekir Yavuz Uçar[1]

[1]Ümraniye Eğitim Ve Araştırma Hastanesi Ortopedi ve Travmatoloji Kliniği

Giriş-Amaç: Biz bu çalışmada vertebra cerrahileri sonrası meydana gelen cerrahi alan komplikasyonlarının (CAK) sıklığını, olası nedenlerini ve vakum yardımlı yara kapama sistemleri (VAC) ile sağaltımının etkin olup olmadığını ve olası risk gruplarını belirlemeyi amaçladık.

Spina bifidaya sekonder konjenital kifoz nedenli opere edilen hastanın post op yara kapanma süreci

aynı hastanın preop postop grafisi ve görüntüsü

Gereç-Yöntem: Çalışmaya kliniğimizde 2019-2021 tarihleri arasında vertebra patolojileri nedeni ile opere edilen en az 6 ay takibi olan hastalar dahil edildi.Hastaların medikal kayıtları retrospektif olarak incelendi.Geriye dönük olarak hastaların; yaş, cinsiyet, cerrahi nedeni, enstrümentasyon seviye sayısı, CAK derecesi, preop hgb, postop hgb, albumin değerleri, CRP, sedimentasyon, kültür sonuçları, yapılan VAC sayısı, VAC maliyeti, yara iyileşme süresi ve revizyon gerekip gerekmediği incelenerek bulgular kayıt edildi.Elde edilen veriler analiz edilerek; VAC tedavisinde iyileşmeyi hangi parametlerin etkileyebileceği, ne kadar sürede etkin olduğu ve hangi cerrahilerden sonra tedavinin süresinin ne kadar olduğu ortaya koyularak olası risk grupları belirlendi.

Bulgular: 286 hastanın verileri retrospektif olarak incelendi,17 hasta çalışmadan çıkartıldı.269 hastanın 38(%14,1) inde CAK oluşmuştu. İki grup arasında yaş ve cinsiyet açısından fark saptanmadı.33 hastanın yaraları tamamen VAC ile tedavi edilerek kapandı.Ancak 5 hastanınki(%13,1) VAC tedavisi ile kapatılamadı ve kaynama gelişene kadar hastalar VAC ile takip edildi, implantlar çıkartıldıktan sonra yaralar iyileştirilebildi.Her ne kadar yaraları VAC ile kapatılamayan hastaların 4 ü spina bifida ve konjenital skolyoz hastası olsa da, istatistiksel olarak ameliyat nedeni ile yara iyileşmemesi arasında bağlantı saptanamadı(p=0,229).Hastalar ortalama 29 (4-80) gün VAC ile takip edildi ve ortalama 7 defa VAC değişimi yapılmıştı.Uygulanan VAC sayısı ve süresi, konjenital patolojileri olan grupta anlamlı olarak daha yüksek olsa bile cerrahi alan probleminin ciddiyetinin ameliyat nedeni ile bir ilgisi saptanamadı (p=0,037 ve 0,441). Enstrümentasyon yapılan seviye sayısı ile cerrahi alan komplikasyonu ciddiyeti arasında ilişki saptanmazken,CAK gelişen hastalarda enstrümantasyon seviyesi anlamlı olarak daha uzundu (p=0,806 ve 0,020).Ayrıca enfeksiyon ciddiyeti arttıkça VAC ile iyileşme süresinin uzadığı gösterildi (p= 0,024). CAK gelişen hastalarda preop CRP değerleri anlamlı olarak daha yüksek ve albümin değerleri daha düşük idi (p=0,007 ve 0,001).

Tartışma-Sonuç: Artroplasti ve travma cerrahisi ile karşılaştırılırsa vertebra cerrahileri sonrası yara yeri problemlerinin daha sık görülme ihtimali olduğunu saptadık.Özellikle konjenital patolojiler sonrası CAK oluşma ihtimali yüksek olduğu için bu hastalarda yumuşak dokuya saygılı olmak ve yara kapatılırken dikkatli olmakta fayda vardır.Her ne kadar VAC tedavisi yüzeyel ve implantlara ulaşmayan CAK tedavisinde oldukça etkin olsa da, implantlara ulaşmış derin enfeksiyonların sağaltımında VAC her zaman etkin olmayabilir ve bu hastalarda oldukça uzun süre VAC tedavisi uygulamak gerekebilir.

Anahtar Kelimeler : omurga cerrahisi, VAC, vakum yardımlı kapama, vertebra cerrahisi, yara problemi

S-094

KADAVRADA TORASİK OMURGA LATERAL DUVAR YARALANMASININ PEDİKÜL VİDA PULL OUT GÜCÜNE ETKİSİNİN FARKLI YİV DİZAYNLARI İLE TEST EDİLMESİ

Özcan Kaya[1], Murat Baydoğan[2]

[1]İstanbul Eğitim ve Araştırma Hastanesi
[2]İstanbul Teknik Üniversitesi

Giriş-Amaç: Pedikül vida sistemleri 3 kolonun tümüne de tutulum sağlayarak stabil bir fiksasyon imkanı sağlar. Önceden osteoporotik kemikte pedikül vida gevşemesi veya sıyrılması konusunda farklı çalışmalar yapılmıştır. Bu çalışmada, ameliyat sırasında torasik vertebral gövdede intraoperatif dış duvar perforasyonu sonrası pedikül vidasının pullout gücünü değerlendirmeyi amaçladık.

Gereç-Yöntem: Çalışma için hazırlanan yirmi insan torasik taze donmuş kadavra omurgası 4 gruba ayrıldı. Hazırlanan tüm vidalar universal pullout cihazına yerleştirildi. İstatiksel olarak tüm grupların pullout gücünü analiz etmek için Kruskal Wallis testi, grup sonuçlarını birbirleriyle karşılaştırmak için Mann Whitney U testi kullanıldı.

Pull out deney uygulanması

Bulgular: 20 torasik omur için genel ortalama kemik mineral yoğunluğu 0,57± 0,12 g/cm^2 (range 0,53-0,6 g/cm^2) Grup 1 için ortalama pull out gücü 474,90 N idi; Grup 2 için 412,85 N; Grup için 475,4 N ve Grup 4 için 630,74 N idi. Yan duvar kırılması ortalama sıyrılma mukavemetinde % 14,1 azalmaya neden oldu. Mixed thread vidalar, 6,5 mm'lik single thread vidalara kıyasla sıyrılma gücünü artırdı. (P = 0,036)

Gruplara ait pull out güç dağılım grafiği

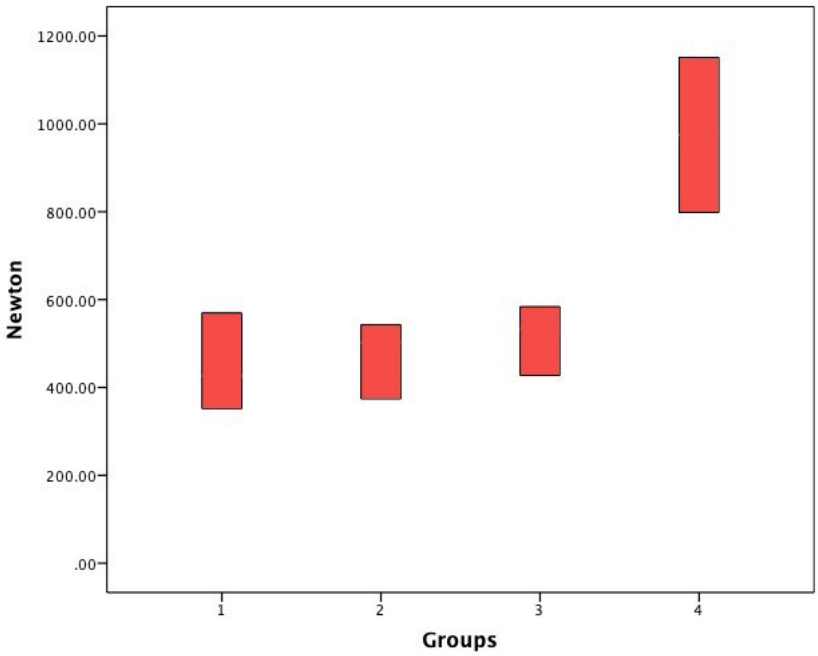

Tartışma-Sonuç: 1 mm daha kalın single thread pedikül vidası veya karışık dişli pedikül vidası kullanımı pullout gücünü arttırmakta ancak bu durum sadece grup 4 için istatistiksel olarak anlamlıydı. Duvar yaralanması nedeniyle sızıntı riski nedeniyle çimento ile dolgu metodu uygun olmayacağından, bu tarz intraoperatif yaralanmalarda 1 mm daha kalın mixed thread vida ile revizyon yapmak kurtarıcı olmaktadır.Uygun pedikül trasesini kullanılarak lateral korteksi bozmamak için gerekli tedbirler alınmalıdır.

Anahtar Kelimeler : kadavra çalışması, osteoporoz, pedikül vidası, pull out deneyi, torasik vertebra

S-095

KALÇA AĞRISI OLAN HASTADA ÖNCE KOKSARTROZ MU LOMBER SPİNAL STENOZ MU AMELİYAT EDİLMELİ?

Ömer Bozduman[1], Mehmet Fatih Korkmaz[2]

[1]Samsun Üniversitesi Tıp Fakültesi
[2]İstanbul Medeniyet Üniversitesi Tıp Fakültesi

Giriş-Amaç: Kalça ağrısı sıklıkla ileri yaşlarda ortaya çıkar ve konservatif yada cerrahi birçok tedavi yöntem ile tedavi edilir. Etolojisinde sıklıkla lomber patolojiler, priformis sendromu, kalça eklem sorunların yer alır. Birçok hastada bu hastalıkların birkaçı aynı anda olabilir. Kalça eklem patolojilerinde ağırlıklı olarak hareketle oluşan kasık ağrısı ön planda olmasına rağmen bazen bu ağrı kalçanın posterioruna yayılarak spinal patolojilerle karışabilir. Bizde çalışmamızda hem koksartrozu olan hemde spinal darlığı olan hastalarda hangisinin önce tedavi edilmesi gerektiği konusunu araştırdık.

Gereç-Yöntem: Çalışmamıza kalça ağrısı olan ve radyolojik olarak koksartroz ve spinal stenozu olan 13 hasta dahil edildi. Hastaların 7 si önce kalça ameliyatı sonra spinal ameliyat olmuş, 6 sı ise önce spinal sonra koksartroz nedeniyle ameliyat olmuştu. Hastaların her iki ameliyat arasında geçen süre ortalama 16 ay (8-26). Hastaların 12 tanesi kadın 1 tanesi erkekti. Hastalar retrospektif olarak kalça ve lomber spinal stenoz ameliyatı olan hastalardan dosyaları tam ve ulaşılabilen hastalardan seçildi.

Bulgular: Önce koksartroz ameliyatı olan hastalar ameliyat sonrasında kasık ağrılarının tama yakın geçtiğini kalça ağrılarının da azaldığını ifade ettiler. Önce lomber ameliyat olan hastalar kasık ağrılarının ve kalça ağrılarının azaldığını ama sonrasında yapılan kokasartroz ameliyatları sonrası daha belirgin iyileşmelerinin olduğunu ifade ettiler. İlk lomber spinal stenoz ameliyatı olan hastalar ile koksartroz ameliyatı olan hastaların bacak güçsüzlüğü açısından bir fark tespit edildi. İlk spinal stenoz nedeniyle ameliyat olan hastaların tamamı koskartroz ameliyatlarını genel anestezi altında olmasına karşın ilk koksartroz ameliyatı olan hastaların tamamı spinal anestezi ile ameliyat olmuş.

Tartışma-Sonuç: Koksartroz nedeniyle hastalarda oluşan eklem hareket kıstılılığının kalça eklem fleksiyonuna engel oluşturması ve bu fleksiyonun lomber bölgeden karşılanmaya çalışılması lomber mekanik ağrıyı arttırdığını dolayısıyla önce lomber ameliyat olan hastalarda lomber füzyon olması bu fleksiyonu engelleyerek mekanik ağrıya neden olduğunu düşünüyoruz. Eğer hastalarda spinal darlığa bağlı nörolojik semptomlar ön planda değil ise koksartrozun tedavisnin kalça eklemine anatomik hareket sağlaması ve lomber bölgeye bağlı kalça ağrılarında da bir miktar iyileşme sağlamasının olası olduğunu düşünüyoruz. Çalışmamız hala devam etmekte olup daha fazla hasta serileriyle sonuçlarmızı sizlerle paylaşacağız . Koksartroz ve lomber spinal stenozu olan hastaların anamnezleri dikkatli alınmalı detaylı fizik muayeneleri yapılmalıdır. Şuana kadar elde ettiğimiz verilere göre nörolojik semptomu olan hastalar mutlaka EMG ile değerlendirilmesi ve ameliyat önceliğine ona göre karar verilmesi, nörolojik semptomları geri planda olan hastalarda ilk olarak koksartrozun tedavisinin lomber kaynaklı kalça ağrısına da fayda edeceğini düşünüyoruz.

Anahtar Kelimeler : Kalça ağrısı, koksartroz, spinal stenoz

S-096

GONARTROZ SPİNAL STENOZ ÖNCE HANGİSİ AMELİYAT EDİLMELİ ?

Ömer Bozduman[1], Mehmet Fatih Korkmaz[2]

[1]Samsun Üniversitesi Tıp Fakültesi
[2]İstanbul Medeniyet Üniversitesi Tıp Fakültesi

Giriş-Amaç: Gonartroz ve Lomber spinal stenoz ileri yaşlarda sık görülen hastalıklardır. Dünyada en sık yapılan ortopedik ameliyatlardan olan gonartroz kaynaklı diz protezi ameliyatına Lomber Spinal stenozunda eşlik ettiği hastalarda hangisi öncelikle ameliyat edilmelidir? Çalışmamızda bu soruya cevap aradık.

Gereç-Yöntem: Çalışmaya dahil ettiğimiz 17 hastayı hem Lomber Spinal stenozu olan hemde her iki dizinde gonartrozu olan hastalardan seçtik. Hastaların 10 tanesi önce diz ameliyatı 7 tanesi önce lomber spinal stenoz ameliyatı olmuştu. Hastaların hepsinin ameliyat öncesi spinal stenoza ve gonartroza bağlı alt ekstremite ağrısı, yürüme mesafesi kısalması ve gece ağrısı mevcuttu. Stenoz ve gonartroz klinikleri içiçe geçen hastaların radyolojik olarak hepsinin Lomber Mr da stenoz diz grafilerinde artroz bulguları vardı.

Bulgular: Önce Lomber spinal Stenoz ameliyatı olan hastalar bacaklarında ki ağrıların diz ameliyatı olduktan sonra daha belirgin rahatladığını, bel ağrılarının değişmediğini, önce diz ameliyatı olan hastalar bel ağrılarının ve diz ağrılarının ameliyat sonrası azaldığını ancak bacaklarıda ki kuvvetin stenoz ameliyatı sonrası daha belirgin iyileştiğini ifade ettiler. Lomber spinal stenoz nedeniyle önce ameliyat olan hastaların tamamı sonrasında genel anestezi ile diz protez ameliyatlarını olmuş. Önce Diz protezi olan hastaların ilk ameliyatlarının sadece 1 tanesi genel anestezi ile ameliyat olmuştu diğer 9 u spinal anestezi olmuştu.

Tartışma-Sonuç: Önce Lomber spinal Stenoz ameliyatı olan hastalar bacaklarında ki ağrıların diz ameliyatı olduktan sonra daha belirgin rahatladığını, bel ağrılarının değişmediğini, önce diz ameliyatı olan hastalar bel ağrılarının ve diz ağrılarının ameliyat sonrası azaldığını ancak bacaklarıda ki kuvvetin stenoz ameliyatı sonrası daha belirgin iyileştiğini ifade ettiler. İleri derecede gonartrozu olan hastalarda sık görülen varus ve fleksiyon deformitesinin sagittal dengeyi bozarak lumbopelvik ağırlık merkezini değiştirdiğini bunun da özellikle yaşlı porotrik stenozlu hastalarda mekanik bel ağrısını arttırdığını düşünüyoruz. Dizlerde ki deformitenin düzeltilmesinin ardından hastaların ifade ettiği bel ağrısında azalma bu mekanik düzelmenin etkisi olabileceğini düşünüyoruz. Bunun yanında stenozlu hastaların lomber fleksiyon ile kanal içi basıncı azaltma eğilimleri olmasına rağmen bunun mekanik bel ağrısından çok bacaklarda ki kuvvete etkisinin daha ön planda olduğunu düşünüyoruz. Önce lomber stenoz ameliyatı olan hastaların dizlerinde ki fleksiyona bağlı lumbopelvik fleksiyona zorlanma kuvveti altında kaldığını bununda mekanik bel ağrısının üzerinde etkili olabileceğini düşünüyoruz. Gonartroz ve spinal stenozun birlikte olduğu hastalarda önerimiz mutlaka dikkatli bir anemnez , fizik muayene yapılmasının ardından gerekli görülürse mutlaka EMG ile stenozun nörolojik yansımasının değerlendirilmesidir. Çünkü güçsüz bir bacakta nasıl gonartroz cerrahisinin postop verimi düzgün bir şekilde alınamayacaksa, dizde ki ileri fleksiyon deformitelerinin düzeltilmesi ile elde edilen iyi bir sagittal dengenin sağladığı klinik bel ve bacak ağrısı iyileşmesi de birçok gereksiz stenoz ameliyatının önüne geçebilir. Çalışmamız devam etmekte olup daha çok hasta sayısına ulaştığımız çalışmamızı sizlerle payaşacağız. Şimdiye kadar ulaştığımız klinik izlemlerimize göre ileri varus ve fleksiyon deformitesinin eşlik ettiği spinal stenozlu hastalarda nörolojik bir sorun yok ise ilk tercih diz deformitesinin düzeltilmesidir.

Anahtar Kelimeler : diz protezi, gonartroz, sagittal denge, Spinal stenoz

S-097

HALLUKS VALGUS TEDAVİSİNDE SCARF OSTEOTOMİSİ TESPİTİNDE TEK VİDA ÇİFT VİDA KARŞILAŞTIRMASI

Muhammed Çağatay Engin, Ahmet Emre Paksoy

Atatürk Üniversitesi Ortopedi ve Travmatoloji AD

Giriş-Amaç: Halluks valgus; ayakta kozmetik kusur oluşturmasının yanı sıra 1. metatarsofalengeal eklemde ağrı ve fonksiyon kaybına sebep olan ciddi bir ortopedik problemdir. Dar ayakkabı kullanımının artması ile de her geçen gün insidansı artan bu hastalık toplumda %4'e varan sıklıkta karşılaşılmaktadır. Semptomatik olan halluks valgus deformitelerinde cerrahi tedavi sık olarak uygulansa da literatürde oldukça fazla farklı cerrahi teknik tanımlanmıştır. Bu teknikler içerisinden en sık kullanılanlar ise Chevron ve Scarf osteotomileridir. Scarf Osteotomisi ile ilgili pekçok başarılı sonuç bildirilmiştir. Teknik ile ilgili modifikasyonlar ise genellikle farklı tespit materyallerinin kullanımı üzerine yoğunlaşmıştır. Klasik teknikte tanımlanan çift vidanın tek vida ile karşılaştırılması ise üstüne yoğunlaşılmayan konulardan biridir. Biz bu çalışmamızda osteotominin Z şekli sebebi ile oldukça stabil olduğu kanıtlanmış scarf osteotomisinde tek vida ve çift vida tespiti uyguladığımız hastaların fonksiyonel sonuçlarını sunmayı amaçlıyoruz.

Gereç-Yöntem: Çalışmamıza Atatürk Üniversitesi Tıp Fakültesi Ortopedi ve Travmatoloji AD›na Aralık 2012 ile Aralık 2020 tarihleri arasında başvuran sempatomatik halluks valgus sebebiyle scarf osteotomisi uygulanan hastalar dahil edildi. Hastaların 32 sinde tek vida, 41›inde ise çift vida ile tespit yapılmıştı. Hastaların tamamında tek deformite için cerrahi uygulandı. Eş zamanlı bilateral cerrahi hiçbir hastaya uygulanmadı. Hastaların preoperatif ve postoperatif HVA (halluks valgus açısı), IMA (intermetatarsal açısı), sesamoid pozisyonları ve AOFAS Skorları ile ameliyat sonrası gözlenen komplikasyon oranları kaydedildi.

Bulgular: Çalışmaya dahil edilen hastaların preoperatif HVA tek vida grubunda 37,2 derece; çift vida grubunda ise 36,3 derece idi. Postoperatif HVA ise tek vida grubunda 12,5 derece iken çift vida grubunda 11,9 derece idi.

Tartışma-Sonuç: Bu çalışma scarf osteotomisinin halluks valgus cerrahisinde tatminkar sonuçlar sunduğunu göstermektedir. Tek vida ve çift vida grubu değerlendirildiğinde elde edilen sonuçların vida sayısı ile ilişkili olmadığı gözlenmektedir. Scarf osteotomisi Z şekli sebebiyle oldukça stabil bir karakter sergilemektedir. Dolayısıyla tek vida ile tespit edilen Scarf osteotomisinin halluks valgus cerrahisinde etkin bir metod olduğunu düşünmekteyiz.

Anahtar Kelimeler : halluks valgus, scarf osteotomisi, tek vida

S-098

KARPAL TÜNEL SENDROMU TEDAVİSİNDE; LOKAL ANESTEZİ İLE KARPAL TÜNELİN GEVŞETİLMESİ VE PEROP KORTİKOSTEROİD UYGULAMASININ KLİNİK SONUCA ETKİSİ

Bülent Kılıç[1]

[1]*Sağlık Bilimleri Üniversitesi İstanbul Kanuni Sultan Süleyman Eğitim Ve Araştırma Hastanesi, Ortopedi Ve Travmatoloji Kliniği, İstanbul.*

Giriş-Amaç: Karpal tünel sendromu üst ekstremitede en sık karşılaştığımız sinir sıkışmasıdır. Karpal tünel yapısındaki çeşitli sebeplere bağlı daralma ve transverse karpal ligamanın hipertrofisi sonucu; median sinirin tünel içinde sıkışması ve bu nedenle sinirin beslenmesinin bozulması sonucu, genellikle ilerleyici tarzda median sinirin duyu ve motor fonksiyonlarının bozulmasıdır. Hastalar; ellerinde gelip geçici, ya da ilerleyici ağrı, uyuşma, başparmak fonksiyonlarında bozulma vb şikayetlerle başvurmaktadır. Median sinir, 1.,2.,3. parmağı ve 4. parmağın lateral yarısının sinirsel beslenmesini sağladığından, hastaların şikayetleri de bu bölgeleri ilgilendirmektedir. Genellikle; ellerini çok kullanan, elleriyle tekrarlayıcı işler yapan kişilerde sık oluşmaktadır. Amacımız; karpal tünel sendromu tedavisinde hızlı, güvenli ve başarılı sonuç elde etmektir.

Gereç-Yöntem: Retrospektif olarak 23 hasta incelenmiştir. Hastaların tamamı; konservatif tedavilere yanıt alınamamış, şikayetleri ilerleyen, EMG testinde orta ve ileri sinir sıkışması olan hastalardan oluşmaktadır. Hastaların tamamı; lokal anestezi altında, açık cerrahi ile transverse karpal ligamanın total gevşetilmesi ve perop karpal tünel içine kortikosteroid enjeksiyonu uygulanan hastalardan oluşmaktadır.

Uygulamada; el bileği anterioruna infiltrasyon ve karpal tünele yapılan enjeksiyonlarla, lokal anestezi uygulandı. Turnike kullanılmadı. El bileği anteriorundan 3 cm'lik insizyon yapıldı. Cilt altı dokular diseke edildi ve transvers karpal ligamana ulaşıldı. Transverse karpal ligaman total olarak gevşetildi, tekrar yapışmaması için kesilen uçlardan parsiyel rezeksiyon uygulandı. Median sinirin proksimalindeki fibrotik bantlar gevşetildi. Median sinirin tüm dalları kontrol edildi.. Yıkama ve kanama kontrolü yapıldı. Cilt eriyen sütürler ile primer kapatıldı. Karpal tünele 40 mg metilprednizolon asetat solüsyonu enjekte edildi. El bileği ekstansiyonda olacak şekilde 2 hafta fonksiyonel bandajlama yapıldı. Hastalara 2 hafta el ve el bileği egzersizleri yaptırıldı.

Bulgular: Hastalarımızın ortalama yaşı 44.5 (31-57) dur. Hastalarımızın 16'sı kadın ve 7'si erkektir. 18 hastamızın dominant eli etkilenmiştir. Hastalarımızın tamamı ellerini yoğun kullanan; işçi ve ev hanımlarından oluşmaktadır. Hastalarımızda iyileşmeyi etkileyecek ilave rahatsızlık olarak, 2 hastamızda hipotiroidi ve 3 hastamızda diabetus mellitus mevcuttu. Hastalarımızın cerrahiden sonraki 1. hafta içinde şikayetlerinin tama yakın geçtiğini, en geç fonksiyon kaybının düzeldiği görülmüştür. Hastalarımızın erken post op dönem dahil, ciddi bir ağrı kesici ihtiyacı olmamıştır ve karpal tünel çevresi yumuşak dokularda ödem gelişmemiştir. 3 hastamızın (1'i hipotiroidi ve 1'i diabetus mellitus hastası) yarasında minimal detaşman olduğu ve pansuman takipleri ile yarasının iyileştiği görülmüştür. Diabetik hastalarımızda, post op kan şekeri düzeyinde artış gözlenmiştir, ancak ilave bir müdahaleye gerek duyulmamıştır.

Tartışma-Sonuç: Karpal tünel sendromu, toplumda sık görülen ve hayatı olumsuz etkileyen, doğru ve erken müdahaleyle geri dönüşümlü bir rahatsızlıktır. Lokal anestezi, hasta açısından; pratik, düşük maliyetli ve cerrahi riski düşük bir uygulamadır. Perop tek doz 40 mg metilprednizolon asetat uygulamasının; semptomlardaki iyileşmeyi hızlandırdığı ve bölgesel doku ödemini engellediği gözlemlenmiştir.

Anahtar Kelimeler : hızlı iyileşme, Karpal tünel sendromu, kortikosteroid, yumuşak doku ödemi

S-099

IDİOPATİK SKOLYOZ HASTALARINDA İMPLANT ÇIKARIMI SONRASI DEFORMİTE PROGRESYONU VE YAŞAM KALİTESİ

Abdul Fettah Büyük[1]

[1]*SBÜ Metin Sabancı Baltalimanı Kemik Hastalıkları Eğitim ve Araştırma Hastanesi*

Giriş-Amaç: İdiopatik Skolyoz nedeniyle posterior enstrümentasyon uygulanan hastalarda implantların çıkarılmasının, ya da çıkarılacaksa da çıkarılma zamanlaması üzerine literatürde net bir görüş birliği yoktur. İmplant çıkarılması bazı hastaların klinik sonuçlarında olumlu katkı sağlarken deformite ilerlemesi önemli bir komplikasyon olarak karşımıza çıkmaktadır. Bu çalışmanın amacı omurga deformite cerrahisi sonrası implant çıkarılmasının güvenlik, hasta memnuniyeti ve yaşam kalitesi açısından değerlendirmektir.

Gereç-Yöntem: Hastanemizde 2010 ve 2018 yılları arasında idiopatik skolyoz nedeniyle posterior enstrümentasyon implant çıkarımı yapılmış hastalar bu retrospektif kohort çalışmasına dahil edildi. Hastaların implant çıkarılmadan önce ve takiplerde SF-36, SRS-22 ve VAS ağrı skorları değerlendirildi. Rutin skolyoz grafileri üzerinden Cobb açıları ölçüldü, sagital ve koronal dengeleri değerlendirildi ve deformite progresyonları takip edildi. Ayrıca takip süresi içerisinde tekrar ek cerrahi girişimler de not edildi.

Bulgular: Çalışmaya dahil edilen 20 hastanın ortalama implant çıkarma yaşı 21 idi. Hastaların 4 (%20) tanesinde geç enfeksiyon, 11 tanesinde posterior bel/sırt ağrısı (%55), 3 tanesinde ise implant irritasyonu (%15) ve 2 (%10) tanesinde ise implant failure nedeniyle materyal çıkarımı yapılmıştı. Ortalama takip süresi 62 aydı. İlk enstrümentasyon cerrahisi ile implant çıkarımı arasında geçen süre ortalama olarak 3.1 yıldı. Cobb açısı ölçümleri 10°›den fazla artmışsa, hastaların implant çıkarıldıktan sonra deformitenin ilerlediği kabul edildi. En az 2 yıllık takiplerde ortalama Cobb açısı kaybı 7.8 dereceydi. Takip süresince hastaların 6 (%30) tanesinde deformitenin ilerlediği gözlenirken, 2 (%10) hastada tekrar enstrümentasyon ihtiyacı doğmuştur. Tekrar enstrümentasyon ihtiyacı olan 2 hasta da implant failure nedeniyle implant çıkarılan hastalardı. Tekrar enstrümentasyon yapılmayan ancak 10 dereceden fazla deformite artışı saptanan 4 hastanın 2 tanesi geç enfeksiyon nedeniyle implant çıkarılan, 2 tanesi de posterior bel/sırt ağrısı nedeniyle implant çıkarılan hastalardı. Hastaların Vas ve yaşam kalitesi ölçeklerinde ilk ve takip ölçümleri arasında anlamlı farklılık saptanmadı. Cobb açısı ölçümlerinde SRS-22 skoru ile deformite progresyonu arasında ise anlamlı ilişki bulunamadı.

Tartışma-Sonuç: İdiopatik skolyoz nedeniyle yapılan posterior segmental füzyon sonrası implantın çıkarılması, deformitenin ilerlemesi ile komplike olabilir. İmplant ile ilişkili ağrı nedeniyle materyal çıkarımı yapılan hastalar implant çıkarımından fayda görebilirken, deformite progresyonu hala bir risk olarak karşımıza çıkmaktadır. Bu sebeple implantın çıkarılması gereken hastalar bu riskler konusunda bilgilendirilmeli ve uygun şekilde takip edilmelidir.

Anahtar Kelimeler : deformite, implant çıkarımı, skolyoz, srs-22

S-100

TALUS OSTEOKONDRAL DEFEKTLERİNİN OSTEOKONDRAL KIKIRDAK İMPLANTLARI İLE REKONSTRÜKSİYONU

Kerem Şencan[1], Şükrü Sarper Gürsu[1]

[1]Baltalimanı Metin Sabancı Kemik Hastalıkları Hastanesi

Giriş-Amaç: Talus osteokondral kemik lezyonları travmatik veya tekrarlayan mikrotravma sonucu gelişen, subkondral kemik ve/veya kıkırdak dokuyu ilgilendiren talar kubbede gelişen fokal yaralanmalardır. Tedavileri yeni yüzey oluşturma ve/veya rejenerasyonun uyarılmasını sağlayarak yapılır. Debridman , kemik iliği stimülasyonu (abrazyon-drilleme-mikrokırık), osteokondral greftleme (mosaicplasty) , otolog kondrosit implantasyonu, skafold kullanımı temel tekniklerdendir. Bizim bu çalışmadaki amacımız talus medial kubbesinde bulunan osteokondral defektlerin tedavisinde hücre içermeyen biyokompozit osteokondral kıkırdak implantının kısa-orta vadeli klinik ve MRI sonuçlarının değerlendirilmesidir.

Gereç-Yöntem: Talus medial kubbesinde bulunan MRI ölçümleri ile boyutları 15mm2 ve/veya daha büyük olduğu saptanan osteokondral defektli , ortalama yaşları 31 (20-50 yaş arası) olan ; artroskopik girişim sırasında osteokondral defektlerin instabil olarak değerlendirildiği 8 adet hasta çalışmaya dahil edildi.

Artroskopi ile skafold uygulaması rekonstrüksiyonuna karar verildikten sonra chevron tipi medial malleol osteotomisi yardımıyla talus medialine ulaşıldı. Lezyon sağlam sınırlarına kadar debride edildikten sonra çapı ölçüldü. 6-8-10-15 mm çapında , 5-10 mm derinliğinde olan uygun boyutlu implantlar seçildi. Kılavuz K telleri gönderilerek uygun boyutlu oyucular yardımıyla press fit fiksasyon için subkondral kemik oyuldu. Uygun boyutlarda kıkırdak(PGA+HA)+subkondral kemik (PLGA + TCP) yapısında bulunan hücre içermeyen skafold eklem seviyesine dikkat edilerek yerleştirildi. Osteotomi kanüllü vidalar yardımı ile stabilize edildi.

Rehabilitasyon programında kısa bacak atel yapılıp 2. Haftadan itibaren pasif egzersizler verildi. Atel 1. Ayda çıkarıldı ve pasif – aktif ayak bileği egzersizleri arttırıldı. Osteotomi iyileşmesi ve skafold entegrasyonu için 8 hafta yük kısıtlaması yapıldı.Klinik olarak AOFAS skoru ve radyolojik olarak MRI görüntülerinde skafoldun ev sahibi dokuya entegrasyonu değerlendirildi.

PGA:polyglycolic acid/HA:hyaluronic acid/PLGA:Poly Lactic-co-Glycolic Acid/TCP:Tricalcium phosphate

Bulgular: Çalışmaya dahil ettiğimiz hastaların ortalama yaşları 31(+/-11yıl) , ortalama takip süreleri ise 14.5(+/-6 ay) ay idi. 8 hastanın 2'si kadın , 6'sı erkekti. Tüm lezyonlar talus kubbesi medial tarafında bulunmaktaydı. Hastalardan iki tanesi daha önceden bu lezyonlar nedeniyle artroskopik debridman ve mikrokırık cerrahisi geçirmişti. Bu hastalardan bir tanesinde eşlik eden planovalgus deformitesi bulunmaktaydı. Bir hastada ayak bileği ekleminde artrozik değişikliklerin radyografik bulguları mevcuttu. Hastaların pre operatif AOFAS skorları 65'ti.

Takip süresince herhangi bir hastada medial malleol osteotomisi ile ilgili bir komplikasyon gelişmedi. 14.5 ay (+/-6 ay) ortalama takip süresi sonunda değerlendirilen hastaların AOFAS skorları 85 e yükseldi. Yaşı genç olan , ayak ve ayak bileğinde deformitesi bulunmayan ve aynı nedenle cerrahi öyküsü olmayan hastalarda fonksiyonların daha iyi durumda olduğu görüldü. Klinik muayenede ağrının tamamen geçmesi ve kontakt sporların yapılabilmesi için gereken süre ortalama olarak 6 ay olarak bulundu bu süre MRI kontrollerinde ortalama skafoldun ev sahibi kemik dokusu ile entegrasyonu ile uyuyordu. İki hastada skafold-kemik entegrasyonunun olmadığı ve bu aralıkta sıvı imajının olduğu görüldü.

Anahtar Kelimeler : Biyokompozit Skafold, Talus Osteokondral Lezyonları

S-101

RATLARDA TETRAKALSİYUM FOSFATIN KIRIK İYİLEŞMESİ ÜZERİNDEKİ ETKİLERİ

Burak Kaymaz[1], Onur Yılmaz[2], Ali Osman Taşova[1], Doğukan Anapa[1]

[1]Çanakkale Onsekiz Mart Üniversitesi Tıp Fakültesi Ortopedi ve Travmatoloji Anabilim Dalı
[2]Çanakkale Mehmet Akif Ersoy Devlet Hastanesi Ortopedi ve Travmatoloji

Giriş-Amaç: Tetrakalsiyum fosfat (TTCP), kemik defektlerini onarmak için kullanılan bazı hidroksiapatit kalsiyum fosfat çimentolarının oluşumunda kullanılan bir bileşendir (1). Bu çimentolar, sertleşirken oluşturduğu ekzotermik reaksiyon ile 60 °C'ye ulaşan yüksek sıcaklık nedeniyle lokal hücresel tahribata neden olan polimetilmetakrilat (PMMA) çimentolarından farklı olarak normal fizyolojik pH ve vücut sıcaklığında sertleşirler. Bu nedenle lokal hücre ölümüne neden olmaz veya vücudun proteinlerini denatüre etmezler (2). In vivo kristalleşmeye ve sertleşmeye devam ederek, bir saat içinde nihai basınç dayanımının %50'sine ve dört saatte nihai basınç dayanımının %80'ine ulaşırlar. Bu nedenle kemik defekti olan bölgelere uygulandıklarında mekanik destek sağlarlar. Nihai kristal yapı %50 ila %60 gözenekli ve negatif yüklü olduğundan, proteinlere bağlanabilir ve dolaşımdaki endojen büyüme faktörleri kemik iyileşmesini ve yeniden şekillenmesini uyaran kemik çimentosuna bağlanabilir. Uygulamadan sonra, hücre aracılı yeniden şekillenme ile in vivo olarak zamanla konakçı kemik ile değiştirilir (2,3). TTCP'nin önemli bir avantajıda, kemik grefti ihtiyacını azaltması ve böylece kemik grefti prosedürleri ile ilişkili önemli donör saha morbiditesini ortadan kaldırmasıdır. Genel kullanımları, uygulanan metal implantın tespitini desteklemektir ve implant desteği gerektirir. Tek başına kırık fiksasyon sağlayamazlar ve özellikle kesme kuvvetlerine karşı biyomekanik olarak zayıf direnç gösterirler (3). Bu çalışmadaki amacımız, ratlarda oluşturulan deneysel kırık modelinde TTCP'nin kırık iyileşmesi üzerindeki etkinliğini araştırmaktır.

Gereç-Yöntem: 42 adet Wistar Albino cinsi rat randomize olarak iki gruba ayrıldı (Grup 1 ve Grup 2). Tüm ratların sol femurları osteotomize edilerek deneysel kırık modeli oluşturuldu ve K teli ile kırık hatları fikse edildi. Grup 1'deki sıçanlara tedavi verilmedi. Grup 2'deki ratların kırık hattına yaklaşık 2 cc TTCP uygulandı. Ameliyat sonrası 1., 2. ve 3. haftalarda her hafta her bir gruptan 7 adet olacak şekilde ratlar sakrifiye edilerek sol femurları çıkartıldı. Ratların femurları çıkartılmadan önce radyografik olarak çıkartıldıktan sonra histopatolojik olarak incelendi.

Bulgular: Radyolojik olarak her iki grupta da zamanla kallus olgunlaşması ve kemik kaynamasının arttığı gözlendi. Fakat haftalık karşılaştırmalarda kallus olgunluğu ve kemik kaynaması açısından gruplar arasında anlamlı fark bulunmadı (AP görüntüleme: p:0,53, p:0,37, p:0,42, Lateral görüntüleme p:0,26, p:0,42, p:0,87). Histopatolojik olarak, her iki grupta da haftalar ilerledikçe kırıklar normal olarak iyileşti. Her iki grup karşılaştırıldığında, grup 2'nin histolojik skorları 1, 2 ve 3. haftalarda daha yüksekti. Değerlendirmede gruplar arasında histolojik skorlar açısından 1. hafta dışında anlamlı fark bulunmadı (sırasıyla p:0.024, p:104, p:462).

Tartışma-Sonuç: Her iki grubun histopatolojik değerlendirmesinde 1. hafta dışında istatistiksel olarak anlamlı fark olmamasına rağmen, tüm haftalarda TTCP uygulanan grup 2'nin histolojik skorları daha yüksekti. Bu çalışmanın sonuçlarına göre TTCP'nin özellikle kırık iyileşmesinin erken evrelerinde faydalı olabileceğini düşünüyoruz.

Anahtar Kelimeler : Kırık, Kırık iyileşmesi, Tetrakalsiyum fosfat

S-102

ANTEVERSİYON ARTIŞI POSTERİOR KALÇA DİSLOKASYONU RİSKİNİ ARTIRIR MI?

Mahmut Tuzlu[1], *Gökhan İlyas*[2]

[1]*Nevşehir Devlet Hastanesi, Ortopedi Ve Travmatoloji Kliniği*
[2]*Uşak Üniversitesi Tıp Fakültesi, Ortopedi ve Travmatoloji Abd*

Giriş-Amaç: Kalça artroplasti uygulamaları anterior, lateral veya posterior açılım kullanılarak yapılmaktadır. Kullanılan tekniğe bağlı olarak protez dislokasyon oranları değişmektedir. Posterior açılımlarda dislokasyon oranı anterior ve lateral yaklaşımlara göre daha yüksek olduğu bildirilmiştir.

Bu çalışmada, posterior açılımlarla opere edilen parsiyel kalça artroplastisi hastalarında uygulanmış aşırı anteversiyonun, dislokasyon oranlarıyla ilişkisi araştırılmıştır.

Gereç-Yöntem: Çalışma çift merkezli yapılmış olup, 2017-2021 yılları arasında femur boyun kırığı nedeniyle başvurmuş ve parsiyel kalça artroplastisi yapılan 344 hasta retrospektif olarak hastane arşivi ve PACS sistemi kullanılarak incelenmiştir. Hastaların 54-89 yaş aralığında olduğu görülmüştür. 226 (%66) hasta posterior yaklaşımla, 118 (%34) hasta lateral ve anterior yaklaşımla tedavi edildiği görülmüştür.

Çalışmadan dışlama kriterleri olarak; lateral ve anterior yaklaşım uygulanması, total kalça artroplastisi ile tedavi edilenler, kontralateral tarafta endoprotez varlığı, nöromuskuler hastalık varlığı ve pertrokanterik kırık sonucu endoprotez yapılan hastalar belirlenmiştir.

Dışlanma kriterleri sonrası posterior yaklaşımla tedavi edilen 97 (%28) hasta çalışmaya dahil edilmiştir. Tarama sonucunda herhangi bir zamanda dislokasyon geçiren 8 (%8,2) hasta belirlenmiş olup, bu hastaların 3 tanesinde 1' den fazla kez çıkık geçmişi olduğu görülmüştür.

Çalışmada kontralateral kalçayla karşılaştırmalı olarak kesitsel femur anteversiyon BT'si, direkt pelvis radyografisinde trokanter minör ilişkisi, lateral ve vertikal ofset değerleri ile bacak uzunluk farkı, cerrahi yapılmış hastalarda operasyon esnasındaki direkt görsel anteversiyon değerlendirilmesi (t. minör baz alınarak değerlendirildi) ve redüksiyon sonrası yürüyüş paterni (iç rotasyon – dış rotasyon) değerlendirilmiştir.

İstatistiksel analizde SPSS 24. Version ve Mann Whitney Uve Ki Kare testleri kullanılmıştır.

Çalışmanın eksik yönü olarak farklı cerrahlar tarafından yapılması ve daha fazla seriye ihtiyaç duyulması söylenebilir.

Bulgular: Dışlanma kriterleri uygulanması sonrası posterior yaklaşımla tedavi edilen 97 hastanın %8,2 (n=8)' sinde görülen çıkık oranı literatürle karşılaştırıldığında (%3,2) istatistiksel olarak anlamlı bulunmuştur ($p<0,05$).

Opere edilen hastalarda (n=4) operasyon esnasında direkt görsel anteversiyon açıları 30-60 derece arası ortalama 45 derece bulundu.

Patella tam karşıya bakarken çekilmiş direkt pelvis grafisinde lateral ofset değerleri kontralateral kalçaya göre istatistiksel olarak anlamlı düzeyde azalmış olduğu görüldü ($p<0,05$). Vertikal ofset değerleri ise anlamlı düzeyde farklılık göstermedi ($p>0,05$).

Kesitsel BT de versiyon tayini kontralateral biyolojik kalçaya göre kıyaslandığında istatistiksel olarak anlamlı düzeyde artmış olduğu görülmüştür.

Tartışma-Sonuç: Kalça biyomekaniğine göre abduktör kaslar trokanter majöre vertikal düzleme göre 17 derece açıyla yapışmaktadır ve bu sayede femur başını asetabuluma iten bir dış stabilizatör görevi görmektedir. Bu durumun doğal bir sonucu olarak femoral anteversiyon artışının lateral femoral ofseti kısalttığı görülmüştür. Çalışmamızda da bu bilgiye uyumlu bulgular elde edilmiştir, aşırı antevert femoral stemin abduktor kolun gerginliğinin azaltması literatürden istatistiksel olarak anlamlı derecede farklı olan dislokasyon oranına sebep olmuştur.

Tedavisinde femoral stem gevşekliği olan hastalara versiyon düzeltilmesi, gevşeklik bulunmayan hastalarda femoral boynu uzatarak femoral ofset artırılması önerilebilir.

Posterior açılımda dislokasyon riskini azaltmaya yönelik veya teknik hata sonucu yapılan artmış anteversiyon uygulamasının abduktor kol kısalması sonucu dislokasyon oranını artırdığı görülmüştür. Daha geniş serilerle yapılacak çalışmalara ihtiyaç vardır.

Anahtar Kelimeler : Dislokasyon, Femoral ofset, Posterior açılım

S-103

CUMHURİYETİN İLK ORTOPEDİ TEBLİĞİ (ORDU CERRÂHİSİNDE HACKENBRUCH TEFRÎK USÛLÜYLE KIRIK TEDÂVİSİ)

H. Bilgehan Çevik[1], Mehmet Çevik[2]

[1]Dışkapı Yıldırım Beyazıt Eğitim ve Araştırma Hastanesi, Ortopedi ve Travmatoloji Kliniği
[2]Fırat Üniversitesi, İnsani ve Sosyal Bilimler Fakültesi, Tarih Bölümü

Giriş-Amaç: Cumhuriyetin ilk yıllarında yurdun çeşitli yerlerinde boğuşulan sağlık sorunlarını ele alıp tartışmak ve Sağlık Bakanlığının politikasına yön vermek için 1. Milli Türk Tıp Kongresi (MTTK) yurdun dört bir yanından hekimlerin katılımıyla 1 Eylül 1925'de Reisicumhur Gazi Mustafa Kemal Paşa'nın teşrifleriyle Ankara'da yapılmıştır. Bu araştırmadaki amaç cumhuriyetin ilk yurt çapındaki sağlık toplantısı olan 1.MTTK'de sunulan ilk ortopedi tebliğini güncel ortopedi pratiği ışığında incelemektir[1].

Gereç-Yöntem: Türk Tarih Kurumu Kütüphanesinden 1.MTTK Zabıtnamesi bulundu. Yüze yakın tebliğ içindeki tek ortopedi ile ilişki tebliğ İstanbul'dan Dr. Kemalettin Cemil (Keskinel) Bey tarafından sunulan "Ordu Cerrahisinde Hackenbruch Tefrik (distraksiyon) Usulüyle Kırık Tedavisi" idi[2]. Dr. Kemalettin Cemil (Keskinel) Bey'in tebliğ metni Osmanlıca'dan ve atfedilen Prof. Hackenbruch'un[3] «Kırık kemiklerin alçı ve distraksiyon klempleri ile ayaktan tedavi edilmesi» adlı metni Almanca›dan Türkçe›ye tercüme edildi.

1. Milli Türk Tıp Kongresi Zabıtnamesi Kapağı

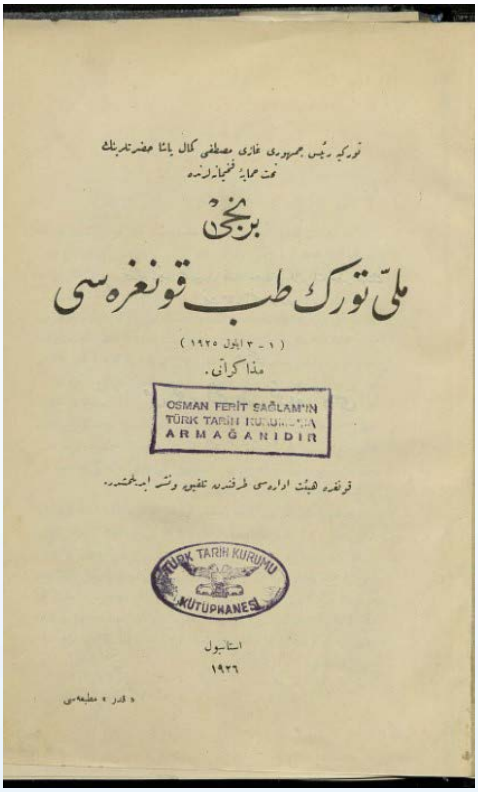

Bulgular: Dr. Kemalettin Cemil (Keskinel) Bey 1.Dünya Savaşı ve Kurtuluş Savaşı sırasında hariciye mütehassısı olarak görev almıştır. Savaş alanında uzuv yaralanmalarının tedavisi ve sevki ile ilgili gözlem ve önerilerini 1.MTTK'de tebliğ etmiştir. Bu tebliğde; özellikle alt uzuv kırıklarında yapılan alçı ile tespitlerin hastaların sevki ve tedavileri için yeterli olmadığını ve hastaların çokça ıstırap çektiklerinden bahsetmiştir. Prof. Hackenbruch tarafından tanımlanan kırıkların distraksiyon usulüyle tedavisi adlı çalışmayı okumuş. Bu teknikte kırığın olduğu ekstremiteye haliyle sirküler alçı yapılıp ve kırık hattı seviyesinde alçı sirküler olarak çıkarılır. Kırığın distal ve proksimalindeki alçılara distraksiyon klemplerinin ayakları alçı ile tespit edilir. Daha sonra çekilen röntgene göre kırığın redüksiyonu için gerekli olan manipülasyon, distraksiyon klemplerinin kompresyon, rotasyon, translasyon ve distraksiyonu ile yapılır. Kemiğin durumuna göre hemen veya tedrici düzeltme yapılır. Bu teknik ile tedavi edilen hastalar 1 hafta içinde ayağa kaldırılıp yük vermesi sağlanır. Dr. Kemalettin Cemil, Haydarpaşa Hastanesi operatörlüğü sırasında, Kurtuluş Savaşı sırasında yaralanıp bir bacağı 8.5cm kısalan bir subayı femur osteotomisi ve Hackenbruch distraksiyon usulü ile tedavi etmiş. Hastanın iyileşme süresini ise "Zira bir buçuk hafta sonra bu usul üzere tespit ve tedavi edilmekte bulunan hastam yürüyor ve iyileşmenin gerçekleşmesi için döşekte geçecek zamanını yatmadan ayakta tamamlıyordu" ifadesiyle belirtmiştir.

Hackenbruch tefrik usülü ile kırık tedavisi

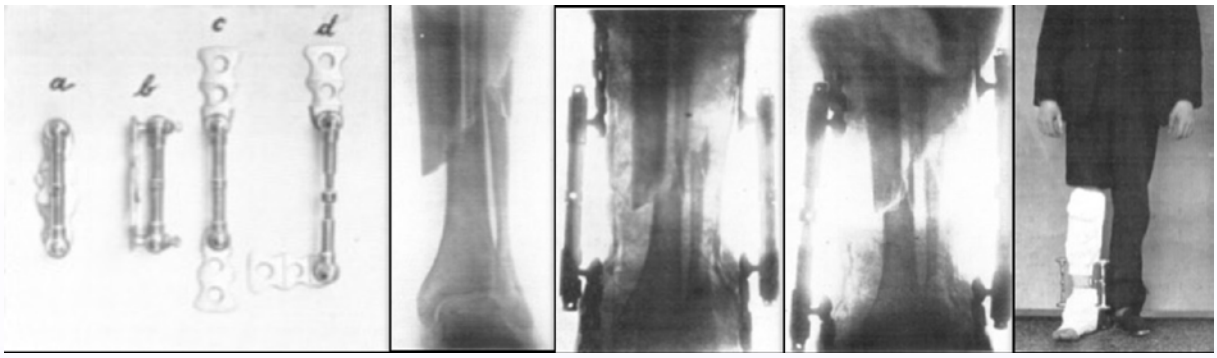

Hackenbruch distraksiyon klempleri (a); 36 yaşında erkek, tibia-fibula diafiz kırığı, distal fragmanın lateralize olduğu ve ekstremitenin kısaldığı akut bacak kırığı (b); Distraksiyon klemplerinin henüz gerilmediği sirküler olarak kesilmiş bir alçı (c); 6 gün boyunca distraksiyon klempleri çalıştıktan sonra alt bacakta kısalmanın telafi edilip redüksiyonun sağlandığı röntgen (d); 32 yaş erkek, her iki alt bacak kemiği kırığı, kazadan sonraki 12. gün bağımsız olarak ayakta durabiliyor.

Tartışma-Sonuç: Günümüzde ortopedi pratiğinde ülkemizin dört bir yanında sıklıkla ve güvenle kullanılan eksternal fiksatörün öncüsü olarak görebileceğimiz bu Hackenbruch distraksiyon usulü ile tedavi ülkemizde ilk defa Dr. Kemalettin Cemil (Keskinel) tarafından uygulanmıştır. Bugün ülkemizde ortopedi alanında gelinen bu noktayı çok zor şartlarda büyük çabalarla mühim işler yapmış cumhuriyet hekimlerinin bilimsel birikimine borçlu olduğumuzu unutmamalıyız.

Anahtar Kelimeler : Cumhuriyet, İlk bildiri, İlk tebliğ, Kemalettin Cemil, Ortopedi tarihi

S-104

EL BÖLGESİNİN NADİR BİR TÜMÖRÜ KONDROİD SİRİNGOMA: VAKA SUNUMU

Erhan Okay[1]

[1]*İstanbul Göztepe Prof.Dr.Süleyman Yalçın Şehir Hastanesi*

Giriş-Amaç: Kondroid siringoma elin nadir bir tümörüdür. İlk kez Hirsch ve Helwig tarafından tanımlanmıştır. Mezenkimal ve yumuşak doku elemanlarını içermektedir. Sıklıkla baş ve boyun bölgesinde görülmekle birlikte ekstremite tutulumu nadirdir. Erkeklerde iki kat daha fazla görülmektedir. Bazı vakalar malign komponent içermektedir. Apokrin ve ekrin olmak üzere iki farklı tipi bulunmaktadır. Üst sınırı epidermise yapışmakta alt sınırının fasya ile bağlantısı bulunmamaktadır. Geniş sınırlarla çıkarılması sonrasında yumuşak doku defekti görülmekte, bu durumda greftlemeye ihtiyaç olmaktadır. El ve parmak yerleşimli kondroid siringom vaka sayısı sınırlıdır. Kliniğimize 10 yıllık kitle nedeniyle başvuran bir olgu ele alınmaktadır. Daha önceki literatür göz önüne alındığında olgumuz atipik lokalizasyonu, büyük boyutu nedeniyle ilginç bir olgudur. Bu vaka, bilgimize göre parmak yerleşimli en büyük kondroid siringoma vakasıdır.

Gereç-Yöntem: **Vaka:** 53 yaşında erkek hastada 3.parmakta 3x3 cm boyutlarında kitle ile başvurdu. Hasta, kitlenin 10 yıldır bulunduğu yakın zamanda şişliğin arttığını ifade etti. Fizik muayenesinde şişlik kızarıklık ve ısı artışı yoktu. Deformite, asimetri ve ısı artışı yoktu. Manyetik rezonans incelemede sağ el 3. parmak ulnar bölgede yerleşimli kitle fleksör tendonların medialinde hiperintens iyi sınırlı bir lezyon görüldü. Nörovasküler muayenesi doğaldı. Geniş sınırlarla eksizyon ve tam kat cilt grefti uygulandı.

Bulgular: İkinci yılın sonunda nüks rastlanmadı. Sağ el 3.parmak eklem hareket açıklıkları tamdı. Tam klinik iyileşme görüldü

Tartışma-Sonuç: Kondroid siringoma nadir görülen bir tümördür. Kemik invazyonunun olmaması ve iyi sınırlı bir kitle olması lezyonun iyi huylu olduğunu düşündürmekle birlikte olası bir yumuşak doku sarkomunu atlamamak ve lokal nüks ihtimalini azaltmak için geniş sınırlar ile çıkarılması gerekmektedir.

Anahtar Kelimeler : geniş sınırlarla eksizyon, kondroid siringoma, tam kalınlıkta deri grefti

S-105

FEMUR CİSİM KIRIĞININ TEDAVİSİNDE HANGİSİ DAHA ÜSTÜN ? TALONLU SİSTEM İNTRAMEDÜLLER ÇİVİLEME İLE KONVENSİYONEL KİLİTLİ İNTRAMEDÜLLER ÇİVİLEMENİN KARŞILAŞTIRILMASI

Ahmet Mert[1], Bahri Bozgeyik[2], Sezgin Bahadır Tekin[3]

[1]Niğde Ömer Halis Demir Üniversitesi Eğitim Ve Araştırma Hastanesi Ortopedi Ve Travmatoloji Bölümü
[2]Gaziantep Üniversitesi Şahinbey Araştırma Ve Uygulama Hastanesi Ortopedi Ve Travmatoloji Bölümü
[3]TC Sağlık Bakanlığı 25 Aralık Devlet Hastanesi

Giriş-Amaç: Bu çalışmadaki amacımız tedavide intramedullar çivi kullanılan erişkin femur diafiz kırıklarında çivi distalindeki kilitleme sistemleri olan vidalı ve talonlu kilitleme sistemlerinin klinik ve radyolojik sonuçlarını karşılaştırmaktır.

Gereç-Yöntem: İntrameduller çivi kullanılan hastaların verileri retrospektif olarak incelenmiştir. Hastalar konvasiyonel intrameduller çivi yapılanlar (Grup 1) ve talonlu distal kilitleme yapılanlar (Grup 2) olarak ikiye ayrılmışlardır. Her iki grup yaş, cinsiyet, taraf, implant tipi, ameliyat süresi, intraop skopi kullanım süresi, postop takip süresi, union sağlama süresi, sigara kullanımı, AO kırık sınıflaması, malunion ve nonunion varlığına göre değerlendirilmiştir. Ayrıca hastalar klinik fonksiyonel skorlamalar olan Knee Society Score ve Harris Kalça Skorlaması ile kıyaslanmıştır.

konvensiyonel kilitleme çivi tasarımı

talon kilitleme çivi tasarımı

Bulgular: Çalışma kapsamında değerlendirilen 102 hastanın 24'ü (%23,5) kadın 78'i (%77,5) erkek olup yaş ortalaması 39,34 (18-65) idi. Grup 1 13 kadın (%20) 52 erkek (%80) grup 2 ise 11 kadın (%29,7) 26 erkekten (%70,3) oluşmaktaydı. Gruplar arasında kaynama zamanı, radyasyona maruziyet süresi ve ameliyat süresi kıyaslandığında sonuçlar istatistiksel olarak anlamlıydı. ($p<0,05$) gruplar arasında malunion, nonunion gelişimi arasındaki ilişki istatistiksel olarak anlamlı değildi. ($p>0,05$) gruplar arasındaki klinik skorlamaların sonuçları benzerdir ve istatistiksel olarak anlamlı fark yoktur. ($p>0,05$) Ayrıca sigara içimi, yaş, cinsiyet, kırık alt tipi ile kaynama zamanı, malunion ve nonunion gelişimi arasındaki ilişki istatistiksel olarak anlamlı değildir. ($p>0,05$)

Tartışma-Sonuç: Talonlu sistem konvensiyonel kilitleme sistemine göre radyasyona maruziyet ve ameliyat süresi açısından avantaj sağlayan güvenilir bir yöntemdir. Talonlu sistem kullanılan hastalarda kaynama zamanı konvensiyonel yönteme göre daha uzun olarak görülmüş olup bu durum hastaların takibinde dikkat edilmesi gereken bir noktadır.

Anahtar Kelimeler : femur kırığı, konvensiyonel kilitleme, talon

S-106

NADİR BİR OLGU: KEMİĞİN PRİMER MALİGN MEZENKİMAL TÜMÖRÜ

Mehmet Kurt[1], Selçuk Yılmaz[1], Şefik Murat Arıkan[2], Akif Muhtar Öztürk[2]

[1]Kütahya Sağlık Bilimleri Üniversitesi Tıp Fakültesi
[2]Gazi Üniversitesi Tıp Fakültesi

Giriş-Amaç: Malign mezenkimal tümör; genellikle ekstremitelerin yumuşak dokularında görülen nadir bir tümördür. Yumuşak doku tutulumu olmadan sadece kemik içerisinde görülmesi oldukça nadir bir durumdur. Malign mezenkimal tümör alt tiplerinden biri olan sinovyal sarkomun ilk izole kemik tutulumunun tibia olduğu görülmektedir(1). Tüm sarkomlar içerisinde malign mezenkimal tümör görülme insidansı %5-10'dur(2). Malign mezenkimal tümör sıklıkla 2. dekatta görülmekle birlikte 10-60 yaş aralığında görülebilir(3). Malign mezenkimal tümör sıklıkla alt ekstremitede görülmektedir. İzole kemik tutulumu olan malign mezenkimal tümör vakaları oldukça nadirdir(4). Lokal agresif özellik gösteren bu tümörün 5 cm üzerindeki ebatlara ulaşması durumunda metastaz riski artmaktadır. Bu tümörün tedavisinde radikal rezeksiyon yapılması gerektiğini gösteren bilimsel veriler mevcuttur(5). Herhangi bir yumuşak doku tutulumu olmayan izole primer kemik malign mezenkimal tümör olgusunu sunacağız.

Gereç-Yöntem: 23 yaş kadın hasta; son bir senedir sağ bacağında ağrı şikayeti ile başvurdu. Hasta ev hanımı ve bilinen mitral kapak cerrahisi dışında özellik yok. Soygeçmişte özellik saptanmadı. Ağrısı travmadan bağımsız ve şiddetinin zamanla arttığını söylüyor. Hasta daha önce 4 defa dış merkeze başvurmuş. NSAİİ ve istirahat önerilmiş. Fayda görmemiş. Fizik muayenesinde sağ diz ekleminin 8-10 cm distalinde ağrı tarifliyor. Ele gelen kitle veya şişlik saptanmadı. Sağ diz ve ayak bileği eklemi muayenesinin olağan olduğu görüldü. Yapılan kan tetkiklerinde biyokimyasal parametreler normal, tümör markerları normal olduğu görüldü. Toraks ve batın bilgisayarlı tomografisinde özelliğe rastlanmadı. Çekilen direkt grafide sağ tibia üst 1/3 diyafizer bölgede etrafı sklerotik iç kısımda litik alanların eşlik ettiği korteksi dekstrükte etmeyen kitle görüldü. İstenilen ileri tetkik MR grafisinde 70*55*28 mm çaplarında düzensiz konturlu heterojen intensitede yoğun nonhomojen kontrastlanma gösteren kitlesel lezyon görülmüştür.

Bulgular: Hastanın çekilen PET-CT'de ek bir bölgede tutulma gözlenmedi. Alınan biyopsi örneği ilk incelemesinde sinovyal sarkom olarak raporlanmış olup, Gazi Üniversitesi'ne yapılan konsültasyon sonucu kemiğin primer malign mezenkimal tümörü teşhisi konulmuştur. Hastaya ektremite koruyucu geniş tümör rezeksiyonu sonrasında vasküler fibula otogrefti ile rekonstruksiyon yapıldı. Hastanın post-op komplikasyon olmayıp, post-op 6. ayında takibi sorunsuz olarak devam etmektedir.

İNTRAOP GÖRÜNTÜ VE HİSTOPATOLOJİK İNCELEME

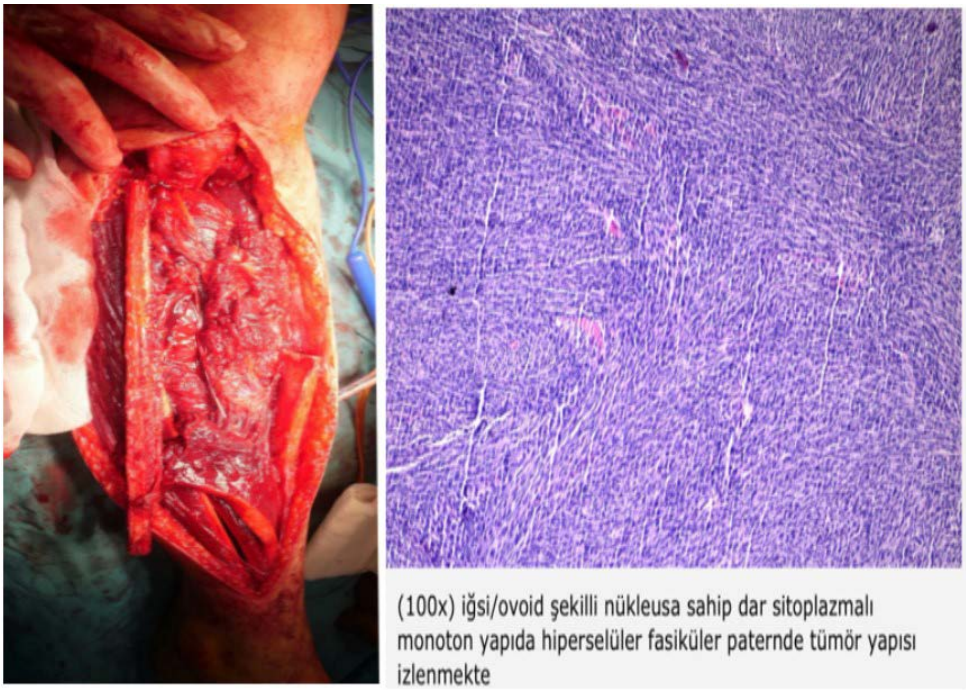

PREOP X-RAY VE MRG

Tartışma-Sonuç: Malign mezenkimal tümör alt ekstremite daha çok görülen büyük kısmının genç erişkinlerde görüldüğü tüm sarkomların %5-10'unu oluşturan malign seyirli bir yapıya sahiptir(2). Tümörün yumuşak doku invazyonu olmadan sadece kemik içinde görülmesi nadir bir durumdur. Hastanın istirahatle ve oral NSAİİ ile düzelmeyen ağrısı olması durumunda şüphelenmek gerekmektedir. Bu tip primer malign kemik tümörlerinde erken teşhis hastaya yapılabilecek olan ekstremite koruyucu cerrahi açısından hayati önem arz etmektedir.

Anahtar Kelimeler : kemiğin primer maling mezenkimal tümörü, kemik tümörleri, malign mezenkimal tümör, nadir olgu, tibia tümörleri

S-107

ARTROSKOPİK ÖN ÇAPRAZ BAĞ REKONSTRÜKSİYONU VE MEDİAL MENİSKÜS TAMİRİ SONRASI KLEBSİELLA SEPTİK ARTRİTİ VE ARTROFİBROZİS. NADİR GÖRÜLEN PATOJEN.

Gökhan Pehlivanoğlu[1], *Hüseyin Emre Akdeniz*[1]

[1]*İstanbul Metin Sabancı Baltalimanı Kemik Hastalıkları Eğitim ve Araştırma Hastanesi*

Anahtar Kelimeler :

S-108

TAMAMI İÇERİDE DIŞ MENİSKÜS TAMİRİ KOMPLİKASYONU : ORTAK PERONEAL SİNİRDEN DİKİŞ İMPLANTI ÇIKARILMASI

Hüseyin Emre Akdeniz[1], Gökhan Pehlivanoğlu[1]

[1]M.S. Baltalimani Kemik Hastalıkları EAH

Giriş-Amaç: Dış menisküs tamiri sonrası ortak peroneal sinir (OPS) yaralanması bilinen ancak nadir bir komplikasyondur. Ön çapraz bağ (ÖÇB), iç menisküs(İM) ve dış menisküs(DM) hasarları nedeniyle opere edilen ve ameliyat sonrası OPS arazı gelişen amatör futbolcu olan hastamızda bu nadir komplikasyonu ve bu komplikasyonu nasıl tedavi ettiğimizi sunmaktayız

Gereç-Yöntem: DM tamiri sırasında OPS yaralanması gelişen hastanın tedavisi ameliyat esnasında çekilen fotograflarla belgelendirildi.

Bulgular: 22 yaşında erkek hasta 6 ay kadar önce futbol maçı sırasında sol diz torsiyonel travması hikayesi sonrası başlayan dizde boşluk hissi, takılma ve ağrı şikayetleri ile polikliniğe başvurdu. Yapılan muayenesinde sol dizde ön çekmece, Lachmann ve McMurrey testi pozitif olarak saptandı. İlk başvuruda herhangi bir nörolojik defisit saptanmadı. Yapılan radyolojik incelemeler sonrasında İM kova sapı yırtığı, DM horizontal yırtığı ve ÖÇB hasarı saptanarak artroskopik tamir önerilerek opere edildi. Ameliyatta İM içten dışa teknik ile onarıldı, ÖÇB hamstring tendon grefti ile rekonstrükte edildi, DM yırtığı ise tamamı içeride teknik ile tamir edildi. Ameliyat sonrası muayenesinde sol ayak bileği ve parmaklarda aktif ekstansiyon, ayakta aktif eversiyon kaybı saptandı. 3.hafta yapılan elektromiyografi (EMG) tetkikinde OPS de aksonal hasar saptanan hasta sinir eksplorasyonu planlandı. Yapılan ikinci ameliyatta OPS bütünlüğünün korunduğu ancak içerisinde menisküs tamir implantı olduğu görülerek ekstrakte edildi, fotoğraf ile belgelendi. Düşük ayak için ayak bileği ortezi ile takip edilen hasta, aynı zamanda uygun rehabilitasyon programına alındı. Bu şekilde takip edilen hastanın ilk ameliyatından yaklaşık 7 ay sonra aktif ayak bileği ekstansiyon kusuru düzeldi, EMG inceleme ile OPS iyileşme teyit edildi

peroneal sinir eksplorasyonu sırasında çekilen fotoğraf

Tartışma-Sonuç: İatrojenik OPS hasarı DM onarımı sırasında karşılaşılan nadir bir komlikasyondur. Alınan bütün önlemlere rağmen anatomik olarak yakınlığı sebebiyle OPS risk altındadır. Literatürde genellikle içten dışa teknik ile onarım sonrası OPS in tuzaklanması ile ilgile olgular bildirilmiş olmak ile birlikte tamamı içeride onarım cihazları ile yapılan tamirler sonrası implantın sinirin içerisinde kalması nadir bir durumdur. Ameliyat sonrası gelişen hasarlarda, bu olguda uygulandığı gibi, erken sinir eksplorasyonunun uygun olduğu görüşünü savunuyoruz. Böylece bu hastada olduğu gibi, tamamen iyileşmenin daha olası olduğu kanaatindeyiz

Anahtar Kelimeler : artroskopi komplikasyonu, dış menisküs tamiri, Ortak peroneal sinir

S-109

KURTARILMAMIŞ REPLANTASYONDA KASIK FLEBİ UYGULAMASI ERKEN DÖNEM SONUÇLARIMIZ

Kadri Uçar[1], Javad Mirzazada[2], Servet Elçin Alpat[3], Ali Saltuk Argün[1], Arda Berkan Sezgiç[2]

[1]SBÜ Van Eğitim ve Araştırma Hastanesi El Cerrahisi Kliniği, Van
[2]SBÜ Van Eğitim ve Araştırma Hastanesi Ortopedi ve Travmatoloji Kliniği, Van
[3]SBÜ Gülhane Eğitim ve Araştırma Hastanesi Plastik, Rekonstrüktif ve Estetik Cerrahi Kliniği, Ankara

Giriş-Amaç: Travmatik tam ya da tama yakın kısmi parmak amputasyonlarında yaralanma şekli, kopan parçanın durumu ve hasta ile ilgili durumlar elverişli olduğunda replantasyon/revaskülarizasyon ilk seçenek tedavi yöntemlerinden biridir. Replantasyon/revaskülarizasyon başarısızlığı durumunda yaygın olarak uygulanan yaralanma seviyesinden güdük kapatılması parmakta kısalma ve elde işlev kaybı ve görsel uyumsuzlukla sonuçlanabilmektedir. Bu çalışmada amacımız, başarısız replantasyon sonrası güdük kapatılması yerine parmak uzunluğunu korumak için deri ve deri altı yağ dokusundan sıyrılan replante edilmiş amputatın kasık flebi ile örtülerek tedavi edildiği beş olgunun erken dönem sonuçlarını sunmak ve literatür eşliğinde tartışmaktır.

Gereç-Yöntem: Parmak replantasyonu sonrası izlemde replante edilen kısımda yumuşak doku nekrozu gelişen hastalarda kemik tespitleri korunarak replante edilmiş amputatlarında parmak deri ve derialtı yağ doku soyularak (tendonlar ve dijital sinir demetleri olabildiğince korunarak) ampute parmak yumuşak dokudan arındırıldı ve uygun boyutta kaldırılmış yüzeyel sirkümfleks iliak arter kasık flebi içine gömüldü. 3 haftalık izlem sonrası ikinci bir cerrahi ile flep ayrılarak hastalar izleme alındı. Parmak ucunun inceltilmesi, tırnak yataklarının açığa çıkarılması ve K-tellerinin çekilmesi için flep ayrıldıktan 3-6 hafta sonra ikincil cerrahi işlemler uygulandı.

Bulgular: Başarısız replantasyon/revaskülarizasyon sonrası kasık flebi ile parmak uzunluğunu koruyucu yöntem uygulanmış tek parmak yaralanmalı dört hastanın üçünde parmak uzunluğu korunurken izleme bir başka şehirde devam eden ve flepte kısmi kenar nekrozu gelişmiş bir olguya dış merkezde bilgimiz dışında kısmen kısaltma ile güdük kapama uygulanmış. Çoklu parmak amputasyonlu bir olgu ise üçüncü, dördüncü ve beşinci parmakları flep ile sarılı sindaktilize şekilde izlenmektedir.

Olgu 1

25 yaş erkek. Muvazzaf asker, sol elinin yüzük parmağında yüzük yaralanması meydanagelmiş. Parmak tamamen deglove olmamış fakat proksimal falangstan itibaren abrazyon, distalinterfalangeal eklem çıkığı ve bu seviyeden subtotal amputasyon mevcuttu (Resim1-3). Yaranındurumu ve damarın traksiyonu sonucu meydana gelen intimal hasar dikkate alınarak bu olguya2.teknik uygulandı (Resim 4). 3.haftanın sonunda fleb ayırma işlemi ve 3 hafta sonra kozmetikmüdahale uygulandı. 10 haftalık sonuç bu şekildedir (Resim5).

Olgu 2

47 yaş erkek. Sol el 2.parmak makine kayışına kapılarak proksimal interfalangeal eklemseviyesinden total amputeydi (Resim 10). 1.tekniğe uygun olarak ilk seansta kemik, tendon ve sinirtamiri uygulandıktan sonra parmak skeletonize edildi (Resim 11) ve kasık flebine gömüldü(Resim12). 3.haftanın sonunda kasık flebi ayrıldı. 9 haftalık takip sonucu bu şekildedir (Resim 13).

Tartışma-Sonuç: Parmak replantasyon / revaskülarizasyon başarısızlığı durumunda yaralanma seviyesinden güdük kapatılması yerine deri ve deri altı yağ dokusundan sıyrılan replante edilmiş amputatın kasık flebi ile örtülmesinin parmak uzunluğunu koruması, görsel olarak daha uygun olması ve elde işlev kaybını azaltması nedeniyle denenebileceği ve bazı durumlarda replantasyona alternatif olabileceği kanaatindeyiz.

Anahtar Kelimeler : başarısız, flebi, kasık, parmak, replantasyon

S-110

İLERİ YAŞ KALÇA KIRIKLARI TEDAVİSİ SONRASI HAYAT KALİTESİ VE MORTALİTE

Hasan May[1], Melih Ünal[2]

[1]Antalya Eğitim ve Araştırma Hastanesi
[2]Yatağan Devlet Hastanesi

Giriş-Amaç: Artan yaşlı nüfusla birlikte ileri yaş kalça kırıklarının oranı da artmaktadır (1) ve bu hastalarda tedavi sonrası hayat kalitesi önemli oranda etkilenmektedir (2). Çalışmanın amacı yaş, komorbidite ve cerrahi yöntemin yaşam kalitesi ve mortalite üzerine etkisini değerlendirmektir.

Gereç-Yöntem: Kliniğimizde kalça kırığı sebebiyle parsiyel kalça artroplastisi (PKP), proksimal femoral çivi (PFN) ve dinamik kalça vidası (DHS) yöntemleriyle tedavi edilmiş 65 yaş üzeri hastalar retrospektif olarak değerlendirildi. Hastaların cerrahi öncesi demografik verileri ve komorbiditeleri hastane kayıt sisteminden elde edildi. Komorbidite verilerine göre Charlson komorbidite indeksi hesaplandı. Hastalar yaşa göre 65-70, 71-75, 76-80 ve 80 üstü olarak kategorize edildi. EQ5D yaşam indeksi ise telefon ile değerlendirildi. Telefon ile ulaşılamayan hastalar ise çalışma dışı bırakıldı. Sonuçlar istatistiksel olarak değerlendirildi.

Bulgular: Toplam 43 (%46.2) bayan, 50 (%53.8) erkek toplam 93 hastanın ortalama yaşı 77.2±7.6, takip süresi ise 40.6±17.9 (7.0-86.0) ay idi. 28 hastaya femur boyun kırığı sebebiyle PKP uygulanırken, trokanterik kırık sebebiyle başvurmuş 65 hastanın 33'üne PFN, 32'sine DHS uygulanmıştı. 80 yaş üzeri hasta grubunda mortalite EQ5D indeks ve EQ5D VAS ölçeğinin daha düşük olduğu saptandı (sırasıyla p:0.040; p:0.002; p:0.015). Charlson komorbidite indeksi ile EQ5D indeksi arasında negatif korelasyon saptandı (p:0.014). Ayrıca ex olan hastalarda Charlson indeksi daha yüksek saptandı (p:0.042). Trokanterik kırıklarda uygulanan PFN ve DHS uygulamalarının ise sağ kalım ve hayat kalitesi açısından benzer sonuçlara sahip olduğu görülmüştür.

PFN ve DHS uygulanan trokanterik kırıklarda mortalite ve hayat kalitesinin karşılaştırılması

	PFN n:33	DHS n:32	p
YAŞ (Ort±SS)	79.4±7.3	75.4±9.6	0.085 [1]
KOMORBİDİTE (Ort±SS)	5.9±2.1	6.4±1.8	0.235[2]
EQ5D Index (Ort±SS)	0.58±0.28	0.62±0.32	0.477[2]
EQ5D VAS (Ort±SS)	66.6±19.5	65.6±19.3	0.957[2]
Ex Survive Ex	23 10	23 9	0.506[3]

[1] Independent Sample T-Test

[2] Mann-Whitney U

[3] Chi Square

Tartışma-Sonuç: İleri yaş kalça kırıklarında ileri yaş ve komorbiditenin, mortalite ve hayat kalitesini olumsuz etkilediği; trokanterik kırıklarda PFN ve DHS seçiminin mortalite ve hayat kalitesini etkilemediğini ortaya koymuştur.

Anahtar Kelimeler : Hayat kalitesi, İleri yaş, Kalça kırıkları, Mortalite

S-111

YAYGIN EKLEM HİPERMOBİLİTESİ VE HALLUKS VALGUSU BULUNAN HASTAYA HALLUKS VALGUS HASTALIĞINA UYGULANAN METATARSAL DİAFİZ OSTEOTOMİSİNİN TEK BASAMAKLI REVİZYON CERRAHİSİ; 5 YILLIK SONUÇ, BİR OLGU SUNUMU

Hakan Bahar[1], Ferdi Dırvar[1]

[1]İstanbul Metin Sabancı Baltalimanı Kemik Hastalıkları Eğitim ve Araştırma Hastanesi

Giriş-Amaç: Halluks valgusun etiyolojisinde birinci metatarsokuneiform eklemin stabilitesi , tarihsel olarak birçok tartışmaya konu olmuştur. Literatür ışığında , metatarsokuneiform eklem koronal düzlem hareketliliği, halluks valgus açısının ve intermetatarsal açısının eşzamanlı artışı için gereklidir.[1] Birinci tarsometatarsal eklem artrodezi, geçen yüzyılın başlarında halluks valgus deformitesini tedavi etmek için tanıtıldı ve daha sonra 1950'lerde, birinci sıra hipermobilitesiyle ilişkili halluks valgusun düzeltilmesi için endikasyonlara odaklanılarak Lapidus tarafından popüler hale getirildi.[2] Lapidus prosedürü uygulamaya koyduğunda tarsometatarsal eklem hipermobilitesinin halluks valgus da dahil olmak üzere hem ön ayak hem de orta ayağın bir işlev bozukluğu kaynağı olarak kabul etmiş ve daha az transfer metatarsalji, diğer metatarslarda stres kırığı ve orta ayak artriti sağlamak amacıyla birinci tarsometatarsal eklem artrodezini önermiştir.[2] Bizim bu olgu sunumundaki amacımız birinci tarsometatarsal eklem de dahil olmak üzere yaygın eklem hipermobilitesi bulunan bir hastamıza halluks valgus hastalığı için uygulanmış 1. Metatars diafiz osteotomisinin sebep olduğu çarpıcı klinik ve radyoloji sonucu paylaşmak ve yapmış olduğumuz tek basamaklı revizyon cerrahisinin 5 yıllık radyolojik sonucunu ve SF-36 skorunu paylaşmaktır.

Resim 2

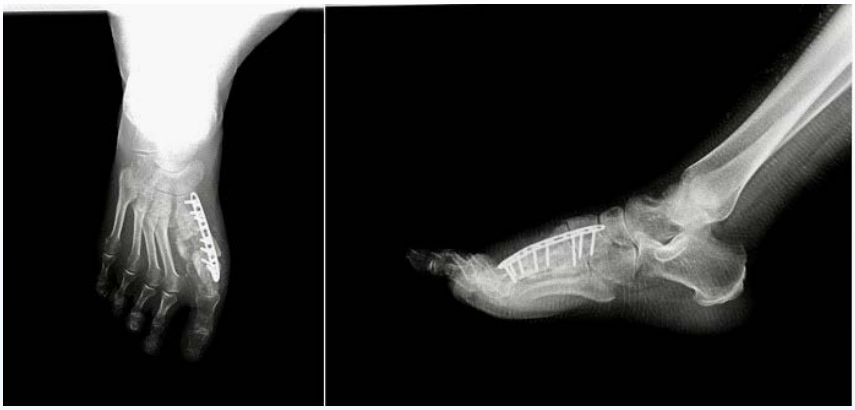

Ameliyat sonrası 5. yıl kontrol ayak direk grafileri

Gereç-Yöntem: 58 yaşında kadın hasta, Mart 2012 yılında sağ ayakta halluks valgus şikayeti ile başvuruda bulunduğu dış merkezde 1. metatars medial açık kama diafiz osteotomisi uygulanarak ameliyat edilmiş.Mayıs 2015 tarinde sağ ayak 1. metatars üzerinde ağrı, 2. 3. 4. ve 5. metatars başları seviyesinde ağrı ve nasır,sağ ayak sağ ayak 1. metatarsta şekil bozukluğu şikayeti ile polikliniğimize başvuruda bulunan hastanın geliş fizik muayenesinde sağ ayak 1. metatars üzerinde palpasyonla ağrı ve patolojik hareket, sol ayak 1. metatars ile karşılaştırdığımız zaman 2 cm kısalık mevcuttu.Beighton kriterlerini eklem hipermobilitesi varlıg?ını belirlemek

ic?in kullandığımızda kis?inin skoru 7 idi.Hastanın geliş anındaki SF 36 ağrı skoru 40 , fiziksel fonksiyonu 55 idi. Cerrahi planlama sırasında hastanın yaygın eklem hipermobilitesi tedavi stratejisini belirleyen ana unsurumuzdu. Ayrıca sağ ayak 1. metatars diafizindeki (sol ayağına göre) 2 cm uzunluk farkına ek olarak hipertrofik kaynamama dokusu ve implant ekstraksiyon sırasında oluşabilecek kemik kaybıda düşünülerek tek seansta uzunluğu ve sağlam bir fiksasyon sağlayabilecek bir uygulama düşünüldü . Birinci tarsometatarsal eklem ve hipertrofik kaynamama hattı debridman yapılıp hazırlandı. Ameliyat sırasında defekt miktarı ölçülerek sağ taraf iliak kanatından 2x3x2 cm lik trikortikal otogreft alındı, 1 adet 8 delikli metatars plağı fiksasyon sağlamak amacıyla sağ ayak 1.metatarsına uygulandı.

resim 1

ilk geliş muayenesinde, hastanemizde çekilen ayak direk grafileri ve tomografisi

Bulgular: Hastanın 5 yıl sonundaki SF 36 ağrı skoru 80 , fiziksel fonksiyonu 80 id

Tartışma-Sonuç: Lapidus fiksasyonunun evrimi, birinci tarsometatarsal ekleminin anatomisi ve işlevi, hipermobilite mekanizması ve 3 boyutlu halluks valgus deformitesinin nedeni ile güçlü bir şekilde ilişkilendirilmiştir.[33] Bir çalışmada halluks valgus deformitesi sırasında birinci tarsometatarsal ekleminin hipermobilitesinin birden fazla düzlemde meydana geldiğini birinci tarsometatarsal eklemde dorsifleksiyon, supinasyon ve iç rotasyon geliştiğini ifade ettiler. Yapılacak cerrahilerde birinci tarsometatarsal ekleminin daha statik tespiti ve yumuşak doku dizilimi sonucun belirlenmesinde önemlİdir. Hipermobilite tespit edildiğinde, halluks valgus hastalığında medial kolon stabilizasyonu kavramı belirleyici olmaya devam etmektedir.[6]

Anahtar Kelimeler : Halluks valgus, Hipermobilite, Lapidus, metatarsal osteotome

S-112

PROKSİMAL HUMERUS KIRIKLARINDA DELTOPEKTORAL YAKLAŞIM İLE UYGULANAN PLAKLIOSTEOSENTEZ SONUÇLARIMIZ

Tarık Altunkılıç[1]

[1]*Malatya Turgut Özal Üniversitesi*

Giriş-Amaç: Proksimal humerus kırıklarında deltopektoral yaklaşım ile plaklıosteosentez yapılan hastaların sağlam omuzuna göre fonksiyonel ve radyolojik sonuçlarının değerlendirmesi amaçlanmıştır.

Gereç-Yöntem: Bu çalışmaya Ocak 2015-Ocak 2017 tarihlerinde AO/OTA sınıflamasına göre hastaların 5'i 11-A2, 11'i 11-A3, 7'si 11-B1, 4'ü 11-B2, 6'I 11-C2 olan proksimal humerus kırığı (PHK) nedeniyle deltopektoral yaklaşım ile proksimal anatomik plak (PAP) uygulanan 33 hasta dahil edildi. Retrospektif çalışmıza 18 yaş üstü, kapalı humerus kırığı olan, contralateral humerusu ve omuzu sağlam olan hastalar alınmıştır. Hastaların 2 sinin (%6) hem proksimal humerus kırığı hemde shaft distaline uzanan kırığı mevcuttu. Bu iki hastada insizyon distale lateral yaklaşımla uzatılarak double plaklıosteosentez yapıldı. 5 hastada (%15) rotator cuf rüptürü mevcut idi ve plak delikleri kullanılarak sture edildi. Hastaların yaş ortalaması 45,7 ± 13,47 idi. 18 hasta (%54,5) erkek ve 15 hasta (% 45,5) kadın idi. Takip süreleri ortalama 7,36 ± 1,67 ay olan hastaların 17'si (%51,5) sağ omuzdan, 16'sı (% 48,5) sol omuzdan ameliyat edildi. Hastalara ameliyat sonrası ROM egersizleri başlandı. Hastaların ameliyatlı ve sağlam taraflar arası fonksiyonel sonuçlar Constant-Murley skorunun (6.ay) ve radyolografik sonuçlar (6.ay) tam anteroposterior grafi ile collodiafizer açılarının karşılaştırılması ile değerlendirildi.

proksimal humerus kırığı 6.ay grafi

proksimal humerus kırığı intraoperatif görünti

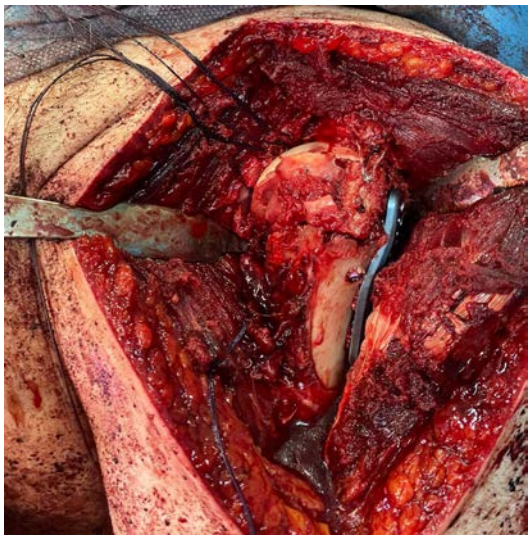

Bulgular: Hastalarda Constant Murley skorlama kategorik (mükemmel, iyi, orta, kötü) veri yapısına göre ameliyatlı taraf %6.1 (n=2) kötü, %6.1 (n=2) orta, %39.4 (n=13) iyi ve %48.5 (n=16) mükemmel iken, sağlam taraf % 0 (n=0) kötü, % 3 (n=1) orta, %30,3 (n=10) iyi ve %66,7 (n:22) mükemmel sonuç elde edildi. Hastalarda Constant Murley skorlama kategorik veri yapısına göre ameliyat edilen taraf ile sağlam taraf arasında istatistiksel olarak anlamlı bir fark saptanmamıştır (p>0,05). Ameliyatlı tarafın Constant Murley skoru ortalaması 85,82 ± 7,07 iken, sağlam tarafın Constant Murley skoru ortalaması 90,67 ± 5,76 idi . Ameliyatlı tarafın kollodiafizer açıları ortalaması 130,03± 4,64 iken; sağlam tarafın açıların ortalaması 135,64 ± 5,04 'tür. Hastaların Constant Murley omuz skorları ve kollodiafizer açı değerleri açısından; ameliyat edilen taraf ile sağlam taraf arasında istatistiksel olarak anlamlı farklılık bulunmuştur (p<0,05). Hastaların kırık kaynama süreleri ortalama 16,15 ± 2,79 hafta'dır. 1 (%3) hastada 3 ay sonra derin enfeksiyon gelişti ve plak çıkarıldı. Bu hastada nonunıon gelişti. Nonunıon oranı %3.3 idi. Diğer hastaların kırıkları kaynadı. Hiçbir hastada impingment sendromu görülmedi.

Constant-Murly Skorlarına Göre Ameliyat Edilen Taraf İle Sağlam Taraf Arasındaki Karşılaştırma

Değişken	Grup		Sağlam Taraf	Ameliyatlı Taraf	Total	p değeri
Constant-Murly skor	Mükemmel	sayı yüzde	22 66,7	16 48,5	38 57,6	0,299
	İyi	sayı yüzde	10 30,3	13 39,4	23 34,8	
	Orta	sayı yüzde	1 3,0	2 6,1	3 4,5	
	Kötü	sayı yüzde	0 0,0	2 6,1	2 3,0	

Tartışma-Sonuç: Proximal humerus kırıklarında, proksimal anatomik plaklara kilitli vida uygulanabilmesi ve rotator cuf yırtıklarını sture etmemizi sağlayan deliklerinin olması sayesinde; erken dönemde omuz hareketine izin verebilecek stabiliteyi sağlamakta ve hastaların sağlam omuzuna yakın bir fonksiyon kazanmasına yardımcı olmaktadır. Deltopektoral yaklaşım ise proksimal humerus kırıkları için sağlamış olduğu geniş cerrahi saha sayesinde hem kırığın hemde rotator cuf'ın anatomisini değerlendirmemize izin vermekte, distale uzanan proksimal humerus kırıklarına müdahalemizi kolaylaştırmaktadır.

Anahtar Kelimeler : Constant Murly skoru, Kolodiafizer Açı, Proksimal Humerus Kırığı, Proksimal Humerus Plağı

S-113

DİSTAL FEMUR KIRIKLARINDA TALON KİLİTLİ RETROGRAD ÇİVİLEME YETERLİ STABİLİTE SAĞLAR MI?

Gökhun Arıcan[1]

[1]*Yüksek İhtisas Üniversitesi, Ortopedi ve Travmatoloji Kliniği*

Giriş-Amaç: Femur distal kırıkları genellikle gençlerde yüksek enerjili, yaşlılarda düşük enerjili travmalar sonucu meydana gelir. Distal femur kırıklarının tedavisinde anatomik kırık redu?ksiyonunu sağlamak için yapılan yumuşak doku sıyrılmaları kırık kaynamasını olumsuz etkileyebilmektedir. Bu nedenle yumuşak dokuyu en az travmatize eden, en stabil teknik temel amaçtır. Çalışmamızda distal femur kırıklarının tespitinde talon kilitli sistem retrograd çivinin etkinliği klinik ve fonksiyonel sonuçlarını değerlendirmeyi amaçladık

Postoperatif 1

Postoperatif 2

Gereç-Yöntem: SBÜ Ankara Eğitim ve Araştırma Hastanesi Ortopedi ve Travmatoloji kliniğinde 2016 - 2019 yılları arasında distal femur kırığı nedeniyle retrograd talon kilitli çivi uygulanan 24 hasta (Erkek: 14, Kadın: 10), (ort yaş: 65.4, 49-86) değerlendirmeye alındı. Teknik; Supin pozisyonda medial parapatellar yaklaşımla redüksiyon sağlandıktan sağlandıktan sonra minimal invaziv çivileme uygulandı.(Proksimal çapı 15.5mm,distal çapı 11 mm,

boyuna 125 derece açıyla_kilit vidası,_Orthopedic Designs;_North America Inc. Florida, USA)._Talın distal Fix Retrograd çivinin cerrahi adımları, klasik retrograd çivilerin aşamalarına benzerlik göstermekedir.Distal kilitleme çivinin proksimalinden çivi içine gönderilen tornavida yardımıyla yapılmaktadır.Tüm hastalarda AO sınıflamasına göre 3.3.A1-A3 tipi kırıklar mevcuttu. Hastalar kırık etiyolojisi, radyolojik olarak kaynama zamanı, komplikasyonlar ve KSS (Knee Society Score) fonksiyonel sonuçları açısından değerlendirildi.

Bulgular: Ortalama takip su?resi 15±2 ay, ortalama kaynama su?resi 6±1.4 ay olarak tespit edildi. Knee society score 83±4 olarak tespit edildi (p=0.35). Hastaların ortalama diz eklem hareket açıklığı 106±10 derece olarak tespit edildi. 1 hastada enfeksiyon, 2 hastada kaynama geçikmesi göru?lmu?ştu?r. Santralizasyonun görüldüğü 3 ort çivi yerdeğişikliği 3.2±1.1 olarak tespit edildi. Santralizasyonun görüldüğü hastalarda ort ±8 derece varus ve valgus gözlendi

Tartışma-Sonuç: Distal femur kırıklarının Talon kilitli Retrograd intramedu?ller çivi ile osteosentez tedavisi radyolojik ve fonksiyonel açıdan yeterli olduğu tespit edilmiştir.

Anahtar Kelimeler : distal femur kırığı, retrograd çivileme, TalonFix

S-114

TRAKSİYON MASASINDA KAPALI REDÜKTE EDİLEMEYEN İNTERTROKANTERİ FEMUR KIRIKLARININ TEDAVİSİ; ÇİMENTOLU KALKAR DESTEKLİ HEMİARTROPLASTİ Mİ? AÇIK REDÜKSİYON VE SEFALOMEDÜLLER ÇİVİ İLE OSTEOSENTEZ Mİ ?

Ozan Altun[1], Erdi Özdemir[2], Osman Çömez[1], Yılmaz Ergişi[1], Uygar Daşar[1], Muhammed Nadir Yalçın[1]

[1]Karabük Tıp Fakültesi Karabük Eğitim ve Araştırma Hastanesi
[2]Karabük Eğitim ve Araştırma Hastanesi

Giriş-Amaç: Traksiyon masası altında kapalı redükte edilemeyen intertrokanterik femur kırıklarında uygulanan çimentolu kalkar destekli hemiartroplasti sonuçları ile açık redüksiyon ve sefalomedüller çivi uygulanan hastaların sonuçlarını karşılaştırmak amaçlanmıştır.

Gereç-Yöntem: Ocak 2017 – Haziran 2021 tarihleri arasında kliniğimizde intertrokanterik femur kırığı sebebi ile cerrahi uygulanan hastalar retrospektif olarak incelendi. Cerrahi sırasında traksiyon masası altında kapalı redüksiyon sağlanamayan hastalar çalışmaya dahil edildi. Hastalar uygulanan tedavi yöntemine göre, çimentolu kalkar destekli hemiartroplasti ve açık redüksiyon sonrası sefalomedüller çivi, olacak şekilde iki gruba ayrıldı. Hastaların demografik özellikleri, yatış süreleri, cerrahi süreleri, cerrahi sonrası komplikasyonları ve 6. ay Harris Kalça skorları belirlenen 2 grupta karşılaştırıldı.

Bulgular: Hemiartroplasti grubunda 10 hasta ve sefalomedüller çivi grubunda 11 hasta, kriterleri sağlayarak çalışmaya dahil edildi. Hemiartroplasti grubunda yaş ortalaması 78.6 ± 5.9, sefalomedüller çivi grubunda yaş ortalaması 76.3 ± 8.6 idi (p=0.686). Gruplar arasında cinsiyet ve taraf açısından fark yok idi (p>0.05). Cerrahi süre; sefalomedüller çivi grubunda (98.1 ± 34.5 dakika), hemiartroplasti grubuna (66.8 ± 9.3 dakika) göre anlamlı derecede uzun olarak gerçekleşti (p=0.012). Ortalama hastanede yatış süresi hemiartroplasti grubunda 9.0 ± 9.7 gün, sefalomedüller çivi grubunda 7.0 ± 2.6 olup anlamlı fark görülmedi (p=0.540). Hemiartroplasti grubunda 4 hastada, sefalomedüller çivi grubunda 6 hastada uzamış yara drenajı görüldü (p=0.505). Hemiartroplasti grubunda 1 hastada cerrahi sonrası enfeksiyon gözlenirken sefalomedüller çivi grubunda enfeksiyon gözlenmedi. Kan transfüzyonu hemiartroplasti grubunda 6 hastaya, sefalomedüüler çivi grubunda 8 hastaya uygulandı (p=0.537). Hemiartroplasti grubunda erken dönemde yük vermeye izin verilirken sefalomedüller çivi grubunda yük verme tedricen başlandı. Hemiartroplasti uygulanan hiçbir hastada kalça dislokasyonu görülmedi. Sefalomedüller çivi grubunda 1 hastada cut-out görüldü. 6. Ay Harris kalça skoruna göre 8 hastada mükemmel/iyi sonuç, 2 hastada orta sonuç elde edilirken, sefalomedüller çivi grubunda 2 hastada iyi sonuç, 6 hastada orta sonuç, 3 hastada kötü sonuç elde edildi.

Tartışma-Sonuç: Kapalı redüksiyon sağlanamayan intertrokanterik femur kırıklarında; çimentolu kalkar destekli hemiartroplasti uygulanan hastalarda, açık redüksiyon ve sefalomedüller çivileme yapılan hastalara göre kıyaslanabilir komplikasyon oranları ve üstün fonksiyonel kalça skorları gözlenmiştir. Erken dönem yük vermeye izin verilebilmesi gibi avantajlara sahip olması göz önüne alındığında, kalkar destekli hemiartroplastinin kapalı redüksiyon sağlanamayan hastalarda tedavi seçeneği olarak akılda bulundurulması önerilir.

Anahtar Kelimeler : endoprotez, harris, intertrokanterik, kalkarlı, sefalomedüller

S-115

RADYOLOJİK İNDEKSLER FEMUR İNTERTROKANTERİK KIRIKLAR İÇİN POSTOPERATİF KOMPLİKASYONLAR AÇISINDAN PREDİKTÖR FAKTÖR MÜ ?

Bahri Bozgeyik, Orhan Büyükbebeci, Fatma Yalçındağ

Gaziantep Üniversitesi Tıp Fakültesi Şahinbey Araştırma Ve Uygulama Hastanesi Ortopedi Ve Travmatoloji Bölümü

Giriş-Amaç: Bu çalışmanın amacı İntertrokanterik bölge kırıklarında ameliyat sonrası takiplerde yaşanan komplikasyonların femur proksimal morfolojisini tanımlayan radyolojik indeksler olan Singh indeksi, kanal kalkar oranı, femur proksimal kortikal kalınlık indeksi ve kanal flare indeksi ile ilişkisini incelemektir

Gereç-Yöntem: Gaziantep Üniversitesi Tıp Fakültesi Ortopedi Ve Travmatoloji Ana Bilim Dalında 2015-2019 yılları arasında femur intertrokanterik bölge kırığı nedeniyle çift lag vidali proksimal femoral çivileme yapılan ve intraop anatomik redüksiyon sağlanan 121 hastanın ameliyat öncesi grafileri ve takipleri değerlendirilerek Barthel aktivite indeksi, Harris kalça skorlaması ile birlikte değerlendirildi

Radyolojik indeksler

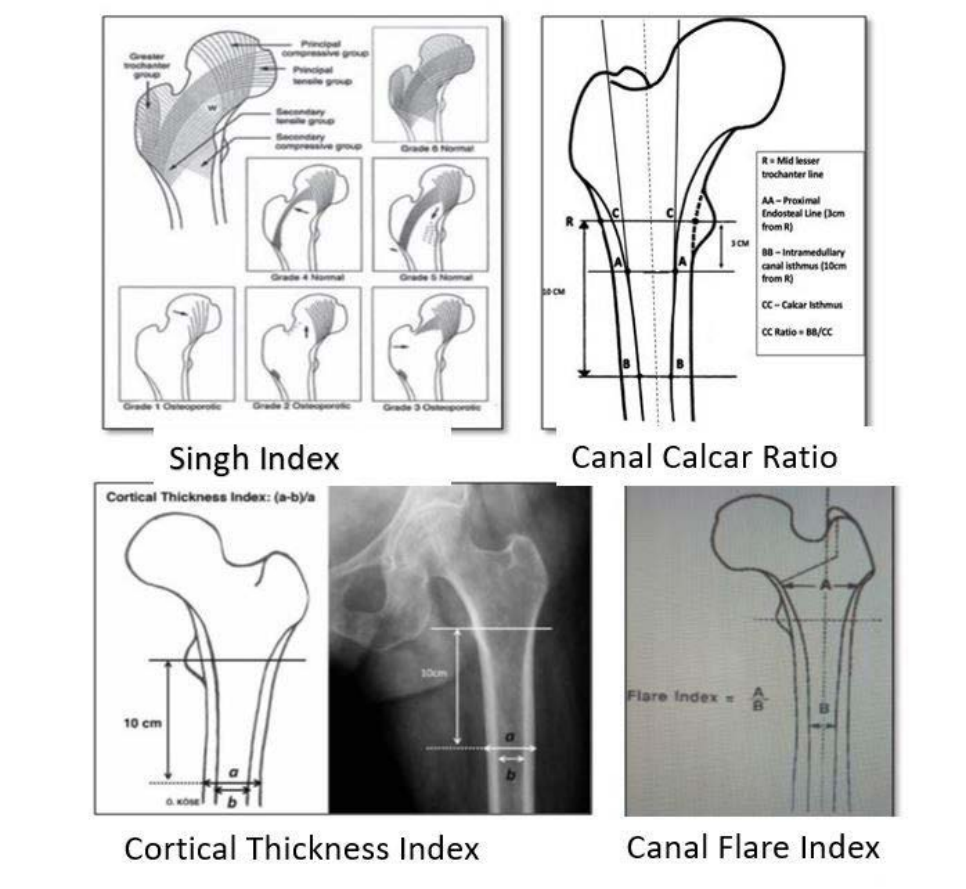

Bulgular: Hastaların 63'ü kadın (%52,07) 58'i erkekti (%47,93) ve yaş ortalaması 79,78'di (60-90). Ortalama takip süresi 23,40 ay (12-60) ve ameliyat öncesi bekleme süre ortalaması 2,65 gün (1-13) olarak görüldü. Eşlik eden komorbid hastalıkların yatış süresi artışına etkisi istatistiksel olarak anlamlı bulundu (p<0,05). Komplikasyonlar incelendiğinde 6 hastada (%4,96) cut-out, 7 hastada (%5,79) Z-efekti, 5 vakada (%4,13) lag screw vidaların laterale migre olduğu görüldü, 2 hastada (%1,65) nonunıon gelişti, 2 hastada (%1,65) postoperatif femur diafiz de fissür tespit edildi, 5 hastada (%4,13) postoperatif yakın dönemde pulmoner emboli tespit edildi. 3 hastada(%2,48) redüksiyon kaybı görüldü ve kabul edilmeyecek pozisyondaydı, 1 hastada (%0,08) implant yetmezliği tespit edildi. Postoperatif dönemde komplikasyon gelişimi ile Singh indeksi, kanal kalkar oranı, femur proksimal kortikal kalınlık indeksi ve kanal flare indeksi arasında anlamlı bir ilişki kurulamamıştır (p>0,05). Cut-out görülen hastalara bakıldığında vida konumunun a-p planda superior olması ile istatistiksel olarak anlamlı ilişki bulunmuştur(p<0,05). Barthel aktivite indeksinin preop ve postop 6. ay değerlendirilmesinde istatistiksel açıdan anlamlı düşüş olmuştur. (p<0,05) radyolojik parametrelerden Singh indeksinin Harris kalça skoru ile olan ilişkisi anlamlıdır (p<0,05). Postop 131,35? olan kollodiafizer açı ortalaması postop 6. ay takiplerdeki ortalama 128,38?'ye düşmüştür ve istatistiksel açıdan anlamlıdır (p<0,05). Radyolojik indeksler ile 1 yıllık mortalite gelişimi arasındaki ilişki istatistiksel açıdan anlamlı değildir (p<0,05).

Tartışma-Sonuç: Singh indeksi, kanal kalkar oranı, femur proksimal kortikal kalınlık indeksi ve kanal flare indeksi femur intertrokanterik kırıklardaki postoperatif dönemde yaşanan komplikasyonların ön görülmesinde tek başına yeterli değildir. Ek olarak istatistiksel açıdan anlamlı olmasa da radyolojik indeks değerlerinin kemik yoğunluğunun azaldığı yöndeki değişim değerlerinde varus, rotasyonda unıon, nonunıon gelişimi, mortalite gerçekleşen hasta sayısı daha fazladır.

Anahtar Kelimeler : kanal flare index, kanal kalkar oranı, kortikal kalınlık indexi, proximal femoral nail, singh index

S-116

THURSTON HOLLAND PARÇA BÜYÜKLÜĞÜ DİSTAL TİBİA TİP 2 EPİFİZ YARALANAMALARI SONRASI ERKEN FİZİS KAPANMASI ÜZERİNDE ETKİLİ MİDİR?

Ali Turgut[1], Mert Kumbaracı[1], Hakan Arlı[1], Ali Osman Çiçek[1], Emre Sarıekiz[1], Önder Kalenderer[1]

[1]Tepecik Eğitim ve Araştırma Hastanesi

Giriş-Amaç: Bu çalışmanın amacı distal tibia tip 2 epifiz yaralanmalarında erken fizis kapanmasında (EFK) Thurston Holland Parça (THP) büyüklüğünün etkisini araştırmaktı

Gereç-Yöntem: Çalışmaya en az 12 ay takibi olan 57 hastanın 58 kırığı dahil edildi. Cinsiyet, yaş, manüplasyon sayısı, THP büyüklük yüzdesi (fizis uzunluğuna oranı), başlangıç ve redüksiyon sonrası en fazla deplasman miktarı, fizisi geçen tel sayısı, travma mekanizması ve eşlik eden fibula kırığı olup olmaması istatistiksel olarak araştırıldı

Bulgular: EFK 12 hastada gözlendi (%20.7). Başlangıç deplasmanının fazla olması, artmış redüksiyon manevra sayısı, fizisin 3 tel ile geçilmesi EFK açısından risk faktörleri olarak saptandı (p değerleri sırası ile 0.011, 0.011 ve 0.005). THP büyüklüğünün EFK üzerinde etkisinin olmadığı saptandı. Önemli bulgulardan birisi de erkek çocuklarda THP büyüklük yüzdesinin kız çocuklarına göre daha sık %50 altında olduğu idi (p değeri=0.013)

Tartışma-Sonuç: THP büyüklüğünün EFK üzerine etkili olmadığı sonucuna varıldı

Anahtar Kelimeler : Distal Tibia, Erken fizis kapanması, Thurston Holland Parçası, Tip 2 epifiz yaralanması

S-117

İNSTABİL İNTERTROKANTERİK KIRIKLI OLGULARDA KOMORBİDİTE İNDEKSLERİNİN ANALİZİ

Özcan Kaya[1], Selman Sert[1], Yusuf Öztürkmen[1]

[1]İstanbul Eğitim ve Araştırma Hastanesi

Giriş-Amaç: Günümüze kadar yapılan çalışmalar kalça kırıkları ait kısa uzun vade komplikasyonları açısından çeşitli çıkarımlarda bulunmuşlardır. Biz bu çalışmamızda 3. basamak travma merkezinde kalça kırığı nedeni ile tedavi edilmiş hastalardaki tedavi sonuçlarımızı hastane yatış süresi ile komorbidite indeks ilişkisini ortaya koymayı hedefledik.

Gereç-Yöntem: 2014 -2019 yılları arasında intertrokanterik femur fraktürü tanısı ile opere edilmiş hastalardan opere edilen hastalar geriye dönük olarak çıkarıldı.İnstabil intertrokanterik kalça kırığı olan ve AO sınıflamasına göre 31A22 grubundaki hastalardan aynı yaklaşım ile opere edilenlere ait demografik bilgileri,ASA skoru,Charlson Comorbidity Index erken mortalite (3 ay) ve komplikasyonları geriye dönük çıkarıldı. Sonuçlar SPSS işletim sistemi ile analiz edildi

Bulgular: 2014-2019 arasına İTF tanısı ile opere edilen 243 hastadan dahil edilme kriterleri karşılayan 64 tane 31A22 hasta (47K;17E) çalışmaya dahil edildi. Hastanın yaş ortalaması 80,88 (69-97 arasında Sd 8,737)di. Hastaların total hastane yatış süresi ortalama 6,71 (2-15 Sd.2,61). Cerrahi süre ortalaması 121,4dakika (90-180 dakika) Ortalama ASA skoru, Charlson Comorbidy Index, ortalama kan transfüzyonu,Yoğun bakım yatış süresi temel veriler tanımlayıcı istatistik ve normal dağılım varlığının kontrolü yapıldı. Normal dağılım gösteren Charlson Comorbidty index (CCI) in toplam yatış süresi üzerine etkisi için one way ANOVA testi uygulandı ve CCI in toplam yatış süresi üzerine istatiksel olarak etki etmediği görüldü. Regresyon analizinde coefficient kat sayısının anlamlığını belirleyen analizde p=0,001 olarak bulundu. CCI total yatış süresini etkilediği tespit edildi. Cinsiyetin yatış süresi üzerine anlamlı etkisi tespit edilmedi (p=0,696).ASA skorunun toplam yatış süresine etkisi one way ANOVA testi ile istatiksel olarak anlamlı bulunuldu.(p=.000) İlk 3 ay mortalite %0 tespit edildi. Vida geri gelmesi ya da cut out gibi mekanik komplikasyon tespit edilmedi.

ASA skoru ve toplam yatış süresi analizi

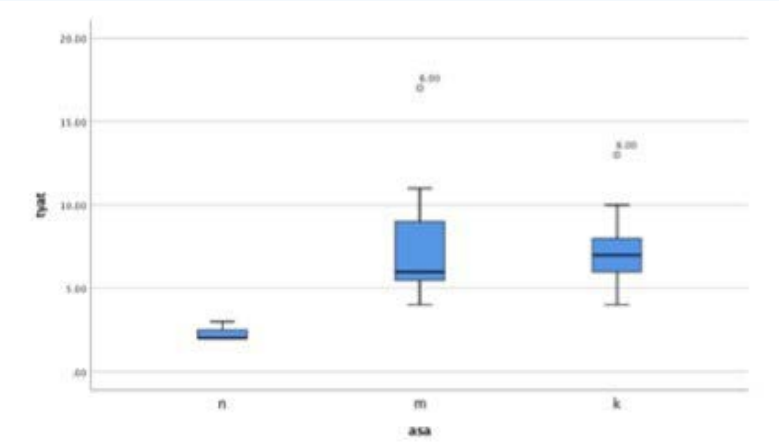

Charlson Comorbidity index toplam yatış süresi analizi

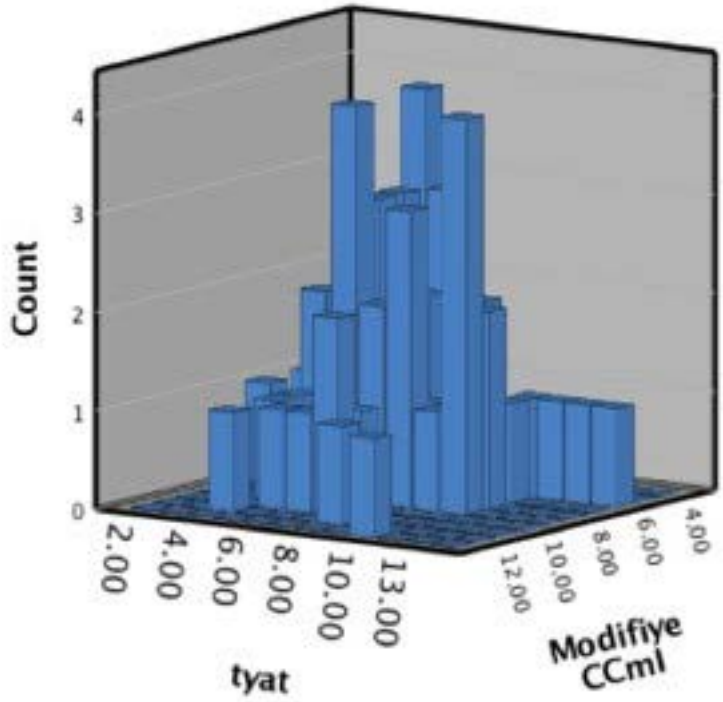

Tartışma-Sonuç: Kalça kırıklarında önemli bir morbidite olan hastane yatış süresini etkileyen ya da arttıran faktörler CCI ve ASA skoru sonucuna ulaşılmıştır. CCI 10 yıllık tahmin edilen yaşam ihtimali de vermesine rağmen kalça kırığı gibi kendi mortalitesi ve morbiditesi olan bir alt başlık eklenerek modifiye edilmesi gerekebilir.

Anahtar Kelimeler : Charlson Comorbidity index, kalça kırığı cerrahisi, osteoporoz

S-118

EKSTERNAL FİKSATÖR VE TİTANYUM ELASTİK ÇİVİ KOMBİNASYONU ERİŞKİN HUMERUS DİAFİZ KIRIKLARI TEDAVİSİNDE YENİ BİR ALTERNATİF TEKNİK OLABİLİR Mİ? ÜÇ FARKLI YÖNTEMİN KARŞILAŞTIRILMASI.

Ahmet Mert[1], Bahri Bozgeyik[2], Sezgin Bahadır Tekin[3]

[1]Niğde Ömer Halis Demir Üniversitesi Eğitim Ve Araştırma Hastanesi Ortopedi Ve Travmatoloji Bölümü
[2]Gaziantep Üniversitesi Şahinbey Araştırma Ve Uygulama Hastanesi Ortopedi Ve Travmatoloji Bölümü
[3]TC Sağlık Bakanlığı 25 Aralık Devlet Hastanesi

Giriş-Amaç: Bu çalışmada amacımız humerus diafiz kırıklarında external fiksatörle birlikte titanium elastic nail kullanımının (EF/TEN) klinik ve radyolojik sonuçlarını değerlendirerek plakla ostesentez ve eksternal fiksatör sonuçları ile karşılaştırmaktır.

Gereç-Yöntem: Humerus diafiz kırığı olup cerrahi yapılan 80 hastanın sonuçları retrospektif olarak analiz adilmiştir. Hastalar cerrahi tekniğe bağlı olarak Plakla osteosentez yapılanlar Grup 1, eksternal fiksatör (EF) kullanılanlar Grup 2 ve EF/TEN kullanılanlar Grup 3 olarak ayrılmıştır. Gruplar**;** yaş, cinsiyet, takip süreleri, yaralanma mekanizmaları, AO sınıflamasına göre kırık tipleri, sigara içiciliği, kaynama süresi, enfeksiyon varlığı, malunion veya nonunion gelişimi, postop takiplerde revizyon gerekliliği kriterlerine göre analiz edildi. Ayrıca klinik sonuçları değerlendirmek için 'American Shoulder and Elbow Surgeons' (ASES) skor ile ve The Short Form Questionnaire (SF-36) skorlama ile değerlendirildi.

Bulgular: Çalışma kapsamında Grup 1'de 32 , Grup 2'de 25 ve Grup 3'de 23 hasta vardı. Hastaların 43'ü erkek (%53,75), 37'si kadın (%46,25) olup ortalama yaş 43,52(18-74) idi. Gruplar ameliyat süresi açısından değerlendirildiğinde Grup 2 ve Grup 3 ameliyat süresi grup 1'e göre daha kısa olup bu fark istatistiksel olarak anlamlıydı. ($p<0,05$) Grup 1'de 3 hastada (%9.3) ve grup'2 de 1 hastada (%4) nonunion tespit edildi ve grup 3 de nonunıon görülmedi. Grup 2'de 2 hastada (%4) malunion geliştiği görüldü grup 1 ve grup 3'de ise malunion gelişimi görülmedi. Ayrıca grup 1'de 1 hastada (%3) implant yetmezliği gelişti. Grup 1'de 2 hastada (%6.4) postoperatif süreçte radial sinir hasarı görülürken Grup 2 ve 3'de rastlanmadı. Postoperatif 12. Ay ASES ve SF-36 skorlamaları arasında gruplar arasında istatistiksel olarak anlamlı fark yoktu. ($p>0.05$)

Tartışma-Sonuç: Humerus diafiz kırıklarında EF/TEN kullanımı hızlı ve radial sinir hasar riskine karşı güvenle uygulanabilen bir yöntemdir. Aynı zamanda kırık hattı açılmadan kapalı olarak uygulanabilmekte kırık iyileşme sürecindeki komplikasyonlara karşı avantaj sağlamaktadır. Ek olarak Ten kullanımı redüksiyonun korunması açısından önemli bir destek sağlar.

Anahtar Kelimeler : external fiksatör, humerus şaft kırığı, titanium elastik çivileme

S-119

PATIENTS TREATMENT WITH LIMBS AND PELVIC BONES CONCOMITANT AND MULTIPLE İNJURIES

Kanat Tezekbaev[1], Yergali Nabiyev[1], Meiram Tusupov[1], Nurlan Turbekov[1], Saruarbek Alkhodjaev[1]

[1]S.J. Asfendiyarov Kazak Milli Tıp Üniversitesi

The urgency of the problem: Polytrauma has a high mortality rate and is one of the three leading causes of death, and under 40 years of age the highest mortality rate due to injuries.

Purpose of the study. To improve the results of patients' treatment with limbs and pelvic bones concomitant and multiple injuries.

Materials and research methods: We observed 35 patients with multiple and associated injuries of the bones of the limbs and pelvis, aged 16 to 80 years, who were treated in our clinic for the period from 2018 to 2020. The average age was 37.3 ± 13.4 years. There were 27 men (77.2%) and 8 women (22.8%). 35 patients, 23 (65.7%) had fractures of the limb bones, 12 (34.3%) had injuries to the pelvic bones. A total of 35 patients were diagnosed with 67 fractures. Multiple trauma was recorded in 21 (60%) patients. Open fractures of long bones were observed in 11 (31.4%) patients, closed fractures - in 21 (60%), a combination of open and closed fractures - in 8 (22%).

Concomitant injury was noted in 14 (40%) patients, including 7 (20%) patients with skeletal bone injuries combined with TBI, 3 (8.6%) patients with chest trauma, 4 (11.4%) - with trauma to the abdominal and retroperitoneal organs.

In 35 patients, 62 osteosynthesis operations were performed. From the methods of osteosynthesis, osteosynthesis with external fixation devices was used on an emergency basis.

For the prevention of bone regeneration pathology, all patients took the drug Boneost (International non-proprietary name - ibandronic acid) 150 mg (1 tablet) once a month for a year.

Research results and discussion: The final synthesis of limb and pelvis long bones fractures was carried out after the normalization of the function of vital functions and body systems.

The number of good results in patients treated using two-stage surgical treatment of fractures is higher than with surgical treatment of fractures in several stages (89% and 75%, respectively). Satisfactory and unsatisfactory results in patients who received early osteosynthesis of fractures are also much better (satisfactory - 11% and 20%, there are no unsatisfactory results in the main group of patients, in the control group - 5%).

Findings: The use of two-stage tactics of surgical treatment of fractures in patients with polytrauma, Boneost preparation allows to increase the number of positive results and to exclude the pathology of bone tissue regeneration.

Conclusion: Thus, the use of the system of two-stage surgical treatment of fractures in patients with polytrauma, as well as the Boneost preparation made it possible to increase the frequency of positive results of treatment from 85% to 98% and to avoid the development of a false joint and non-union of bone fractures.

Key word: injury, limbs, pelvic bones, polytrauma

S-120

NADİR GÖRÜLEN BİR OLGU: TRAVMATİK İNFERİOR KALÇA ÇIKIĞI - OLGU SUNUMU

Mehmet Ozbey Buyukkuscu[1], Sezai Çaltepe[1], Musa Berkay Alp[1], Murathan Güler[1]

[1]Gaziosmanpaşa Eğitim ve Araştırma Hastanesi, Ortopedi ve Travmatoloji Kliniği

Giriş-Amaç: Travmatik inferior kalça çıkığı, tüm kalça çıkıkları arasında en az görülenidir. Literatürde çok az vaka bildirilmiştir ve genellikle yüksek enerjili travma sonrası ortaya çıktığı ve sıklıkla femur baş veya boyun kırığı ile birlikte görüldüğü bildirilmiştir. Bu sunumdaki amaç; nadir görülen bu olguyu ve uygulanan kapalı redüksiyon manevrasını paylaşmaktır.

Gereç-Yöntem: **Olgu sunumu:** 20 yaşında erkek hasta araç içi trafik kazası sonrası sol kalçada şiddetli ağrı, duruş bozukluğu ve hareket kısıtlılığı şikayetleri ile acil servise getirildi. Sol kalça eklemi 70° fleksiyon, 15° abdüksiyon ve 20° dış rotasyonda fikse idi. Nörovasküler bozukluk saptanmadı. Radyolojik incelemede (direk grafi ve BT) inferior kalça çıkığı tespit edildi. Çıkığa eşlik eden astebulum veya femur başı/boynu kırığı yoktu. Sol ayak başparmakta proksimal falanksta eklem içi nondeplase kırık olduğu saptandı ve atel uygulandı. Hasta gerekli bölümlere konsülte edildi. Sonrasında hasta stabil hale geldiğinde, acil serviste hasta sedasyon altında iken kalça kapalı şekilde redükte edilmeye çalışıldı, ancak redüksiyon sağlanamadı. Gerekli tetkikleri yapıldıktan sonra hasta ameliyathaneye alındı. Bu olguda kalça genel anestezi altında longitüdinal traksiyon altında ekstansiyona alınırken en son iç rotasyon ve adduksiyon manevrası uygulanarak redükte edilmeye çalışıldı, ancak redüksiyon sağlanamadı. Sonrasında kalça hiperfleksiyona alınarak adduksiyon iç rotasyona alınarak redükte oldu. Hastanın üçüncü ay poliklinik kontrolünde ağrısız tam kalça eklem hareket açıklığına sahip olduğu görüldü.

Resim 1

Redüksiyon öncesi Pelvis Ön-Arka direk grafi görüntüsü

Resim 2

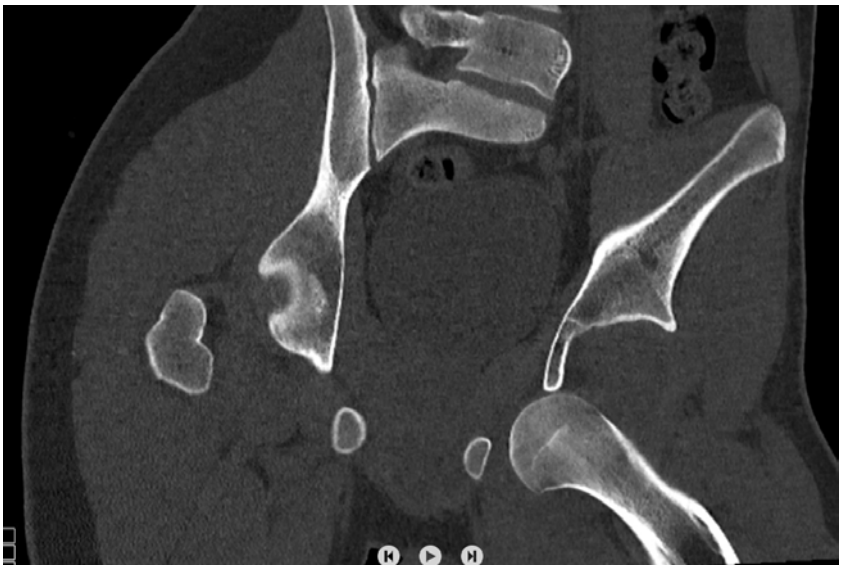

Redüksiyon öncesi Pelvis Bilgisayarlı Tomografi Koronal Kesit Görüntüsü

Bulgular: İki tip inferior kalça çıkığı (iskiyal tip ve obturatör tip) ve iki farklı yaralanma mekanizması vardır. Obturator tipte, kalça eklemi abdüksiyon ve fleksiyonda iken femura aksial kuvvet uygulandığında femur başı obturator foramenlerin önüne ve altına yer değiştirir. İskiyal tipte kalça ve diz eklemleri hiperfleksiyonda iken (abdüksiyon veya dış rotasyon olmaksızın) femura uygulanan aksial kuvvet ile femur başı, iskiumun yanına aşağı doğru yer değiştirir. İskiyal tip, obturator tipten daha yaygındır. Literatürde inferior kalça çıkığının redüksiyonu ile ilgili farklı manevralar bildirilmiştir. Özellikle kırıksız çıkıklarda kapalı redüksiyonun zorluğu vurgulanmaktadır.

Kalça çıkıkları acil redüksiyon gerektirir. Öncelikle sedasyon veya genel anestezi altında kas gevşetilerek kapalı redüksiyon denenir. Bu prosedür, eşlik eden ekstremite yaralanmaları için herhangi bir müdahaleden önce uygulanmalıdır. Kapalı redüksiyonla redüksiyon elde edilemezse iyatrojenik femur boyun kırığı riskinin artması nedeniyle genel anestezi altında açık redüksiyon denenir. Kalça çıkıklarının redüksiyonundaki gecikme, artmış avasküler nekroz riski ile ilişkilidir. Redüksiyonun ardından, kalça tipik olarak yaklaşık 6 hafta yük verdirilmeden, ardından kısmi ağırlık verilerek takip edilir. Diğer yaralanmalar rehabilitasyonu geciktirebilir veya lokasyonun ciddiyetine bağlı olarak öncelik sırasına konabilir. En korkulan komplikasyon avasküler nekrozdur. Bu hastalar sıklıkla total kalça artroplastisi gerektirecektir.

Tartışma-Sonuç:

Sonuç olarak inferior kalça çıkığı çok nadirdir. Bu tür bir yaralanma sıklıkla, özellikle kalça fleksiyonda iken ve ayağı koltukta alışılmadık bir pozisyondayken, kalçayı inferior çıkığa uygun hale getiren, şiddetli araç kazasının sonucu olarak ortaya çıkar. İnferior çıkıkta hasta sedasyon/genel anestezi altında iken kapalı redüksiyon denenir. Özellikle kırıksız çıkıklarda kapalı redüksiyon zorlanmamalı gerekirse açık redüksiyona geçilmelidir. Ve hasta avasküler nekroz komplikasyonu açısından mutlaka bilgilendirilmelidir.

Anahtar Kelimeler : Avasküler nekroz, İnferior Kalça Çıkığı, Kapalı redüksiyon, Manevra, Travmatik

S-121

REZİDÜEL CLUBFOOT DEFORMİTELERİNDE DOUBLE OSTEOTOMİ SONUÇLARIMIZ

Volkan Tolga Tekbaş[1], Ümit Tuhanıoğlu[2], Hasan Ulaş Oğur[3], Mehmet İnce[3]

[1]Bartın Devlet Hastanesi
[2]Özel Medline Adana Hastanesi
[3]Adana Şehir Hastanesi

Giriş-Amaç: Amacımız, rezidüel peseqinovarusta metatarsus adduktusu düzeltmek için yapılan double osteotomili olgularda, double osteotominin pes cavus ve hindfoot varus üzerine etkilerini araştırmak

Gereç-Yöntem: Çalışmamıza rezidüel peseqinovaruslu üç tanesi bilateral olmak üzere 14 hasta ve 17 ayak dahil edildi. Herbir ayağın preop ve postop tam ap ve tam yan görüntüleri dikkate alınarak preop ve postop açılar Anteroposterior Talokalkaneal açı normal aralık (20?-40?), Lateral Talokalkaneal açı normal aralık (25?-50?) ,Ap Talofirst metatarsal açı normal aralık (0?- -10?),lateral Talofirst metatarsal açı normal aralık (0?- -5?) lateral grafide Kalkaneofifth metatarsal açı normal aralık (150?-170?) olarak değerlendirildi . Ölçümler

preop AP Talocalcaneal açı Mean±SD (19,25±7,58) Min-Max(5,3-33,4)

postop AP Talocalcaneal açı Mean±SD (55±7,67) Min-Max (13-46) p 0,002 ,

preop Ap Talofirst metatarsal açı Mean±SD (31,45±15,38) Min-Max (10,2-59,4)

postop Mean±SD (9,68±7,31) Min-Max (1,26-28) p<0,001,

preop Lateral Talokalkaneal açı Mean±SD (24,44±10,26) Min-Max(0,6-42,6)

postop Mean±SD (25,99±13,2) Min-Max(6,11-59,1) p 0,495,

preop lateral Talofirst metatarsal açı Mean±SD (35,61±13,08) Min-Max(8-64,8)

postop Mean±SD (18,11±9,45) Min-Max(1-38) p<0,001,

preop lateral grafide Kalkaneofifth metatarsal açı Mean±SD (141,73±15,9) Min-Max(115-174)

postop Mean±SD (156,2±12,58) Min-Max(142-176,75) p<0,001 olarak bulundu .

Bulgular: Çalışmamızda Ap talocalcaneal angle, ap talofirstmetatarsal angle, lateral talofirst metatarsal angle ve calcaneofifth metatarsal angle preop ve postop ortalamaları arasında anlamlı farklılık tespit edilmiştir (p<0,05).

Tartışma-Sonuç: Peseqinovaruslu olgularda hindfoot varus Ap ve Lateral Talocalcaneal angle ile değerlendirildi. Pes Cavus deformitesi Lateral Talofirst metatarsal açı ve Kalkaneofifth metatarsal açı kullanılarak değerlendirildi. Metatarsus Adduktus Ap planda ölçülen Talofirst metatarsal açı kullanılarak değerlendirildi . Yapılan ölçümlerde fizisi koruyan ve rezidüel metatarsus adduktusun düzeltilmesinde kullanılan double osteotominin cavus deformitesi üzerinde direkt düzeltici etkisi olduğu orta ve ön ayaktaki bu düzeltmelerin arka ayak üzerinde ap planda talokalkaneal açıyı dolaylı olarak düzettiği bu nedenle plantigrad yürüme üzerinde olumlu etkileri olduğu sonucuna ulaşılmıştır.

Anahtar Kelimeler : clubfoot, double osteotomi, peseqinovarus

S-122

DİZ ÇEVRESİ KRONİK OSTEOMİYELİTİNE SEKONDER DİZ EKLEMİNİN SEPTİK ARTRİTİ: 4 OLGUNUN SUNUMU

H. Bilgehan Çevik[1], Evrim Duman[1], Osman Yağız Atlı[1], Burhan Kurtuluş[1]

[1]Dışkapı Yıldırım Beyazıt Eğitim ve Araştırma Hastanesi, Ortopedi ve Travmatoloji Kliniği

Giriş-Amaç: Osteomiyelit, semptom vermeden yıllarca asemptomatik kalabilir. Klinikte sıklıkla, kronik osteomiyelit aralıklı kemik ağrısı, hassasiyet ve pürülan drenaj semptomları ve bunları takiben durgunluk dönemleri ile seyreder. Bazı olgularda ise drenaj süreklidir. Akut septik artrit, akut osteomiyelitin iyi bilinen bir komplikasyonu olmasına rağmen, septik artrit, daha önce asemptomatik olan kronik osteomiyelitin çok nadir bir komplikasyonudur. Bilinmeyen kronik osteomiyelit odağına komşu diz ekleminde dört akut septik artrit olgusunu tedavi ettik. Bu dört olguyu sunma amacımız, nadir görülen bu birlikteliği ortaya koymak ve deneyimlerimize göre uygun tedaviyi önermektir.

Gereç-Yöntem: Daha önceden asemptomatik osteomiyelit bölgesi ile ilişkili septik artritli dört hastanın dosyaları, radyografileri ve başvuru laboratuvar değerleri değerlendirildi. Osteomiyelit odağının yeri belirlendi. Eklem sıvısı aspiratlarının mikrobiyoloji örnekleri karşılaştırıldı. Olgulara uygulanan cerrahi müdahale ve antibiyoterapi türü belirlendi. Ayrıca eklem-hareket açıklıkları, osteomiyelit kavitesinin obliterasyonu ve eklem aralığı değerlendirildi.

Distal femur iskelet traksiyonu hikayesi olan hastanın osteomiyelit kavitesi.

Bulgular: Hastaların hepsinde osteomiyelit bölgesinde travma hikayesi vardı (en az 12 yıl). Hastaların hiçbirinde daha önce kronik osteomiyeliti düşündüren semptomlar görülmemiş ve tedavi almamışlardı. Artropatinin başlangıcından önce, hastaların tamamı asemptomatikti. Hastaların prezentasyonlarında kemik üzerinde lokalize hassasiyet veya sinüs yoktu. Periartiküler kemik dokuda olguların hepsinde osteolitik bir lezyon görüldü. Pre-operatif eklem sıvısı aspiratları öncesinde hastaların hiçbiri antibiyoterapi almıyordu.

Tablo 2: Hastaların eklem sıvısı ve osteomiyelit kavite mayisi mikrobiyolojik analizi; tedavi ve takip bilgileri.

Tablo 2: Hastaların eklem sıvısı ve osteomiyelit kavite mayisi mikrobiyolojik analizi; tedavi ve takip bilgileri.

Olgu	Pre-op eklem aspiratı			İntra-op eklem aspiratı		Osteomiyelit kavite mayisi		Cerrahi tedavi	İntravenöz Antibiyoterapi	Takip		
	hücre/mm3	gram boyama	Kültür	gram boyama	Kültür	gram boyama	Kültür			Süre	Klinik	Radyografi
1	27600, %80 PNL	Gram negatif kok	S. aureus	gram negatif ve pozitif kok	S. aureus	-	S. aureus	Aynı insizyon ile eklem debridmanı ve distal femur lateralden kemik pencere açıldı. Ekleme ve açılan kemik pencereye antibiyotikli (gentamisin) spacer-boncuk konuldu. 4 ayrı debridman yapıldı. Her birinde spacer değiştirildi. Son 2 debridman sonrası kültürde üreme olmadı.	Seftriakson	12 ay	Ekstansiyon tam, fleksiyon 90 derece	Kavitede spacer bulunuyor.
2	130000, %90 PNL	Gram negatif kok	S. aureus	-	-	-	S. aureus	Aynı insizyon ile eklem debridmanı ve distal femur anteriordan ve proksimal tibia anteriordan kemik pencere açıldı. Ekleme ve açılan kemik pencerelere antibiyotikli (gentamisin) spacer-boncuk konuldu. 2 ayrı debridman yapıldı. Her birinde spacer değiştirildi. Son debridman sonrası kültürde üreme olmadı.	Siprofloksasin	17 ay	Hastaya periferik arter hastalığı ve diyabetes mellitus nedenli son debridmandan 12 ay sonra dizüstü amputasyon uygulandı.	-
3	126200, %90 PNL	Gram pozitif kok	S. aureus	Gram pozitif kok	S. aureus	-	S. aureus	Aynı insizyon ile eklem debridmanı ve distal femur lateralinden kemik pencere açıldı. Açılan kemik pencerelere antibiyotikli (gentamisin) spacer-boncuk konuldu. 3 ayrı debridman yapıldı. Her birinde spacer değiştirildi. Son debridman sonrası kültürde üreme olmadı.	Seftriakson + Linezolid	8 ay	Ekstansiyon tam, fleksiyon 80 derece	Kavitede spacer bulunuyor.
4	67000, %80 PNL	-	S. aureus	-	S. aureus	-	S. aureus	Aynı insizyon ile eklem debridmanı ve proksimal tibia anteromedialinden kemik pencere açıldı. Açılan kemik pencerelere antibiyotikli (gentamisin) spacer-boncuk konuldu. 3 ayrı debridman yapıldı. Her birinde spacer değiştirildi. Son debridman sonrası kültürde üreme olmadı.	Sefazolin	24 ay	Ekstansiyon tam, fleksiyon 140 derece	Kavitede spacer bulunuyor.

Hastaların hikaye, klinik, laboratuvar ve radyolojik bulguları.

Olgu	Cinsiyet/ Yaş	Artropati öncesi	Hikaye	ESR	WBC	CRP	Osteomiyelit odağının lokalizasyonu
1	E / 40	Son 2 haftadır olan dizde ağrı ve şişlik	20 yıl kadar önce bisikletten düş-me hikayesi var	76 mm/s	8.34	199.91 mg/L	Distal femur
2	E / 74	Son 2 gündür olan şiddetli diz ağrısı ve şişliği	38 yıl önce trafik kazası geçirmiş. Diz bölgesinde olan kapalı kırık nedeniyle uzun bacak alçı ile takip edilmiş.	119 mm/s	8.1	222 mg/L	Distal femur
3	K / 40	Son 2 haftadır olan dizde ağrı ve şişlik	Çocukken femur kırığı nedenli distal femurdan iskelet traksiyonu uygulanmış	71 mm/s	27.79	309.75 mg/L	Distal femur
4	E / 39	Son 2 yıldır olan zaman zaman diz ağrısı son 1 aydır çok şiddetlenmiş	12 yıl önce düşme sonrası prok-simal tibia bölgesinde ekimoz ve hematom olmuş. Kırık hikayesi yok.	22 mm/s	8.9	118 mg/L	Proksimal tibia

Tartışma-Sonuç: Kronik osteomiyelit nedenli düşük dereceli, yavaş ortaya çıkan septik artrit literatürde nadiren tanımlanmıştır. Ateş, titreme, deri lezyonları ve sepsis gibi sistemik semptomlar ve eklem-hareket açıklığında azalma ile birlikte ısı artışlı, şiş ve ağrılı eklemi içeren akut septik artritin klasik prezentasyonu bu olgu serisindeki hiçbir hastada görülmedi. Bu hastalarda klinik olarak düşük dereceli septik artrit (düşük sistemik lökositoz [hasta #3 hariç]) vardı. Osteomyelit kavite mayisinin gram boyaması tanıya yardımcı olmadı. Üç hastanın radyografisinde osteomiyelitin bulgusu olmakla birlikte belirgin değildi. Olağandışı prezentasyon nedeniyle 2 hastanın (hasta #1 ve #3) septik artrit tanısı gecikmiş ve başka ön tanı nedenli tedavi almışlardı. Septik artritin nedeni kronik sessiz osteomiyelit kökenli olduğu tüm olgularda intraoperatif olarak görüldü. Kronik osteomiyelit ciltten fistülize olmak yerine muhtemelen en yakın boşluğa yani ekleme açılıp drene oldu. Septik artrit ve osteomiyelit tanısı konulduktan sonra, eklem debridmanına ek osteomiyelit odağı agresif küretaj, irrigasyon, debridman ile temizlendi ve antibiyotikli çimento ile kavite dolduruldu. Bu hastalarda septik artrit ile ilişkili osteomiyelitin tanınmaması, uygun antibiyotik kullanımına rağmen devam eden eklem enfeksiyonuna yol açabilirdi. İlgili eklemin radyografileri ve gerekirse bilgisayarlı tomografi ile görüntülenmesi, kronik osteomiyelite sekonder septik artrit tanısını kolaylaştırır ve gerekli cerrahi tedavi için ameliyat öncesi planlamaya yardımcı olur. Düşük dereceli septik artrit tanısı konulan ve uzak bir lokal travma veya enfeksiyon öyküsü olan hastalarda, kronik osteomiyelite sekonder septik artrit tanısı düşünülmelidir. Herhangi bir osteomiyelit şüphesi durumunda, ekleme komşu kemikleri içeren radyografiler gereklilik halinde bilgisayarlı tomografi görüntülemesi yapılmalıdır.

Anahtar Kelimeler : Kronik osteomiyelit, Septik artrit

S-123

AKUT AŞİL TENDON RÜPTÜRÜ TAMİRİNDE OVER FORSEPSİ İLE PERKÜTAN TAMİR GÜVENLİ VE ETKİLİ BİR YÖNTEMDİR

Nihat Demirhan Demirkıran[1], Ali İhsan Kılıç[2]

[1]Kütahya Sağlık Bilimleri Üniversitesi Tıp Fakültesi Ortopedi Ve Travmatoloji Anabilim Dalı
[2]Siirt Eğitim Ve Araştırma Hastanesi Ortopedi Ve Travmatoloji Kliniği

Giriş-Amaç: Aşil tendon rüptürlerinin tedavisinde konservatif veya cerrahi yöntemlerin üstünlüğü halen tartışmalıdır. Konservatif tedavilerde daha yüksek rerüptür oranlarının yanında cerrahi tamirler sonrasında da yara yeri komplikasyonları sık izlenmektedir. Bu komplikasyonların önüne geçmek amacıyla minimal invaziv/ perkütan tamire olanak sağlayan cihazlar geliştirilmiştir. Ek maliyetler getiren bu cihazlar yerine kullanılabilecek klasik bir cerrahi alet olan over forsepsi ile yapılan perkütan aşil tendon tamiri uygulanan beş hastamızın sonuçları sunulmuştur.

Gereç-Yöntem: Akut aşil tendon yırtığı saptanan beş erkek hasta (ort. yaş 32,4) tanı konulmasından 24 saat geçmeden operasyona alındı. Yüzüstü pozisyonda operasyon masasına alındıktan sonra steril boyama ve örtülme sonrası tendon üzerinde palpe edilen gap üzerinden 2 cm insizyonla cilt ciltaltı geçildi. Over forsepsi insizyondan proksimale doğru ilerletilerek tendon yakalandı ve yukarı cilde doğru kaldırılarak üç adet PDS sütür forsepsin delikleri içerisinden geçilerek karşı taraftan çıkarıldı. Ardından forseps insizyondan geri çekildi ve sütürler insizyon içerisine taşınmış oldu. Aynı işlem yırtığın distal tarafına doğru tekrarlandı ve sütürler uzak-orta-yakın konfigürasyonunda, diz fleksiyonda ve ayak bileği plantarfleksiyonda tutularak bağlandı.

Açı ayarlı bir ayak bileği ortezi ile 20 derece plantarfleksiyon uygulanarak işleme son verildi. Hastalar 2 hafta arayla poliklinik kontrolüne çağırıldı. Açı ayarlı ayak bileği ortezinin açıları her kontrolde tedrici olarak arttırıldı.

Perkütan Aşil Tendon Tamiri

Bulgular: Tüm hastalarımızın insizyonları sorunsuz iyileşti. Beş hastanın hiç birinde yara yerine ait enfeksiyon, dehisans vb sorun ve rerüptür izlenmedi.

Tartışma-Sonuç: Akut aşil tendon rüptürlerinin tamirinde over forsepsi kullanılarak perkütan tamir düşük komplikasyon riskleri içeren ve ek bir cihaz maliyeti doğurmayan güvenli ve etkili bir yöntemdir.

Anahtar Kelimeler : aşil tendonu, perkütan

S-124

GERİATRİK POPÜLASYONDA FEMUR ÜST UÇ YETMEZLİK KIRIKLARININ ÖNLENMESİNDE BESLENMENİN ÖNEMİ

Rıfat Şahin[1], Mehmet Sabri Balık[1]

[1]Recep Tayyip Erdoğan Üniversitesi Eğitim ve Araştırma Hastanesi Tıp Fakültesi, Ortopedi ve Travmatoloji Ana Bilim Dalı, Rize

Giriş-Amaç: Dünyada sağlık alanındaki gelişmelerle ortalama yaşam beklentisi arttı. Bu gelişme, yaşlı nüfus artışıyla birlikte kalça kırık prevalansını da artırdı [1,2]. Kalça kırıkları, ciddi ekonomik yük oluşturmasının yanı sıra yüksek mortalite ve morbiditesi sebebiyle oldukça önemlidir [3]. Yaşlılarda beslenme yetersizliği de nispeten sık olduğu bilinmektedir [4,5]. Bu çalışmadaki amacımız; geriatrik kalça kırıklı hastaların beslenme durumunu, kırık öyküsü olmayan benzer popülasyon ile karşılaştırarak yaşlılardaki yüksek enerjili olmayan kırıkların önlenmesinde beslenmenin önemini saptamaktır.

Gereç-Yöntem: Kliniğimizde 2016-2019 yılları arasında, travma olmadan veya düşük enerjili travma sonrası femur üst uç kırığı tanısı ile opere edilen 241 hastanın hastane arşivinde mevcut olan görsel ve yazılı dökümanları geriye dönük incelendi. 65 yaş üstü, daha önce kırık hikayesi olmayan, malignite öyküsü olmayan, kronik nöro-psikiyatrik hastalığı olmayan ve beden kitle indeksi >22 olan 77 hasta (54 kadın, 23 erkek) çalışmaya dahil edildi. Yüksek enerjili travmaya bağlı oluşan kırıklar çalışma dışı bırakıldı. Kırık hikayesi ve kronik ek hastalığı olmayan aynı yaş grubundaki 44 hasta (26 kadın,18 erkek) kontrol grubu olarak belirlendi. Hastaların ilk müracatındaki laboratuvar verileri incelendi. Albümin, total protein, kalsiyum ve hemoglobin değerleri kayıt edildi. Kırık ve kontrol grubunun bu değerleri karşılaştırıldı. Değerlendirmede istatistiksel olarak ki-kare ve student's testleri kullanıldı ve p değeri <0.05 anlamlı kabul edildi.

Bulgular: Kırık grubu 54 kadın, 23 erkek olmak üzere 77; kontrol grubu 24 kadın, 18 erkek olmak üzere 42 olgudan oluşmakta idi. Kırık ve kontrol grubunun (mean±standart deviasyon) değerleri sırasıyla, yaş: 79,75±8,58 - 76,95±7,23, albümin: 33,75±4,41 - 39,26±2,78, total protein: 62,26±6,96 - 69,92±5,90, kalsiyum: 86,61±7,19 - 93,09±5,64, hemoglobin: 11.09±1.87 - 12.73 ±1.54 olarak verildi. Kırık ve kontrol grupları, yaş, cinsiyet, albümin, total protein, kalsiyum, hemoglobin verileri istatiksel olarak değerlendirildi. Her iki grupta cinsiyet dağılımları *ki kare testi* ile değerlendirildi (p=0.141). Her iki grupta cinsiyet, albümin, total protein, kalsiyum, hemoglobin verileri *bağımsız gruplarda t test* ile değerlendirildi. İstatistiksel olarak yaş (p=0.354) ve hemoglobin (p=0.145) değerleri anlamsız; albümin (p<0.001), total protein (p<0.001) ve kalsiyum (p<0.001) değerleri anlamlı olarak bulundu.

Tartışma-Sonuç: Femur üst uç kırığı olan geriatrik hastaların kontrol grubuna kıyasla albümin, total protein, kalsiyum gibi beslenme düzeyini gösteren değerlerinin düşük olduğu belirlendi. Yaşlılardaki femur üst uç kırıklarının önemli bir kısmını yetmezlik kırıkları oluşturduğundan, beslenme yetersizliğinin önlenmesi ve tedavisi ile yetmezlik kırıklarının insidansında azalma sağlanabilir. Menopoz-andropoz sonrası dönemdeki bireylerde kemik dansite ölçümü gibi rutin yapılan tetkiklere ilaveten kanda albümin, total protein ve kalsiyum değerlerinin de takip edilmesini ve yetersizliklerinin önlenmesini öneriyoruz.

Anahtar Kelimeler : geriatric orthopedics, Hip Fractures, nutritional biomarkers

S-125

İHMAL EDİLMİŞ VE REKÜRREN ÇARPIK AYAK OLGULARINDA İKİLİ ARTRODEZ VE TAYLOR SPATİAL FRAME İLE TEDAVİ SONUÇLARI

İbrahim Karaman[1], Ramazan İlter Öztürk[2], Yiğit Umur Cırdı[3], Mithat Öner[4]

[1]Ortopedi ve Travmatoloji Ana Bilim Dalı, Erciyes Üniveritesi Tıp Fakültesi, Kayseri, Türkiye
[2]Ortopedi ve Travmatoloji Kliniği, T.C. Sağlık Bakanlığı Nevşehir Devlet Hastanesi, Nevşehir, Türkiye
[3]Ortopedi ve Travmatoloji Kliniği, Acıbadem Kozyatağı Hastanesi, İstanbul, Türkiye
[4]Ortopedi ve Travmatoloji Kliniği, Özel Memorial Hastanesi, Kayseri, Türkiye

Giriş-Amaç: Pes ekinovarus (PEV) vakalarında, Ponseti yöntemi tanımlandıktan uzun yıllar sonra 2000'li yılların başlarında klinik kullanıma girmiştir (1,2). Ancak ihmal edilmiş veya rekürren PEV hastalarında cerrahi yöntem kaçınılmaz olabilmektedir (3). Bu cerrahiler sonrası ayakta derin skarlar, eklem sertlikleri ve güçsüzlükler oluşabilmektedir (4,5). Taylor Spatial Frame (TSF) yöntemi birden fazla düzlemde aynı anda düzeltmeye imkan sağlayarak bu tür deformite cerrahilerinde değerli ve faydalı olmaktadır (3).

Bu çalışmanın amacı TSF ile birlikte talonavikular ve kalkaneoküboid eklem artrodezi uygulanan ihmal edilmiş veya rekürren PEV'li hastaların klinik ve radyolojik sonuçlarını incelemektir.

Gereç-Yöntem: İkili artrodez ve TSF uygulanan 18 hasta (25 ayak) çalışmaya dahil edildi. Hastalar cerrahi öncesi ve cerrahi sonrası Uluslararası Çarpık Ayak Çalışma Grubu (ICFSG) skorlama sistemi ve Vizüel Ağrı Skalası (VAS) ile değerlendirildi. Ayrıca Kling ve arkadaşlarının morfolojik ve fonksiyonel değerlendirmesi (Kling) ile ayaklar değerlendirildi. Ayakların radyolojik parametreleri cerrahi öncesi ve cerrahi sonrası ölçüldü. Takip süreleri ve hastaların demografik özellikleri kaydedildi.

Bulgular: Hastalar ortalama 24,1±11,8 ay takip edildi. Yaş ortalaması 8.84±2.83 yıl idi. Ortalama düzeltme süresi 3 hafta ve ortalama tedavi süresi 15.3±1.9 hafta idi. ICFSG'ye göre ameliyat sonrası değerlendirmede sekiz mükemmel, 13 iyi ve dört kötü sonuç elde edildi. Cerrahi öncesi ve sonrası ICFSG puan ortalamalarında istatistiksel olarak anlamlı bir fark bulundu ($p<0.05$). Kling kriterlerine göre cerrahi sonrası son kontrolde 12 ayak mükemmel, 12 ayak iyi, 1 ayak kötü olarak kabul edildi (Resim 1). VAS'a göre ameliyat öncesi ölçülen puan ortalaması ile ameliyat sonrası ölçülen puan ortalamaları arasında da istatistiksel olarak anlamlı bir fark bulundu ($p<0.05$). Preoperatif ve postoperatif değerler karşılaştırıldığında ön arka talokalkaneal açı, ön arka talus 1.metatarsal açı ve tibiokalkaneal açıda anlamlı farklılıklar bulundu ($p<0.05$). Hiç nüks görülmedi. Ancak 2 ayakta yumuşak doku enfeksiyonu ve bir ayakta ödem görüldü.

Resim 1

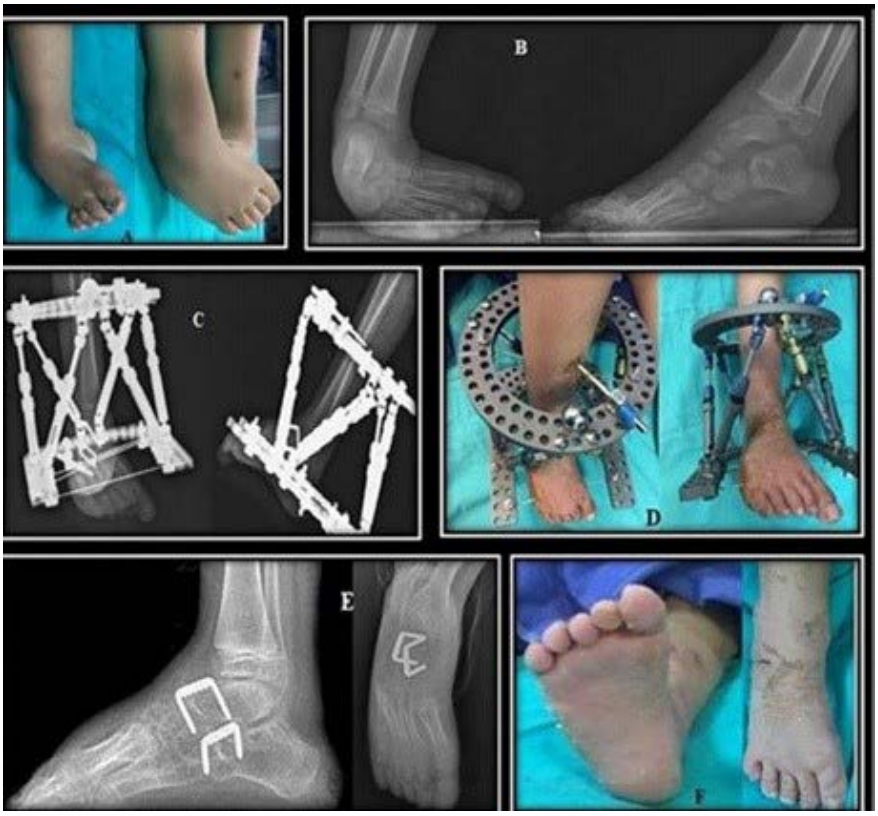

Hastanın ameliyat öncesi klinik görünümü (a); hastanın ameliyat öncesi radyolojik görünümü (b); hastanın ameliyat sonrası erken dönemdeki radyolojik görünümü (c); hastanın ameliyat sonrası erken dönemdeki klinik görünümü (d); hastanın son kontrolündeki radyolojik görünümü (e); hastanın son kontrolündeki klinik görünümü (f)

Tartışma-Sonuç: Bir ayaktaki tüm deformiteler, eklenen osteotomiler ve distraksiyon mekanizması ile eş zamanlı olarak düzeltilebilir (3,4). Bu çalışmada ikili artrodez ve TSF kullanılarak birden çok plandaki deformite eş zamanlı olarak düzeltilmiştir.

Sık görülen komplikasyonlar arasında yara yeri ve pin dibi enfeksiyonu, lenfödem, kısalmış fleksörler, geçici parestezi ve metatarsofalangeal eklem çıkığı yer almaktadır (6,7). Bu çalışmada antibiyotik ile düzelen yumuşak doku enfeksiyonu ve elevassyon ile gerileyen alt ekstremite ödemi izlenmiştir.

Klinik ve fonksiyonel düzelme ile radyolojik olarak talokalkaneal açılar arasında güçlü bir korelasyon olduğu bildirilmiştir (8). Benzer şekilde bu çalışmada da radyolojik olarak cerrahi öncesi ve sonrası anlamlı farklılıklar saptanmıştır.

ICFSG skorlama sisteminin güvenilirliği kanıtlanmış ve son yıllarda yapılan çalışmalarda kullanılmaya başlanmıştır (9). Bu çalışmada cerrahi öncesi ve sonrası ICFSG skorlarının anlamlı olarak farklı olduğu görüşmüştür.

İkili artrodez ve TSF tedavisi, tekrarlayan veya ihmal edilmiş PEV olan hastalar için değerli bir seçenektir. Yumuşak doku manipülasyonuna dirençli vakaların yanı sıra sert ayak vakalarında nüks ve olası komplikasyonlardan kaçınmak için güvenle kullanılabilir.

Anahtar Kelimeler : Çarpık ayak, İkili artrodez, Taylor Spatial Frame, Uluslararası Çarpık Ayak Çalışma Grubu

S-126

PRİMER TOTAL EKLEM ARTROPLASTİ SONRASI HASTANE KALMA SÜRESİ AZALIYOR: 2010'DAN 2020'YE ON YILLIK BİR ANALİZ

Ahmet Güney[1], Aysel Uğur[1], Erdal Uzun[1], Burak Çakar[2]

[1]Erciyes Üniversitesi Hastanesi
[2]Malazgirt Devlet Hastanesi

Giriş-Amaç: Bu çalışmanın amacı, bir üniversite hastanesinin verisinden; total kalça artroplastisi (TKA) ve total diz artroplastisi (TDA) sonrası hastane kalış süresi (HKS)'nin son on yılda değişimini araştırmaktır.

Gereç-Yöntem: Erciyes Üniversitesi Hastanesi ortopedi kliniğinden tek merkezli gözlemsel bir kohort tasarımı kullandık. Tüm işlemler Haziran 2010 ve Haziran 2020 yılları arasında yapılmıştır. HKS ile ilgili veriler Erciyes Üniversitesi Hastaneleri Hasta Kayıt Sistemi'nden alınmıştır. Hastaların yaşı, cinsiyeti, yatış tarihi, cerrahi işlem, ameliyat saati, yatış tarihi ve HKS kaydedildi. Yıllar içinde HKS'deki değişiklikler ve ayrıca HKS'nin cinsiyet ve uygulanan prosedür (TKA, TDA) açısından değişimi, $p<0.05$ olarak tanımlanan bir temel istatistiksel anlamlılık kullanılarak incelenmiştir.

Bulgular: Çalışmaya 1910 hastayı dahil ettik. Tüm prosedürlerin 1090›ı (%57,1) TDA ve 820›si (%42,9) TKA idi. Hastaların ortalama yaşı 59.7 (aralık: 48-86) yıl ve 1428›i (%74.8) kadındı. HKS, cinsiyete veya uygulanan prosedüre göre yıllar içinde değişiklik göstermedi (sırasıyla, p=0,627, p=0,950). Total eklem artroplastisi (TEA) sonrası ortalama HKS yıllara göre değerlendirildiğinde, ortalama HKS 6,37 ± 5,28 gün ile 2010 yılında en yüksek iken 2017 yılında 3,85 ± 1,71 gün ile en düşüktü (p=0,002). Daha da önemlisi, hasta grubumuzda HKS'de ilk iki yıl ile sonraki yıllar arasında anlamlı bir azalma oldu, 2012›den sonra yatış süresi oranlarında bir değişiklik olmadı ($p>0.05$).

Tartışma-Sonuç: Literatürdeki çalışmalar, daha yüksek HKS'nin yeniden başvuru ve komplikasyon oranlarındaki artış ile ilişkili olduğunu bulmuştur, bu nedenle TEA artık ayaktan tedavi edilen bir prosedür olarak uygulanmaktadır. Buna göre dünya genelinde son on yılda artroplasti sonrası HKS'nin azaldığını görüyoruz. Ancak mevcut çalışmanın sonuçları, literatürle uyumlu olmamakla birlikte, ilk iki yıl sonrası HKS'de önemli bir düşüş olmasına rağmen, son sekiz yılda HKS'de herhangi bir değişiklik olmadığını göstermektedir. TEA sonrası optimum HKS'nin hastanın genel durumundan büyük ölçüde etkileneceği düşünüldüğünde, bu sonuçları hasta popülasyonumuzdaki olası komorbiditelere ve kohortumuzdaki hastaların yara yeri pansumanı ve medikal tedavilere daha kolay erişebilmeleri nedeniyle kendilerini daha güvende hissetmelerine bağlayabiliriz. TEA sonrası hastane yatış süresini değerlendiren, yeniden yatış oranları, hasta özellikleri, hasta psikolojisi ve komorbiditeleri içeren daha detaylandırılmış geniş kohort çalışmalarına ihtiyaç vardır.

Anahtar Kelimeler : bakım, Eklem artroplastisi, hastane, yatış süresi

S-127

PATELLA CUBİTİ: TÜRKİYEDEN İLK OLGU

Merdan Artuç[1], Selçuk Korkmazer[2]

[1]Hakkari Devlet Hastanesi
[2]Karabük Üniversitesi Eğitim Araştırma Hastanesi

Giriş-Amaç: Patella cubiti çok nadir görülen dirsek anomalisi olup, Pubmed'de patella cubiti ile ilgili sadece 23 adet makale bulabilmekteyiz. Türkiyeden daha önce bu konuda yapılan herhangi bir çalışma, olgu sunumu bulunmamaktadır.

Gereç-Yöntem: Olgu sunumu: Olgumuz 43 yaşında erkek hasta, attan düşme sonrası akut sol dirsek ağrısı şikayeti ile dış merkeze başvurmuş. Dış merkezde olekranon kırığı ön tanısı ile uzun kol atel uygulanmış. Hasta iki hafta sonra sol dirsekte ağrı ve hareket kısıtlılığı şikayeti ile merkezimize başvurdu. Yapılan fizik muayenede sol dirsek posteriorunda serbest kemik fragman, olekranon çevresinde hassasiyet saptandı. Sol dirsek ekleminde 20 derece fiks fleksiyon deformitesi ve 60 derece fleksiyon izlendi. Sağ üst ekstremite ve bilateral alt ekstremitede herhangi patoloji saptanmadı. X-ray görüntüsünde olekranonun 1 cm'lik boşluk ile proksimal ulnadan ayrık olduğu izlendi. Çekilen BT görüntülerinde eklem içi serbest fragman izlenmedi. Hasta "unilateral patella cubiti" tanısı ile konservatif tedavi planlandı. Hasta Non- steroid antiinflamatuar (NSAİ) ilaç ve aktivite modifikasyonu verilerek tedavi edildi. Tedavi sonrası 6. ay kontrolünde hastanın ağrı şikayetinin kaybolduğu ve ful hareket açıklığının geri kazanıldığı izlendi.

X-ray görüntüsü

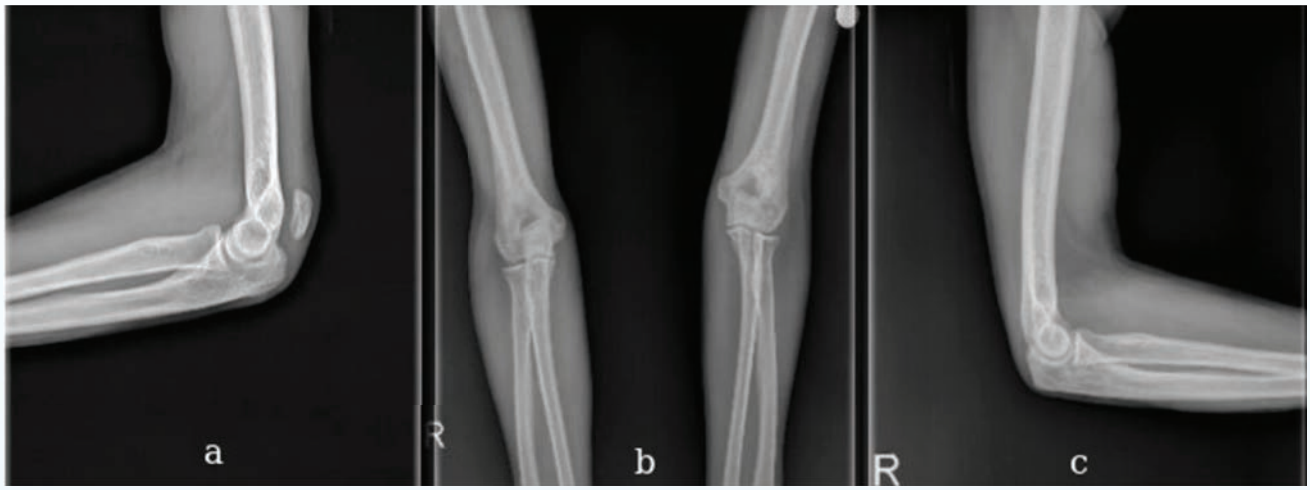

BT görüntüsü

Bulgular: Patella cubiti tek taraflı ve çift taraflı olabilmekte. Hastalığın etiyolojisi tam olarak bilinmemekle birlikte çeşitli teoriler ortaya konulmuştur. Asemptomatik olabildiği gibi minör bir travma sonrası dirsekte oluşan ağrı, hareket kısıtlılığı ve sertlik ile kendini göstermektedir. Radyolojik görüntülerinde olekranondaki düzgün kortikal yüzey ileeski kırık kaynamamlardaki düzensiz, sklerotik kemik fragmanlarından farklılık göstermektedir. Patella cubiti tedavisi tartışmalı olup, konservatif tedavi ve cerrahi tedavi önerilmiştir. Cerrahi tedavi olarak serbest fragmanın eksizyonu yada proksimal unlaya fiksasyonu önerilmiştir. Yazarlar cerrahi tedavi endikasyonu oalrak eklem içi serbest fragman olmasını göstermiştir.

Tartışma-Sonuç: Patella cubiti nadir görülen dirsek anomalisi olup, genellikle minör travma sonrası oluşan ağrı ve hareket kısıtlılığı ile görülmektedir. Radyolojik görüntüleri tanı koydurucudur. Bizim görüşümüz eklem faresi yok ise birinci basamak tedavisi konservatif yöntemler olmalıdır.

Anahtar Kelimeler : anomali, dirsek travması, eklem içi serbest fragman, konservatif tedavi, patella cubiti

S-128

OSTEOİD OSTEOMA; EL 3. PARMAK DİSTAL FALANKSTA GÖRÜLEN ATİPİK YERLEŞİMLİ TÜMÖR, VAKA SUNUMU

Alparslan YURTBAY[1], Ahmet PİŞKİN[2]

[1]Samsun Eğitim ve Araştırma Hastanesi
[2]Ondokuz Mayıs Üniversitesi

Giriş-Amaç: Osteoid osteoma, kemik üretimi ile karakterize, ağrılı bir kemik neoplazmıdır. Yaygın olarak apendiküler iskelet, proksimal femur ve uzun kemiklerde görülür. Elin distal falanksında oldukça nadir görülmektedir. Bu bölge tutulumu atipik klinik semptom ve bulgularla seyrettiği için tanı konulması zordur. Bu vaka da el distal falanks kemiğinde tutulumu olan atipik yerleşimli bir lezyon sunulmuştur.

Gereç-Yöntem: 19 yaşında, sağ el dominant, erkek, sağ el üçüncü parmağında tanı konulamayan ağrı şikayeti ile kliniğimize başvurmuştur. Hasta ağrının son 9 aydır mevcut olduğunu söyledi. Ağrı özellikle geceleri ve aktiviteden bağımsız oluyordu. Antienflamatuar ilaçlar ile ağrı şikayeti geçici olarak rahatlamaktaydı. Sağ üçüncü parmağın fizik muayenesinde palpasyon ile hassasiyet saptandı. Hastaya yapılan görüntülemeler sonucunda osteoid osteoma tanısı konuldu. Hastaya ameliyat planlandı; lezyon intraoperatif olarak C-kol floroskopi ile tanımlandı ve daha sonra 3 cm'lik bir dorsal Z insizyon yapıldı. Nidus, küre edilerek tamamen çıkarıldı. Ameliyat sonunda nidusun C-kol floroskopi kullanılarak tamamen çıkarıldığı doğrulandı. Kemik grefti gereksizdi, çünkü lezyon küçüktü Ameliyat sonrası hastanın şikayetlerinde belirgin gerileme oldu. Histopatolojik değerlendirmede osteoid osteoma saptandı. Üç aylık takipte hastanın herhangi bir şikayeti ve nüks olmadı.

Bulgular: Direk grafide, 3.parmak distal falanksta kortikal skleroz görüldü. Kesin tanı koymak için görüntü spesifik değildi ve hastaya bilgisayarlı tomografi (BT) incelemesi planlandı. BT'de lezyonun çevresinde skleroz ve kortikal kalınlaşmanın içerisinde hipodens bir nidusu vardı. Hastaya tümörün cerrahi eksizyonu planlandı ve nidus küretaj ile tamamen çıkarıldı.

Radyolojik Görüntüler

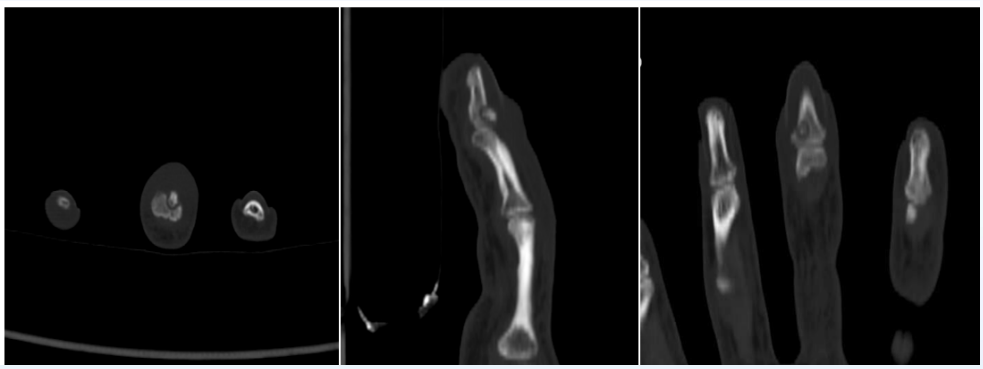

Sağ elin, A) Aksiyel, B) Sagital ve C) Koronal BT görüntüleri, etkilenen falanksta çevreleyen skleroz ve kortikal kalınlaşma ile ortasında radyolüsen bir nidus görünmektedir.

İntraoperatif Görüntüler

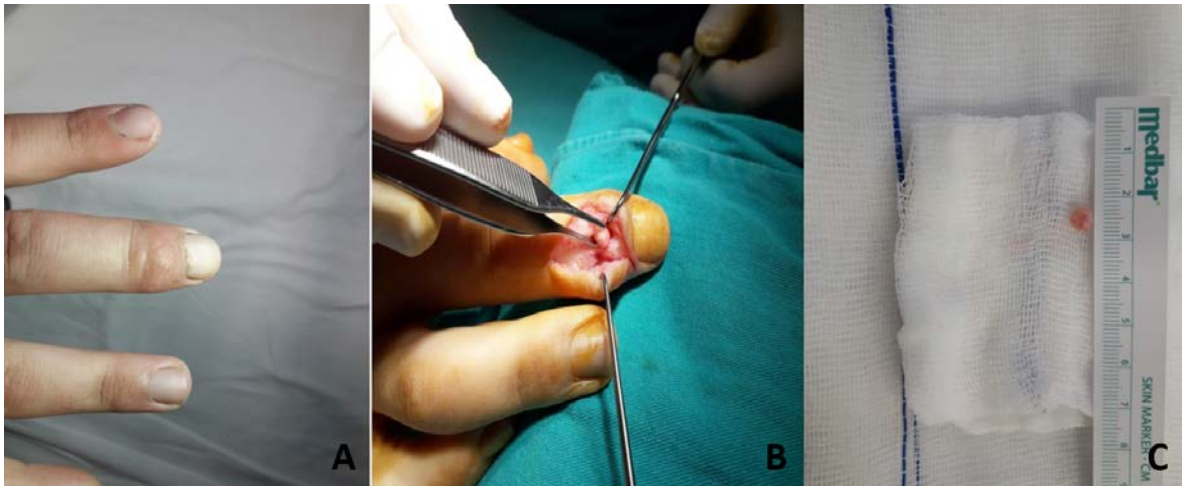

A) Ameliyat öncesi görünüm, B-C) Tümörün ameliyat içi eksizyonu

Tartışma-Sonuç: Osteoid osteoma elin parmaklarında nadir olarak görülür ve klinik seyri, radyolojik bulguları atipik olduğu için tanı konulması güçtür. El veya parmak ağrısının ayırıcı tanısında osteoid osteoma tanısı akla gelmelidir. Konservatif tedaviye yanıt vermeyen, ağrısı olan hastanın ayırıcı tanı listesinde atipik osteoid osteoma akılda tutulmalıdır.Tanıda klinik yaklaşım önemlidir. Teşhis düz grafilerle konulamıyorsa ve klinik şüphe devam ederse kesin tanı ince kesit (2 mm) BT ile konulabilmektedir.

Anahtar Kelimeler : Distal, El, Falanks, Osteoid osteoma

S-129

İLERİ YAŞ GRUBUNDA EVRE 3 HALLUKS RİGİDUS HASTALARINDA CHEİLECTOMİ İLE TATMİN EDİCİ SONUÇLAR ELDE EDİLEBİLİR

Kutalmış Albayrak[1], Abdul Fettah Büyük[2]

[1]Van Eğitim ve Araştırma Hastanesi
[2]M.S. Baltalimanı Kemik Hastalıkları Eğitim ve Araştırma Hastanesi

Giriş-Amaç: Halluks rijidusun tedavisi, aktivite modifikasyonundan eklem artrodezine kadar uzanır. Hastalığın hafif ve orta dereceli formundan şiddetli formuna kadar birçok tedavi seçeneği tanımlanmıştır. Çalışmamız 50 yaş üstü ve evre 3 hastalığı olan ve artrodezi kabul etmeyen hastalarda cheilektomi ve konservatif takip sonuçlarını karşılaştırmayı amaçlamaktadır.

Gereç-Yöntem: 2012-2016 yılları arasında hastanemizde Coughlin-Shurnas grade 3 halluks rijidus nedeniyle artrodez uygulanan ancak artrodezi kabul etmeyen 50 yaş üstü hastalar çalışmaya dahil edildi. 54 hastanın 28'inde cheilektomi yapıldı ve 26'sı konservatif olarak aktivite modifikasyonu ile takip edildi. Hastalar preoperatif ve postoperatif dönemde eklem hareket açıklığı, ağrı için visual analog skala ve Amerikan Ortopedik Ayak ve Ayak Bileği Derneği (AOFAS) metatarsofalangeal değerlendirme formları açısından değerlendirildi. Hastaların takip süresi içerisinde ek cerrahi ya da artrodez ihtiyacı olup olmadığı, tedavideki ek komplikasyonlar kaydedildi.

Bulgular: Ortalama takip süresi 4.1 yı idi. Cheilektomi grubunda, birinci metatarsofalangeal eklemin ortalama dorsifleksiyonu, ameliyat öncesi 29.7°'den ameliyat sonrası 54.8°'ye önemli ölçüde iyileşti ($p < 0.05$). Ortalama Amerikan Ortopedik Ayak ve Ayak Bileği Derneği skorları, ameliyat öncesi 52.2 puandan ameliyat sonrası 82.4 puana istatistiksel olarak anlamöı ölçüde iyileşti ($p < 0.05$). Ameliyatsız grupta birinci metatarsofalangeal eklemin ortalama dorsifleksiyonu 30.3'ten 27.4'e düştü. Ortalama Amerikan Ortopedik Ayak ve Ayak Bileği Derneği skorları 51.2'den 71.4 puana istatiksel anlamlı olarak iyileşti ($p < 0.05$). Her iki gruptaki hastaların vas skorlarında istatistiksel olarak anlamlı bir iyileşme oldu. Takip süresi boyunca konservatif takip edilen grupta 26 hastanın 9 u ek bir cerrahiye ihtiyaç duyarken , cheilektomi yapılan grupta 3 hastada ek cerrahi ihtiyacı oldu.

Tartışma-Sonuç: Cheilektomi, evde 3 halluks rijiduslu hastalarda da dikkate değer bir tedavi seçeneğidir. Hastaların hareket açıklığı ve Aofas skorlarında anlamlı iyileşmeler sağlamasına rağmen ağrı değerlendirmesinde konservatif tedaviye belirgin bir üstünlük sağlayamadığı gözlendi.

Anahtar Kelimeler : "halluks rijidus""sonuçlar""artrit""ileri yaş""cerrahi"

S-130

UYKU BOZUKLUKLARININ ÇİZGİLİ KAS ÜZERİNDEKİ ETKİLERİNİN ARAŞTIRILMASI

İlkay Çinar[1], Muhammed Bozoğlan[2], Kürşad Aytekin[2], Deniz Esenyel[3], Cem Zeki Esenyel[2]

[1]Giresun Üniversitesi Tıp Fakültesi, Patoloji Anabilim Dalı, Giresun
[2]Giresun Üniversitesi Tıp Fakültesi, Ortopedi ve Travmatoloji Anabilim Dalı, Giresun
[3]İstanbul Üniversitesi Tıp Fakültesi, İstanbul

Giriş-Amaç: Uykusuzluğun anksiyete ve psişik sorunlar yanı sıra birçok sistemde fonksiyonel bozukluğa da sebep olduğuna dair çok sayıda veri bulunmaktadır. Uykusuzluk ile gündüz yorgunluğu, konsantrasyon güçlüğü, fiziksel aktivitede azalma yansıra, kas eklem ağrıları ve atrofiyi ilişkilendiren yayınlar da mevcuttur ancak bu konu ile ilgili deneysel histomorfolojik çalışma sınırlıdır. Bizim amacımız uykusuzluğun kas ve iskelet sistemi üzerine etkilerini somut olarak ortaya koymaktır.

Resim 1: Çizgili kas hücreleri arasında görülen hyalin ve nekrotik hücre.

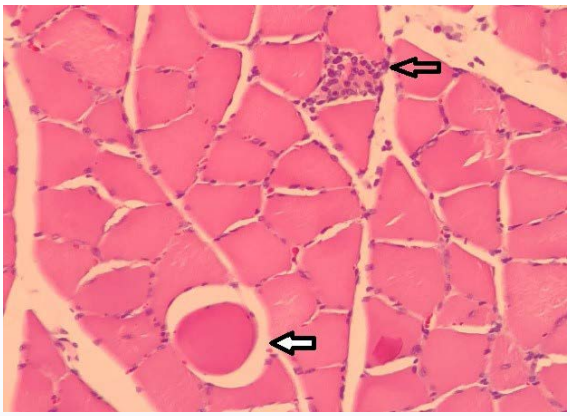

Beyaz ok hyalin hücre, siyah ok inflamatuvar hücrelerle infiltre edilmiş nekrotik hücre

Resim 2: Kas dokusunda bölünmüş rejeneratif hücre.

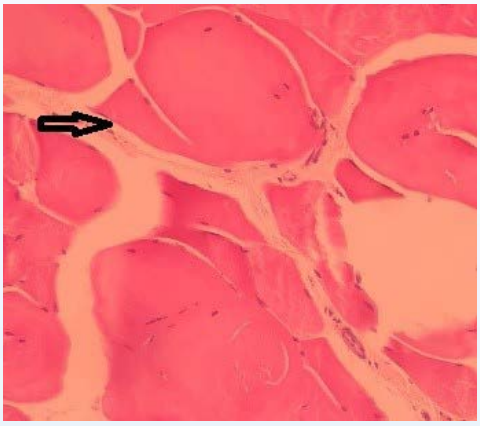

Ok: Bölünmüş hücreyi gösteriyor

Gereç-Yöntem: Deneylerde 30 adet erkek Wistar-albino sıçanı kullanıldı. Üç grup oluşturuldu:

Grup1.Kontrol grubu (n=10)

Grup2.REM uyku yoksunluğu grubu (n=10)

Grup3.Uyku yoksunluğu grubu (n=10)

REM uyku yoksunluğu ve uyku yoksunluğu modeli oluşturmak için Jouvet'in su üzeri platform tekniği kullanıldı.

Kontrol grubu hayvanlar; su ile temasları olmaksızın tel bir kafeste tutuldu.

REM uyku yoksunluğu grubundaki hayvanlar için tankların üzerine 6,5 cm genişliğindeki metal plakalar üzerine denekler yerleştirildi ve REM uykusuna geçmesine izin vermeksizin su ile temasları sağlandı.

Uyku yoksunluğu grubundaki hayvanlar için 14 cm genişliğindeki metal plakalar üzerine denekler yerleştirildi; REM uykusu uyumalarına izin verilip, derin uykuya geçmelerine izin vermeksizin su ile temasları sağlandı.

21. gün ötenazi uygulandı. Gastrokinemius kasından alınan örneklerden hazırlanan parafın bloklar dan mikroskopik inceleme için hemotoksilen eozin ile boyanmış preparatlar hazırlandı. Histmorfolojik değerlendirmede, rejenerasyon bulguları (internal nükleus, , bazofilik rejenere hücre, bölünmüş hücre), dejenerasyon bulguları (hyalin dejenere hücre , lenfosittik infiltrasyon, nekrotik hücre) , atrofik lif sayısı , yağ ve bağ dokusu varlığı yönünden incelendi. 4 farklı 20x100 lük büyütme alanı değerlendirildi. Histomertik ölçümlerde imageJ2x programı kullanıldı.

İstatistiksel değerlendirmede SPSS programı kullanılarak veriler Mann Whitney U testi ile karşılaştırıldı.

Bulgular: Nekroz miktarı değerlendirildiğinde 2. ve 3. Grup arasında istatistiksel fark yok ($p>0,05$) iken grup 2 ve 3 kontrol grubu ile karşılaştırıldıklarında istatistiksel olarak anlamlı fark bulundu ($p<0,05$). Lenfosit infiltrasyonu kontrol grubu ile kıyaslandığında Grup 3'te belirgin fazlaydı ($p<0.05$). Dejenerasyon bulguları total olarak grup 2 ve 3'te Kontrol grubuna göre belirgin olarak daha fazla bulundu ($p<0.05$).

Rejenerasyon bulguları toplu olarak değerlendirildiğinde kontrol grubuna göre grup 2 ve 3'te artmış bulundu ($p<0.05$).

Histolojik değerlendirmede dejenerasyon ve rejenerasyon bulgularının gruplar arası istatistiksel olarak karşılaştırılmaları

	Grup 2 NEKROZ	Grup 3 NEKROZ	Grup 2 lenfosit	Grup 3 lenfosit	Grup 2 dejenere HYALİN	Grup 3 dejenere HYALİN	Grup 2 TOPLAM DEJENERASYON	Grup 3 TOPLAM DEJENERASYON
Grup 3 NEKROZ	0.64254							
KONTROL NEKROZ	0.045861	0.043271						
Grup 3 lenfosit			0.240863					
KONTROL lenfosit			0.112225	0.03922				
Grup 3 dejenere HYALİN					0.243749			

KONTROL dejenere HYALİN					0.100427	0.223417		
Grup 3 TOPLAM DEJENERASYON							0.172647	
KONTROL GRUBU TOPLAM DEJENERASYON							0.018324	0.0268
	Grup 2 rejenere basofili	Grup 3 rejenere basofili	Grup 2 split ve ring fiber	Grup 3 split ve ring fiber	Grup 2 santral nukleus	Grup 3 SANTRAL NUKLEUS	Grup 2 TOPLAM REJENERASRON	Grup 3 TOPLAM REJENERASYON
Grup 3 rejenere basofili	0.473242							
KONTROL rejenere basofili	0.19477	0 .104844						
Grup 3 split ve ring fiber			0.376861					
KONTROL split ve ring fiber			0 .00311	0.034751				
Grup 3 SANTRAL NUKLEUS					0.246321			
KONTROL santral nukleus					0.032688	0.009482		
Grup 3 TOPLAM REJENERASYON							0.313731	
KONTROL TOPLAM REJENERASYON							0.043305	0.022195

Grup 1: Kontrol grubu (n=10); Grup 2: REM uyku yoksunluğu grubu (n=10); Grup 3: Uyku yoksunluğu grubu (n=10)

Tartışma-Sonuç: Bu çalışma ile uykusuzluğun kas hücrelerinde görülen morfolojik anormalliklerde artışa neden olduğu ortaya konmuştur. Uyku yoksunluğu ve REM uyku yoksunluğu bozukluğunda kas dokusunda dejenerasyon ve rejenerasyon anlamlı bir şekilde artmaktadır ve bu durum kas hastalıkları ve kronik ağrılara sebep olabilir. Tanı ve tedavisi maliyetli olabilen kronik hastalıkların mekanizmaları ve özellikle vardiyalı çalışan kişilere uykusuzluğun etkileri ortaya konması, zararlı etkilerinden korunmak için gerekli önlemlerin alınmasında etkili olacaktır. Ek olarak, eğer uyku bozukluğu belirgin bir kas atrofisi ve yağlanmaya sebep oluyorsa, sporcularda maksimum performans elde edebilmek için uyku bozukluklarının tedavisinin önemini de ortaya koyacaktır. Sonuç olarak, sağlığın teşviki ve geliştirilmesi stratejilerinde, kronik hastalıkların önlenmesi ve yönetiminde göz önünde bulundurulacak ve değiştirilebilir davranışlar listesine uyku özellikleri eklenebilir, gereksiz ilaç kullanımı ve maliyeti önlenebilir.

Anahtar Kelimeler : dejenerasyon, kas, kas atrofisi, REM, uykusuzluk

S-131

SIÇANLARDA TRAVMATİK SEREBELLUM HASARININ KIRIK İYİLEŞMESİ ÜZERİNE ETKİLERİ

Fatih Doğar[1], Kaan Gürbüz[2], Duran Topak[1], Ökkeş Bilal[1], Mustafa Abdullah Özdemir[1], Emine Kılınç[3], Mustafa Arık[4], Mikail Telek[1]

[1]Kahramanmaraş Sütçü İmam Üniversitesi Tıp Fakültesi, Ortopedi ve Travmatoloji Anabilim Dalı, Kahramanmaraş
[2]Kayseri Şehir Eğitim ve Araştırma Hastanesi, Ortopedi ve Travmatoloji Kliniği, Kayseri
[3]Kahramanmaraş Sütçü İmam Üniversitesi Tıp Fakültesi, Patoloji Anabilim Dalı, Kahramanmaraş
[4]Kayseri Develi Devlet Hastanesi, Ortopedi ve Travmatoloji Kliniği, Kayseri

Giriş-Amaç: Beyin hasarına büyük kemik kırıklarının eşlik ettiği multi-travma hastalarında, kemik kırıklarının çok hızlı ve abartılı bir şekilde iyileştiği bilinmektedir. Fakat bugüne kadar yapılan çalışmaların hemen hepsi bu olayda rol alan mediatörler, hormonlar ve sitokinler üzerine yoğunlaşmış, beyinde hasar gören bir merkezin rol alabileceği üzerine çalışma yapılmamıştır. Bu çalışma ile Santral Sinir Sisteminin hareket koordinasyonundan sorumlu Serebellum'un kırık kaynaması üzerine katkısının olup olmadığı araştırılması amaçlanmıştır.

Gereç-Yöntem: Çalışma 3 grupta toplam 33 deney hayvanı ile yapılmıştır. Birinci gruptaki sıçanlara genel anestezi altında kafa cildi longitüdinal olarak açılıp Paxinos & Watson The Rat Brain in Stereotaxic Coordinates (5th edition) atlası baz alınarak serebellum lokalizasyonuna uyan pariyetal ve oksipital kemiklerin sütürlerinin birleşme noktası Lambda'nın posterior sağ tarafına yüksek hızlı matkap yardımı ile 1x1 mmlik kirschner teli kullanılarak, serebellum da derinliği -5 mm- boyunca penetrasyon oluşturacak şekilde serebellar hasar oluşturuldu. İkinci, sham grubunda ise kafa cildi açılıp yine kranium'un serebellum çatısına tekabül eden aynı noktada yüksek hızlı matkap yardımı ile 1x1 mmlik kirschner teli kullanılarak fakat serebellum hasarı oluşturulmayıp sadece kortekste hasar oluşturuldu. Her iki grupta da sağ uyluk cildi longitüdinal olarak kesilip, mini kemik testeresi ile sağ femur şaftında transvers açık kırık oluşturuldu. 1 mm'lik kirschner teli ile intarmedüller fiksasyon sağlandı. Kontrol grubunda ise sadece sağ femura açık kırık uygulandı ve fiksasyon sağlandı ve serebellar patoloji oluşturulmadı. Cerrahi prosedür öncesi tek doz proflaktik antibiyoterapi uygulandı. Postoperatif olarak hayvanların günlük rutin nörolojik muayeneleri kayıt altına alındı, Serebellum hasarı oluşturulan grupta denge kaybı, yürüme bozukluğu, beslenme bozukluğu gibi bulgular kayıt edildi. Ağrı kesicilerin anti-inflamatuar etkileri kırık kaynamasını etkileyebileceğinden postoperatif ağrı kesici kullanılmadı. Kırık kaynamaları ve serebellum hasarları her 3 gruptan 3. ve 6. haftalarda istatiksel olarak yeterli sayıdaki denekler yüksek doz anestezik madde verilip sakrifiye edildi. Serebellum hasar boyutunun patolojik tesbiti için kraniotomi sonrası beyin ve serebellum dokusu eksize edildi. Kemik doku kaynaması radyolojik, kemik mineral dansitometrik ve patolojik olarak değerlendirildi. Ayrıca serebellum hasarının oksidan/anti-oksidan sistemler üzerine etkileri sakrifikasyon öncesi elde edilen periferik kandan superoksid dismutaz (SD), glutatyon (GSH), glutatyon peroksidaz (GPx) ve myeloperoksidaz (MPO) seviyeleri gruplar arasında karşılaştırıldı.

Bulgular: Radyolojik değerlendirme, kemik mineral yoğunluğu ölçümleri ve histopatolojik bulgular, izole serebellum hasarının (Grup 1) tüm bu parametrelerde Grup 2 ve 3 'e göre üstünlüğünü ortaya çıkmıştır. SD aktivitesi Grup 1'de azalırken, GPx ve GSH arttığı ve MPO değişmedi tespit edilmiştir. İzole serebellum hasarının, hidroksil radikali ve hidrojen peroksiti süpürmekten sorumlu olan GPx ve GSH düzeylerini artırmıştır.

Grup 1 serbellumun histopatolojik incelemesi

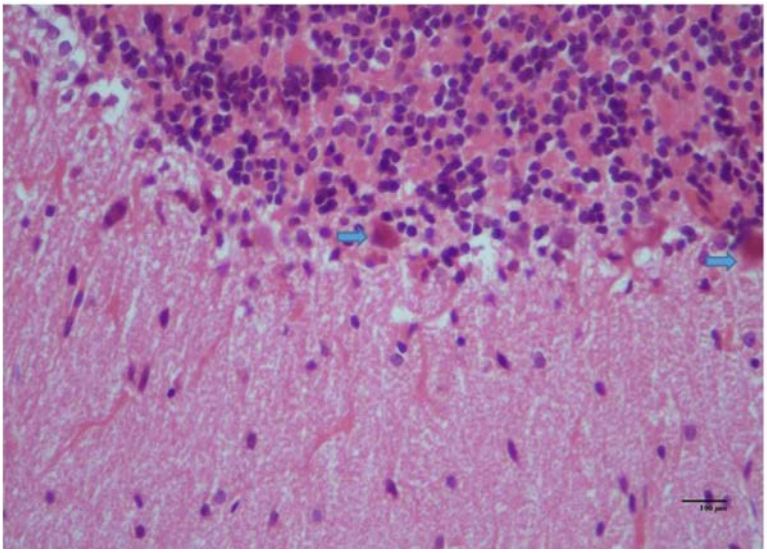

Purkinje hücrelerinde azalma (mavi ok) , Bergmann glial hücrelerde şişkinleşme, belirginleşme, nükleus çevresinde berrak görünüm (H/Ex400)

Grup 1 kırık iyileşmesinin histopatolojik görüntüsü

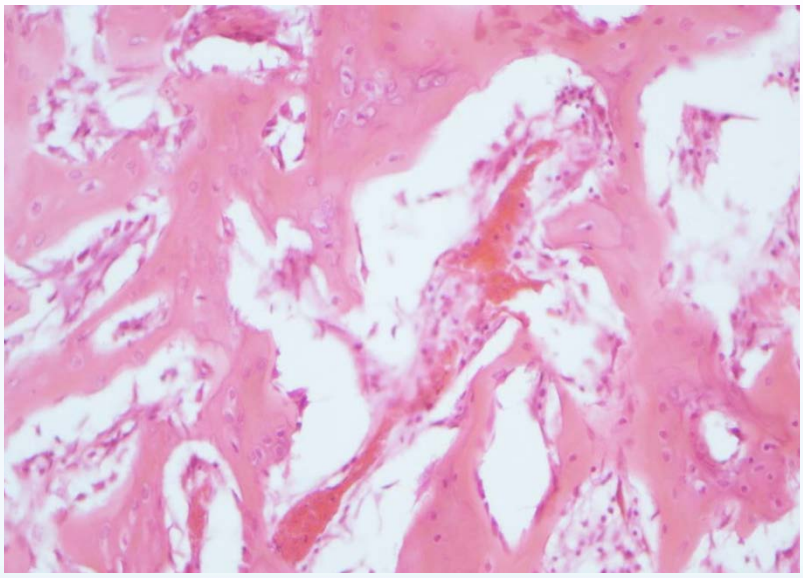

Kırık sonrası immatur kemikle birleşme ve iyileşme (H/Ex200)

Tartışma-Sonuç: Travmatik serebellum hasarı sonrası artmış kemik iyileşmesi ve anti-oksidan mekanizmalar arasında muhtemel bir ilişki vardır. Bu ilişki izole sereblelum hasarı sonrasında tespit edilen kaynama hızındaki ve miktarındaki artıştan muhtemel sorumludur.

Anahtar Kelimeler: Deneysel , Femur , İyileşme , Kırık , Serebellum hasarı

KAYNAKÇA

1. Hofman M, Koopmans G, Kobbe P Improved fracture healing in patients with concomitant traumatic brain injury: proven or not? Mediators Inflamm. 2015;2015:204842.

2. Arık M, Ekinci Y, Gürbüz K, Batın S. The effects of focal brain damage on fracture healing: An experimental rat study. Eklem Hastalik Cerrahisi. 2019 Dec;30(3):267-74.

3. Matthew B. Potts, Hita Adwanikar, Linda J. Noble-Haeusslein. Models of Traumatic Cerebellar Injury. Cerebellum. 2009 Sep; 8(3): 211–221

4. Borgeat A, Ofner C, Saporito A. The effect of nonsteroidal anti-inflammatory drugs on bone healing in humans: A qualitative, systematic review. J Clin Anesth. 2018 Sep;49:92-100.

5. Oryan A, Monazzah S, Bigham-Sadegh A. Bone injury and fracture healing biology. Biomed Environ Sci. 2015 Jan;28(1):57-71.

S-132

GERİATRİK KALÇA KIRIKLARINDA DİYABET, KORONER ARTER HASTALIĞI VE KRONİK BÖBREK YETMEZLİĞİNİN KORTİKAL KALINLIK İNDEKSİNE ETKİSİ

Olgun Bingöl[1], Burak Kulakoğlu[1], Enver Kılıç[1]

[1]Ankara Şehir Hastanesi, Ortopedi ve Travmatoloji Kliniği, Ankara

Giriş-Amaç: Bu çalışmanın amacı, geriatrik kalça kırıklarında ek hastalıkların (diyabet, koroner arter hastalığı ve kronik böbrek yetmezliği) kortikal kalınlık indeksi üzerine etkisini değerlendirmektir.

Gereç-Yöntem: Ocak 2019 ile Ağustos 2021 yılları arasında kliniğimizde geriatrik kalça kırığı nedeniyle tedavi edilen 330 hasta retrospektif olarak değerlendirildi. Tiroid hastalığı ve patolojik kırık şüphesi olan 19 hasta çalışma dışı bırakıldı. Çalışmaya dahil edilen 311 hastanın yaş, cinsiyet, operasyon tarafı ve ek hastalıkları kaydedildi ve kortikal kalınlık indeksleri hesaplandı. Yaş, cinsiyet, operasyon tarafı ve ek hastalıkların kortikal kalınlık indeksine olan etkisi değerlendirildi.

Bulgular: Çalışmaya dahil edilen hastaların ortalama yaşı 80,92 8,75 (Min:65, Max:102) dir. Hastaların 196'sı kadın iken 115 hasta erkek olarak tespit edilmiştir. Ortalama lateral kortikal kalınlık indeksi 0,46 0,082 iken ortalama anteroposterior kortikal kalınlık indeksi 0,52 0,26 olarak ölçülmüştür. Çalışmadaki hastaları 94'ünde diyabet, 101'inde koroner arter hastalığı ve 26'sında ise kronik böbrek yetmezliği tespit edilmiştir. Erkek hastalarda istatistiksel olarak anlamlı bir şekilde lateral kortikal kalınlık indeksi yüksek bulunmuştur (p=0,030). Kronik böbrek yetmezliği olan hastalarda lateral kortikal kalınlık indeksi ve anteroposterior kalınlık indeksi istatistiksel olarak anlamlı olmasa da düşük tespit edilmiştir (sırasıyla, p= 0,482, p=0,461). Geriatrik kalça kırığı hastalarında diyabet ve koroner arter hastalığının lateral ve anteroposterior kortikal kalınlık indeksi arasında istatistiksel olarak anlamlı bir farklılık tespit edilmemiştir.

Tartışma-Sonuç: Geriatrik kalça kırığı hastalarında kortikal kalınlık indeksini etkileyen en önemli faktör cinsiyettir. Kronik böbrek yetmezliği, kortikal kalınlık indeksini önemli ölçüde azaltmaktadır. Ancak geriatrik kalça kırığı hastalarında diyabet ve koroner arter hastalığının kortikal kalınlık indeksi üzerine etkisi yoktur.

Anahtar Kelimeler : Diyabet, Geriatrik kalça kırıkları, Koroner arter hastalığı, Kortikal kalınlık indeksi, Kronik böbrek yetmezliği

S-133

ASETABULUM KIRIĞI NEDENİYLE AMELİYAT EDİLEN HASTALARIMIZIN SONUÇLARININ RETROSPEKTİF OLARAK İNCELENMESİ

Mete Gedikbaş[1], Tahir Öztürk[2], Ömer Cahit Çıtır[2]

[1]Turhal Devlet Hastanesi, Ortopedi ve Travmatoloji Kliniği
[2]Tokat Gaziosmanpaşa Üniversitesi Tıp Fakültesi, Ortopedi ve Travmatoloji Anabilim Dalı

Giriş-Amaç: Gelişen teknoloji ve yaşam koşulları geçmiş yüzyıla göre asetabulum kırıklarının sıklığında artış meydana getirmiştir. Açık redüksiyon internal fiksasyon asetabulum kırıklarının tedavisinde altın standart tedavi halini almıştır. Tedavinin amacı erken harekete izin verecek şekilde anatomik ve rijid fiksasyonun elde edilmesidir. Çalışmamızda asetabulum kırığı nedeniyle ameliyat ettiğimiz hastalarımızın kısa ve orta dönemde kırık redüksiyonu ve avasküler nekroz gelişimi üzerine etki eden faktörleri sunmayı amaçladık.

Gereç-Yöntem: Tokat Gaziosmanpaşa üniversitesi tıp fakültesi hastanesinde asetabulum kırığı nedeniyle 2015 ile 2020 yılları arasında ameliyat edilen hastalar retrospektif olarak tarandı. Hastaların demografik verileri, travma şekilleri, operasyona kadar geçen süre, ameliyat öncesi ve sonrasında kan ürünü replasman ihtiyacı, kırık tipleri, ek sistemik ve osseoz yaralanmaları dökümante edildi. Son kontrole gelmeyi kabul eden hastalar üç yönlü pelvis grafileri ile değerlendirilerek redüksiyon kalitesi, avasküler nekroz ve heterotopik ossifikasyon varlığı açısından incelendi.

Bulgular: Asetabulum kırığı nedeniyle ameliyat edilen 102 hastadan çalışmaya katılmayı kabul eden 58 hasta çalışmaya dahil edildi. Hastalarımızın 10 tanesi kadın, 48 tanesi erkekti. Kırıklar incelendiğinde 34 tanesi elementer, 24 tanesi kompleks kırık olarak değerlendirildi. 10 hastamızda asetabulum kırığına kalça çıkığı da eşlik etmekteydi. 14 hastamızda eşlik eden majör ortopedik travma mevcuttu. Hastalarımızın ortalama yaşı 45,96 yıl(15-80), ortalama takip süresi 2,53 yıl(1-5), travmadan cerrahiye kadar geçen süre 5,18 gün(1-22) olarak bulundu. Hastalarımızın beş tanesinde erken dönemde enfeksiyon, bir tanesinde düşük ayak gelişirken geç dönemde 14 hastamızda avasküler nekroz ve heterotopik ossifikasyon geliştiği görülmüştür.

Tablolar: Hastalarımıza ait demografik veriler ve bulgular.

Tablo 1: Kırık tipleri

Kırık tipi	Sayı	Kırık tipi	Sayı
Anterior duvar	5	Anterior duvar + hemitransvers	2
Anterior kolon	9	Anterior duvar + anterior kolon	3
Posterior duvar	13	Posterior duvar + transvers	7
Posterior kolon	4	Posterior duvar + posterior kolon	7
Transvers	3	Çift kolon	5

Tablo 2: Eşlik eden travmalar

Yaralanma tipi	Sayı
Ek ortopedik travma	15
Göğüs yaralanması	9
Batın içi yaralanma	4
Pelvik yaralanma	9
Kafa yaralanması	2
Siyatik sinir arazı	0
Vertebra kırığı	7

Tablo 3: Yaklaşım tipi.

Yaklaşım tipi	Elementer	Kompleks
Kocher-Langenbeck	24	15
İlioinguinal	4	2
Stobba	6	6
Triradiad	-	1
Kombine	-	8*

**İlioinguinal ve Stobba yaklaşımları Kocher-Langenbeck ile kombine edilmiştir.*

Tablo 4: Kırık tipleri ile değişkenlerin karşılaştırılması

	Elementer	Kompleks	p
Operasyona kadar geçen süre	4,29 (1-10)	6,45 (2-22)	0,037
Heterotopik ossifikasyon	0	8	0,001
Femur başı avasküler nekroz	2	7	0,114
Kan ürünü replasman ihtiyacı (preop)	7	12	0,019
Kan ürünü replasman ihtiyacı (postop)	11	20	0,179
Redüksiyon kalitesi (Kötü/Orta/Anatomik)	4/3/27	2/6/16	0,269
Komplikasyon	1	6	0,016

Tartışma-Sonuç: Hasta yaşı, medikal komorbidite varlığı, kırık şekli, eşlik eden kalça çıkığı, asetabulum ve femur başında kıkırdak hasarı varlığı asetabulum kırıklarının sonuçlarını etkileyen faktörlerdir. Matta tarafından yapılan 262 hastanın incelendiği çalışmada ortalama yaşı 67 olan 93 hastada redüksiyon kalitesinin daha kötü olduğu, daha fazla avasküler nekroz geliştiği görülmüştür. Hastalarımızın yaş ile avasküler nekroz ve redüksiyon kalitesinin ilişkisi incelendiğinde 40 yaştan büyük hastalarda tüm kırık tiplerinde daha fazla avasküler nekroz geliştiği ve redüksiyon kalitesi orta ve kötü olan hastaların daha fazla olduğu görülmüştür. Matta bir çalışmasında kötü sonuç ortaya çıkan hastalarda posterior duvar kırıklarının eşlik ettiği T tipi kırıklar olduğu görülmüş ve redüksiyonun zor sağlandığı, kıkırdak hasarının daha fazla olduğu "kötü senaryo" olduğu belirtilmiştir. Tannast ve Letournel tarafından yapılan çalışmalarda anterior duvar kırıklarının ve parçalı posterior duvar kırıklarının kötü sonuçlandığı bildirilmiştir. Asetabulumun anterior ve posterior duvarı ile çatısı mekanik yüklere en çok maruz kalan ve bu nedenle en kuvvetli kısımlarıdır. Anterior duvar kırıkları genellikle osteoporotik hastalarda görülmekte ve hem redüksiyonu hem de redüksiyonun devamlılığının sağlanması zor olmaktadır. Kötü prognoz bu kritik bölgelerin etkilenmesine bağlı gelişmektedir. Çalışmamızda elementer kırıklarda orta ve kötü redüksiyon olan hastaların kompleks kırıklardan daha fazla olduğu görülmekte ve bu hastaların anterior ve posterior duvar tutulumu olan hastalar olduğu görülmektedir.

Asetabulum kırıklarının sonuçları birden farklı değişkenden etkilenebilmektedir. Klinik ve radyolojik olarak iyi sonuçlara ulaşılabilmesi için redüksiyonun olabildiğince iyi sağlanması gerekmekte ve hastalar olası kötü sonuçlar için başlangıçta bilgilendirilmelidir.

Anahtar Kelimeler : asetabulum, avasküler nekroz, osteosentez, redüksiyon, sonuç

S-134

İNKARSERE MEDİAL EPİKONDİL KIRIKLARININ TEDAVİSİ VE KLİNİK/RADYOLOJİK SONUÇLARI

Adem Şahin[1], Deniz Gülabi[1], Cemil Ertürk[1]

[1]SBÜ. Kanuni Sultan Süleyman Eğitim ve Araştırma Hastanesi

Giriş-Amaç: Literatürde nadir görülen ve çoğu zaman olgu sunumları şeklinde yayınlanan inkarsere medial epikondil kırıklarının tedavisinin klinik ve radyolojik sonuçlarını değerlendirmeyi amaçladık.

Gereç-Yöntem: 2012-2018 tarihleri arasında acil polikliniğe dirsek çıkığı ve medial epikondil kırığı teşhisi ile gelen hastalar değerlendirildi. Hastalara acil müdahale odasında sedasyon altında kapalı redüksiyon yapıldı. Redüksiyon hissi tam alınamayan hastalara dirsek Ap-Lat grafiler ile dirsek BT çekildi. Çekilen grafilerde medial epikondilin eklem içinde inkarsere olduğu görüldü. Hastalar ilk 12 saat içinde genel anestezi altında dirsek medial insizyon ile girilerek eklem içi fragman çıkarıldı. Kemik fragman büyüklüğüne göre kanülle vida kemik veya bir tane ekleme paralel bir tane kırık hattına dik olacak şekilde k teli ile tespit yapıldı. Hastaları takiplerinde k telleri kaynama görüldükten sonra ortalama 6. haftalarda çekildi. Atel çıkarılarak dirsek egzersizlerine başlandı. Hastalar son takiplerinde Mayo skorlaması kullanılarak fonksiyonel ve çekilen grafiler ile radyolojik olarak değerlendirildi.

Bulgular: Toplam 7 hastaya çalışmaya alındı. Hastaların yaş ortalaması 12 (11-14) olarak bulundu. 1 Kız/6 Erkek olan hastaların hepsinin, travma oluş mekanizması düşme sonucu posterior çıkık ile beraber medial epikondil kırığı saptandı. Sadece bir hastada ikinci redüksiyondan sonra kırık fragman eklem içinden çıktı diğer 6 hasta opere edildi. Hastaların 1'de erken dönem komplikasyon olarak ulnar sinir nöropraksisi görüldü ve 6 haftada düzelme sağlandı. Geç komplikasyon olarak 1 hastada medial epikondilde fibroz nonunion saptandı, hastanın herhangibir şikayeti yok idi, diğer hastaların hepsinde kaynama saptandı. Kontrollere geldiklerindeki Mayo skoru 97 (90-100) olarak tespit edildi.

Tartışma-Sonuç: Medial epikondil kırıkları dirsek çıkıklarının %30-55'de görülmektedir. Medial epikondil inkarserasyonuda medial epikondil kırığı/dirsek çıkıklarının %5-18'de görülmektedir. Nadir görülen bu olgularda dirsek resükdiyonundan sonra redükdiyon hissinin tam alınmaması ile şüphelenip, çekilen grafiler dikkatlice değerlendirilmelidir. Böylece nadir görülen bu tip olgular doğru tanı koyulup tedavi edilebilmektedir.

Anahtar Kelimeler : dirsek çıkığı, inkarsere, Mayo skor, medial epikomdil kırığı

S-135

TRAVMATİK OMUZ ÇIKIĞINA EŞLİK EDEN AVÜLSE KOROKOİD PROSES KIRIĞI: VAKA SUNUMU

Muhammed Bilal Kürk[1], Emre Turgut[2], Raşit Özcafer[3]

[1]İstanbul Başakşehir Çam ve Sakura Şehir Hastanesi
[2]İstanbul Kartal Lütfi Kırdar Eğitim Araştırma Hastanesi
[3]İstanbul Bahçelievler Özel Vital Hastanesi

Giriş-Amaç: Korakoid proses kırıkları, nadir görülen ve genellikle akromioklavikular eklem çıkıklarına eşlik eden kırıklar olup, çekilen grafilerle kolayca atlanabilmektedirler (1-3). Omuz eklemi çıkığına eşlik eden avülse korakoid proses kırıkları ise çok nadir olup, bu konuda literatürde bildirilmiş az sayıda vaka mevcuttur (4-6). Bu çalışmada, travmatik anterior omuz çıkığa eşlik eden avülse korakoid proses kırığı olan bir hastanın tanı ve tedavisinde izlenen yol paylaşılacak olup bu konuda klinisyenler açısından farkındalık oluşturmak amaçlanmıştır.

Gereç-Yöntem: Yaklaşık 3 metre yükseklikten düşme sonrası sağ omuzda ağrı ve hareket ettirememe şikayetiyle acil servise başvuran 50 yaşında erkek hastanın direk grafisinde sağ omuz çıkığı saptandı. Kapalı redüksiyon ve velpau bandaj uygulandı. Redüksiyon öncesi ve sonrası yapılan muayenesinde nörovasküler patoloji saptanmadı. Redüksiyon sonrası kontrol grafisinde eklemin redükte olduğu görüldü fakat muayenede sağ omuz önünde lokal hassasiyetin devam ettiği, sağ humerus medialinde ve sağ hemitoraks süperolateralde ekimoz görüldü (Şekil 1). Hastanın grafileri tekrar değerlendirildi. Avülse olmuş bir korokoid proses kırığından şüphe edilerek bilgisayarlı tomografi (BT) çekildi ve yaklaşık 1 cm'lik avülse olmuş korakoid fragman saptandı (Şekil 2). Hastanın daha önce omuz çıkığı öyküsü yoktu.

Ameliyat öncesi klinik görünüm

Redüksiyon sonrası BT görüntüsü (aksiyel kesit)

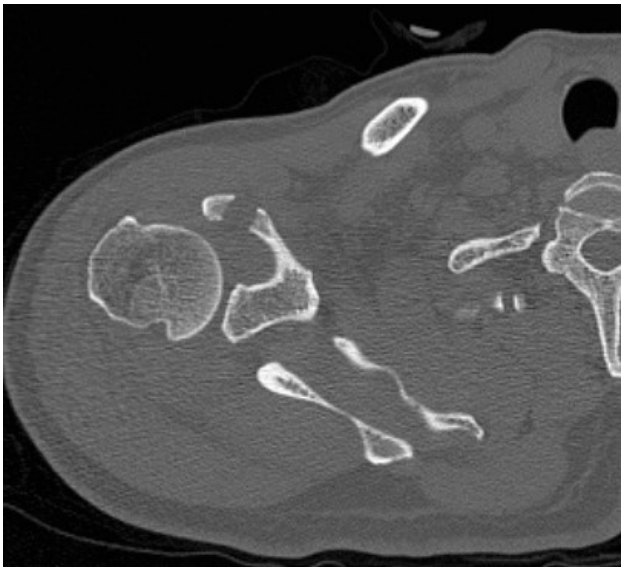

Bulgular: Literatür taraması sonrası hastanın opere edilmesine karar verildi. Genel anestezi altında açık redüksiyon ve 4,5 mm'lik kanüllü vida ile fiksasyon sağlandı. Ameliyat sonrası omuz kol askısı uygulanmış olup pandüler egzersizler hemen başlandı. 2. haftada pasif, 4. haftada ise aktif hareketlere başlanmasına rağmen omuz hareketlerinde kısıtlılık olması nedeniyle hasta fizik tedaviye yönlendirildi. 4. ayın sonundaki kontrol muayenesinde omuz eklem hareket açıklığı tama yakın olup, omuz ve dirsek eklem hareketlerinde güç kaybı yoktu. Ameliyat sonrası 4. ayda Constant-Murley skoru: 100, Quick DASH skoru: 25' di.

Tartışma-Sonuç: Korakoklaviküler bağlarla ilişkilerine göre iki tip korakoid proses kırığı vardır (1,3,7,8). Tip 1, skapuloklaviküler bağlantının koptuğu ve süperior suspensatuar omuz kompleksinin (SSOK) zarar gördüğü, korakoklavikuler bağlar ile skapula gövdesi arasındaki kırıklardır. Tip 2 kırıklar ise, genellikle humerus başının impaksiyonu veya konjoint tendonun avülse etmesi sonucu oluşmuş, SSOK' nin zarar görmediği, korakoklaviküler bağların daha distalinden olan kırıklardır (9).

Anterior omuz instabilitesine (AOİ) karşı ön taraftaki bariyer, derinden yüzeyele anterior kapsül, subskapularis kası ve konjoint tendondan oluşur (10). Konjoint tendon, omzun hiperabdüksiyonu sırasında dinamik koruyucu horizontal addüksiyon uygular. Ayrıca hiperabduksiyonda subskapularis tendonunun humerus başı merkezinin alt seviyesinde kalmasını sağlar. Avulse fragmanın fikse edilmemesi, konjoint tendonun bu işlevlerini yerine getirememesine ve AOİ' ye yol açar (11,12).

Travmatik omuz çıkıklarına nadir de olsa korakoid proses kırıklarının eşlik edebileceği akılda tutulmalı ve bu vakalarda redüksiyon sonrası dikkatli fizik muayene yapılmalı, şüpheli durumlarda BT çekilmelidir. Yukarda anlatılan sebepler nedeniyle avülse korakoid proses kırığının fiksasyonu AOİ' nin önlenmesi açısından önemlidir.

Anahtar Kelimeler : Anterior Omuz instabilitesi, Korakoid kırığı, Omuz çıkığı, Superior suspensatuar omuz kompleksi

S-136

OLEKRANON KIRIĞI TESPİTİNDE GERGİ BANDI VE PLAK-VİDA FİKSASYON YÖNTEMLERİNİN ORTA DÖNEM SONUÇLARININ KARŞILAŞTIRILMASI

Mustafa Özçamdallı[1], Emrah Kovalak[1]

[1]Başakşehir Çam ve Sakura Şehir Hastanesi, Ortopedi ve Travmatoloji Kliniği, İstanbul

Giriş-Amaç: Olekranon kırıkları, tüm üst ekstremite kırıklarının yaklaşık %10'unu oluşturan proksimal ulnanın sık görülen yaralanmalarındandır. Olekranon kırıklarının tümü eklem içi yaralanmalar olduğundan, iyi bir fonksiyonel sonuç elde etmek için eklem yüzeyinin ve troklear çentiğin anatomik redüksiyonu ve restorasyonu gereklidir. Gergi bandı tespiti, plak-vida fiksasyonu ve intramedüller vidalar dahil olmak üzere çeşitli sabitleme yöntemleri yaygın olarak kullanılmaktadır. Çalışmamızda; sıklıkla kullanılan gergi bandı tespiti ve plak-vida fiksasyon yöntemlerinin klinik, fonksiyonel ve radyolojik sonuçlarını karşılaştırmayı amaçladık.

Gereç-Yöntem: Ocak 2012 ile Mart 2019 yılları arasında (en az 24 aylık takip), Mayo tip IIA ve IIB kırığı olan ve gergi bandı teli veya plak-vida fiksasyonu ile tedavi edilen 43 hasta, dahil ve hariç edilme kriterlerine göre geriye dönük olarak çalışmaya alındı. Hastaların son kontrollerinde görsel analog ölçeği (VAS), dirsek eklem pasif hareket açıklığı (ROM), erken ve geç dönem komplikasyonlar değerlendirildi. Fonksiyonel sonuçları değerlendirmede; kol, omuz ve el sakatlıkları (DASH) ve Mayo Dirsek Performans Skoru (MEPS) kullanıldı. Radyolojik olarak her iki grupta; kırık kaynaması, yanlış kaynama varlığı, K-teli migrasyonu ve radio-ulnar sinostozis değerlendirildi.

Bulgular: Ortalama 32 aylık takipte iki grup arasındaki klinik ve fonksiyonel sonuçlar karşılaştırıldığında, plak-vida fiksasyon grubu ROM değerleri (fleksiyon ve pronasyon) dışında tüm sonuçlarda daha iyi idi; ancak bu farklılıklar istatistiksel olarak anlamlı saptanmadı ($P>0.05$). Her iki grubun radyolojik değerlendirmesinde istatistiksel olarak anlamlı fark yoktu ($P>0.05$). Gergi bandı ve plak-vida fiksasyonu sonrası vakaların sırası ile %26 ve %19'unda çeşitli komplikasyonlar gözlendi, fakat sonuçlar istatistiksel olarak anlamlı değildi ($P<0.05$). Her iki grupta implant çıkarma oranları karşılaştırıldığında gergi bandı uygulanan grupta, plak-vida gurubuna göre daha yüksek idi ve istatistiksel olarak anlamlı fark saptandı ($P<0.05$).

Tartışma-Sonuç: Gergi bandı ve plak-vida fiksasyon ile tespit olekranon kırığında güvenle uygulanan, klinik, fonksiyonel ve radyolojik olarak başarılı sonuç veren yöntemlerdir. Gergi bandı yönteminde implant çıkarma ve komplikasyon oranının plak-vida fiksasyonuna göre daha fazla olduğu saptanmıştır.

Anahtar Kelimeler : Gergi bandı, Olekranon kırığı, Plak-vida fiksasyonu

S-137

PERTROKANTERİK FEMUR KIRIK TEDAVİSİNDE İNTERTAN KALÇA ÇİVİSİ, DİNAMİK KALÇA ÇİVİSİ VE KİLİTLİ KALÇA PLAĞININ KARŞILAŞTIRILMASI

Çağrı Örs[1]

[1]*Özel Ortopedia Hastanesi*

Giriş-Amaç: Pertrokanterik femur kırıklarının (AO/OTA tip 31.A) tedavisinde uygulanan İntertan kalça çivisi (İnterTan), Dinamik kalça vidası (DHS), ve kilitli kalça plağının (KKP) sonuçlarını karşılaştırmak.

Gereç-Yöntem: 2009-2013 tarihleri arasında pertrokanterik femur kırık tanısı ile internal tespit uygulanan 74 hasta (42 erkek, 32 kadın) çalışmaya dahil edildi. Hastaların 19'u (%25) İnterTan, 28'i (%37) DHS ve 27'si (%36) ise KKP ile tedavi edildi. Hastaların operasyon süresi, eritrosit süspansiyon replasman (ESR) miktarları, komplikasyonları ve mortalite oranları kaydedildi. Kırık redüksiyonu Baumgaertner'in kriterlerine göre değerlendirildi. Hasta mobilizasyon erken dönemde (ortalama postoperatif 7. gün) Timed Up and Go testi (TUG) ile preoperatif ve postoperatif son takiplerde Parker ve Palmer mobilite skoru (PPMS) ile yapıldı. Fonksiyonel değerlendirmesi Harris Kalça skoru (HKS) ile ağrı değerlendirmesi VAS ile yapıldı.

Bulgular: Hastaların yaş ortalaması 74 yıl ve takip süresi ortalama 16 aydı. Preoperatif ortalama hemogram düzeyleri gruplar arasında benzerdi (p>0.05). Ortalama ESR miktarı DHS ve İnterTan grubunda benzer (1.1 ve 1.1, p>0.05), KKP grubunda ise anlamlı oranda yüksekti (2.4, p=0.004). Ortalama operasyon süresi DHS ve İnterTan grubunda benzer (60dk. ve 55dk., p>0.05), KKP grubunda ise anlamlı oranda yüksekti (111dk., p?0.001). Operasyon süresi ile ESR miktarı arasında pozitif korelasyon vardı (r_s=0,54; p<0,05).

DHS grubunda 25 (%89), İnterTan grubunda 14 (%73) ve KKP grubunda 20 (%74,1) hastada iyi redüksiyon elde edildi (p=0.280). Çalışma grupları içinde redüksiyon kalitesi ile HKS arasında pozitif korelasyon tespit edildi (p<0.05).

İnterTan grubunda hastaların %68'i, DHS grubunda %32'si ve AP grubunda ise %14'ü TUG testini10 sn. altında tamamladılar (p=0.004). DHS grubunda hastaların %95'i, İnterTan gruplarında %87'sinin PPMS iyi olarak sonuçlanırken (p>0.05), KKP gurubunda bu oran anlamlı oranda düşüktü (%73, p=0.008). Ortalama HKS'u DHS ve İnterTan gruplarında benzer iken (82 ve 83 puan, p>0.05), KKP gurubunda ortalama 73 puan idi (p=0.037). Uygulanan implanttan bağımsız olarak kırık tipi ile HKS arasında anlamlı ilişki saptanmadı (p>0.05). Ortalama VAS skoru İnterTan grubunda, DHS ve AP grubuna oranla istatistiksel olarak anlamlı oranda düşüktü (2.6'ya 3.3 ve 4, p<0.001).

Postoperatif takiplerde KKP grubunda 7, DHS ve İnterTan grubunda 2'şer hastada ikincil varus gelişti (p=0.043). Bu hastaların 1'i 31.A1, 7'si 31.A2 ve 3'ü 31.A3 kırığa sahipti (p>0.05). KKP gurubunda erken dönemde (postoperatif 15. gün) implant yetmezliği olan 2 hastaya tespit revizyonu yapılıdı. KKP ve DHS grubundan 1'er hastada vidanın baş içinden sıyrılması nedeniyle kalça protezi uygulandı. Birinci yıl mortalite oranı %25'di ve gruplar arasında mortalite oranları benzer idi (p>0.05). Hasta mortalitesi ile preoperatif PPMS arasında negatif, hasta yaşı ve ASA skoru arasında pozitif korelasyon vardı (p<0.01).

İnterTan

İnterTan intraoperatif cerrahi fotoğrafları.

KKP, İnterTan ve DHS

KKP, İnterTan ve DHS hastalarının preoperatif, postoperatif erken dönem ve postoperatif 1. yıl takip röntgenogramları.

Komplikasyonlar

KOMPLİKASYONLAR	İnterTan	DHS	KKP
İNTRAOPERATİF			
İntraoperatif kırık	-	-	-
Kapalı redüksiyon zorluğu	1	-	-
Kılvauz tel kırılması	-	2	-
POSTOPERATİF			
Bası yarası	1	3	7
Yüzeyel yara enfeskiyonu	1	2	3
Derin yara enfeksiyonu	-	-	-
Cilt altı hematom	-	-	3
Venöz yetmezlik	1	2	3
Derin ven trombozu	-	-	-
Vidanın baştan sıyrılması (cut-out)	-	1	1

Refraktür veya implant yetmezliği	-	-	2
İkincil varus gelişimi	2	2	7
Heterotopik ossifikasyon	1	-	-
Uyluk ağrısı	1	-	-
Fasya lata hassasiyeti	3	1	-
Kaynama gecikmesi	-	-	2
Kaynamama	-	-	-

İnterTan, DHS ve KKP gruplarında intraoperatif ve erken/geç postoperatif komplikasyonlar.

Tartışma-Sonuç: DHS ve İnterTan ile pertrokanterik femur kırık tedavisinde benzer klinik sonuçlar elde edilmesinin yanında İnterTan daha az ağrılı, komplikasyon oranı düşük ve daha iyi erken mobilizasyona izin veren etkili ve güvenilir bir tedavi yöntemidir. KKP ise pertrokanterik kırıklarda yüksek komplikasyonu oranı ve düşük klinik sonuçlar ile ilişkilidir.

Anahtar Kelimeler : dinamik kalça çivizi, İntertan kalça çivisi, kilitli kalça plağı, pertrokanterik femur kırığı, timedupandgotest

S-138

BASİT TİP OLEKRANON KIRIKLARINDA TAM YİVLİ KANÜLE VİDA İLE İNTRAMEDÜLLER FİKSASYON

Tuğcan Demir[1], Murat Danışman[1], Berker Yetimaslan[1]

[1]Giresun Üniversitesi Tıp Fakültesi

Giriş-Amaç: Olekranon kırıkları sık görülen üst ekstremite kırıkları arasında olup triseps kasının traksiyonu nedeniyle eklem uyumunun ve ekstensör mekanizmanın bozulması ile sonuçlanan ve bu nedenlerle çoğunlukla cerrahi tedavi gerektiren kırıklardır. Bu kırıkların cerrahi tedavisi uzun yıllar boyunca tansiyon bant yöntemi ile yapılmış olup son birkaç dekatta anatomik impantların gelişimi sayesinde plak fiksasyonu da tedavi yöntemleri arasındaki yerini almıştır. Proksimal ulna etrafındaki yumuşak doku örtüsünün diğer bölgelere göre nispeten ince olması sebebiyle her iki fiksasyon yönteminde de implant ilgili irritasyon oluşmakta ve sıklıkla da implant çıkarımı gerekmektedir. Olekranon osteotomisi sırasında sıklıkla kullanılmasına rağmen olekranon kırıklarında tek intramedüller vida ile tespit konusunda literatürde yeterli veri bulunmamaktadır. Bu çalışmanın amacı basit olekranon kırıklarında bir adet tam yivli kanüle vida ile intramedüller fiksasyonun klinik ve radyolojik sonuçlarını ortaya koymaktır.

preop

postop

Gereç-Yöntem: 2020-2021 yılları arasında Mayo tip 1a ve tip 2a olekranon kırığı nedeni ile opere olan toplamda 12 hasta (9 erkek, 3 kadın) çalışmaya dahil edildi. Hastaların ortalama yaşı 49,5 (18-80) idi. 6 kırık sağ olekranonda, 6 kırık ise sol olekranonda saptanmış olup kırık tiplerinin dağılımı sırasıyla 3 tip 1a, 9 tip 2a şeklide idi. Hastalara cerrahi olarak kırığın açık redüksiyonu sonrası 5,5 mm x 90 mm tam yivli kanüle vida ile fiksasyon işlemi yapıldı. Hastalar postoperatif dönemde radyografik olarak kaynama zamanı ile varsa kaynamama, implant yetmezliği gibi komplikasyonlar değerlendirildi. Klinik olarak ise eklem hareket açıklığı, implant irritasyonu, Disabilities of the Arm, Shoulder and Hand (DASH) skoru değerlendirildi.

Bulgular: Çalışmaya dahil edilen hastaların ortalama takip süresi 10,6 aydı (6-18 ay). 12 hastanın 10'unda 6. ay itibari ile radyografik kaynama olduğu saptandı. Geriye kalan 2 hastada ise semptomatik olmayan kaynamama olduğu görüldü, revizyon cerrahisi yapılmadı. Hiçbir hastada implant irritasyonu saptanmadı, implant çıkarımı yapılmadı. Hastaların son takiplerindeki aktif eklem hareket açıklığı ortalama 136 derece olarak saptandı. Ortalama DASH skoru son takiplerinde 21 (8-39) idi.

Tartışma-Sonuç: Yıllardır olekranon osteotomisi fiksasyonlarında kullanılan başlı kısmi yivli intramedüller kanüle vidalara benzer şekilde tam yivli kanüle vidalar da basit tip olekranon kırıklarının fiksasyonunda da özellikle implant çıkarımı gerektirmemesi nedeniyle tercih edilebilecek bir yöntemdir.

Anahtar Kelimeler : kanüle vida, Olekranon, osteosentez

S-139

HUMERUS DİAFİZ KIRIKLARININ CERRAHİ TEDAVİSİNDE PANDEMİ DÖNEMİNDE İÇTEN KİLİTLEMELİ GÜVENİLİR İNTRAMEDÜLLER ÇİVİ KULLANIMI

Kemal Kayaokay[1], Cem Özcan[1], Tuğrul Bulut[1]

[1]izmir katip çelebi üniversitesi Atatürk eğitim ve araştırma hastanesi

Giriş-Amaç: Covid 19 pandemisiyle beraber cerrahlar hastanede ve ameliyathanede daha kısa zaman geçirmek amacıyla tercihlerini değiştirmişlerdir. Covid 19 pandemi sürecinde Humerus diafiz kırıklı hastalarda tercih edilen tedavi yöntmeleri ve sonuçlarınının karşılaştırılması amaçlanmaktadır.

Gereç-Yöntem: Acil servise mart 2020 tarihinden itibaren başvuran hastalardan kliniğimizde tedavisi yapılmış yeterli takipleri olan 25 hasta retrospektif olarak değerlendirildi. Hastaların İntramedüller çivileme uygulanan hastaların sayısı 17, Plaklı osteosentez uygulanan hastaların sayısı 8idi. Çalışmaya dahil edilen hastaların demografik verileri, AO sınıflamasına göre kırık tipleri, ek yaralanmaları, radial sinir hasarı olanlar kayıt edilmiştir. Hastaların uygulanan tedavi yöntemine göre kaynama oranları, kaynama zamanları değerlendirilmiştir.

Bulgular: Çalışmamızda 25 hasta retrospektif olarak değelendirildi. 17 İntramedüller çivileme, 8 i Plaklı Osteosentez ile tedavi edilmişti. Her iki gruptada hastaların tamamında kaynama mevcuttu. İntramedüller çivileme uygulanan hastalarda operasyon süresi 75 (±)5,01 dakikaydı. Ameliyat süreleri arasında humerus içten güvenilir kilitlemeli intramedüller çivi açısından anlamlı fark vardı. İntramedüller çivi uygulanan grupta 4 hastaya açık redüksiyon uygulanmıştı

Tartışma-Sonuç: Humerus diafiz kırıkları 3 farklı tedavi yöntemiyle de yüksek oranlarda kaynadığı yapılan birçok çalışmada belirtilmiştir. Yaralanma süresinden sonra iyileşme zamanının kısalması ve iyi fonksiyonel skor gündemde olan araştırma konuları arasında olduğu bilinmektedir. Pandemi süreci dünyada birçok durumu etkilerken cerrahların operasyon tipinin değişmesini de etkilemiştir. Çalışmamızda pandemi süreci boyunca humerus şaft kırıklarının cerrahi tedavisinde cerrahların daha çok intramedüller çivileme tercih ettiği gözlenmiştir. Özellikle içten güvenilir kilitlemeli humerus çivisi distal kilitleme süresini ciddi derecede azalttğı gözlenmektedir. Kaynama oranları plaklı osteosentez ile benzer olan ve daha kısa cerrahi süre gerektiren içten kilitlemeli humerus çivisi kullanımı pandemi sürecinde kullanılan başarılı bir cerrahi yöntemdir.

Anahtar Kelimeler : humerus şaft, intramedüller çivi

S-140

ÖN ÇAPRAZ BAĞ REKONSTRÜKSİYONUNDA HAMSTRİNG GREFTİNİN GENTAMİSİNLİ SOLÜSYONDA BEKLETİLMESİ GREFT STABİLİTESİNİ VE KLİNİK SONUÇLARI OLUMSUZ ETKİLER Mİ?

Emre Bilgin[1], Sertan Hancıoğlu[2]

[1]Bozyaka Eğitim ve Araştırma Hastanesi Ortopedi ve Travmatoloji Kliniği, İzmir
[2]Tepecik Eğitim ve Araştırma Hastanesi Ortopedi ve Travmatoloji Kliniği, İzmir

Giriş-Amaç: Ön çapraz bağ rekonstrüksiyonu (ÖÇBR) esnasında alınan greftin antibiyotikli solüsyonda bekletilme sinin enfeksiyon oranlarına etkisi daha önceki az sayıda çalışmada araştırılmıştır (1,2). Bildiğimiz kadarı ile greftin vankomisinli solüsyonda bekletilmesinin fonksiyonel sonuçlara ve greft stabilitesine etkisi bildirilmişken (3,4), gentamisinli solüsyonda bekletilmesinin greft stabilitesine ve klinik sonuçlara etkisi daha önce bildirilmemiştir. Bu çalışmadaki amacımız, hamstring greftinin (HG) gentamisinli solüsyonda bekletilmesinin greft stabilitesine ve klinik sonuçlara olumsuz etkisinin olup olmadığını araştırmaktır.

Gereç-Yöntem: Ocak 2016 ve Mart 2020 arası HG' i kullanılarak ÖÇBR yapılan ve en az 12 ay takibi olan hastalar geriye dönük incelendi. Çoklu bağ yaralanması olan iki hasta, eş zamanlı tibial osteotomi yapılan bir hasta ile diyabet tanısı olan iki hasta çalışmadan çıkartıldı. Kalan 59 hasta çalışmaya dahil edildi. Greftin alındıktan sonra hazırlanmadan önce antibiyotikli solüsyonda bekletilmediği hastalar Grup 1'de, gentamisinli (240 mg) solüsyonda 10 dakika bekletildiği hastalar Grup 2' de değerlendirildi. Grupların ortalama yaşları, takip süreleri ve ek materyal kullanımını değerlendirmek amacı ile eş zamanlı menisküs onarımı yapılan hasta oranları karşılaştırıldı. Grupların ameliyat sonrası ilk 2 ay içinde septik artrit (derin enfeksiyon) ve yüzeyel enfeksiyon (portal insizyonunda veya greft donör sahasında kızarıklık ve akıntı) durumları gözlendi. Klinik sonuçları değerlendirmek için son takip Lysholm skorları kullanıldı. Greft stabilitesi, Lachman testi (0, 1+, 2+, 3+ şeklinde) kullanılarak subjektif olarak değerlendirildi. Bağımsız değerlerin karşılaştırılması için Student t-testi, nominal değerlerin karşılaştırılması için ki-kare testi kullanıldı. $P<0.05$ değerler anlamlı kabul edildi.

Bulgular: Grup 1' de 36, Grup 2' de 23 hasta vardı. Grupların ortalama yaşları (24.9±6.4 vs 26±7.6, p=0.54), takip süreleri (39.9±14.7 vs 33.5 ± 10.5, p=0.08) ve eş zamanlı menisküs tamiri yapılan dizlerin oranları (%33.3 vs %34.8, p=0.91) arasında anlamlı fark saptanmadı. İki grupta da septik artrit gözlenmedi. İki grupta da birer hastada greft donör sahasında yüzeyel enfeksiyon görüldü. Grup 1' deki hastada bu bölgeden alınan örnekte "enterococcus faecalis" üredi. Diğer hastada üreme olmadı. Bu hastalarda donör saha birer kere anestezi altında debride edilip yıkandı. Eklem içinden alınan örneklerde iki hastada da üreme olmadı. Uygun antibiyotikle tedavi sonrası enfeksiyonlar geriledi. İki grubun son takip ortalama Lyshom skorları (91.6±5.5 vs 92.1±5.2, p=0.74) ve Lachman testlerinin dağılımı (p=0.93) arasında anlamlı fark saptanmadı. Grup 1' de enfeksiyon görülen hastanın son takibinde Lysholm skoru 80, Lachman testi 1+; Grup 2' deki hastanın ise sırasıyla 82 ve 1+ idi.

Tartışma-Sonuç: Hastalarımızda ÖÇBR sonrası derin enfeksiyon gözlenmese de, yüzeyel enfeksiyonda bile fonksiyonel sonuçların olumsuz yönde etkilendiği görüldü. Çalışmamız gösterdi ki özellikle greft donör sahası enfeksiyon oluşumu için risk taşımaktadır. Bu nedenle bu bölgede ameliyat sonrasında hematom oluşmasını engellemek için iyi bir kanama kontrolü yapılması gerektiğini ve eğer ameliyata tanısal artroskopi ile başlanmışsa greft alımına geçmeden önce donör sahanın tekrar antiseptik solüsyonla temizlenmesi gerektiğini düşünmekteyiz. Çalışmamızda ortalama üç yıllık takipte HG' nin gentamisinli solüsyonda bekletilmesinin greftin stabilitesine ve klinik sonuçlara olmusuz etkisi gösterilememiştir.

Anahtar Kelimeler : enfeksiyon, gentamisin, hamstring grefti, ön çapraz bağ

S-141

TOTAL DİZ ARTROPLASTİSİ SONRASI REZİDÜEL MEDİAL OSTEOFİTLERİN AĞRI VE FONKSİYON ÜZERİNE ETKİSİ

Gürdal Nusran[1], Burak Kaymaz[1], Ramazan Tıskaoğlu[2], Onur Yılmaz[1]

[1]Çanakkale Onsekiz Mart Üniversitesi Tıp Fakültesi Ortopedi ve Travmatoloji
[2]Şehitkamil Devlet Hastanesi Ortopedi ve Travmatoloji

Giriş-Amaç: Total diz artroplastisi (TDA), klinik başarı oranı yüksek, uygun maliyetli bir cerrahidir. Cerrahi başarıyı ölçmek için, cerrahi prosedür, implant sağkalımı, ameliyat sonrası hareket açıklığı (ROM) ve radyografik iyileşmeyide içeren çok sayıda çalışma yapılmıştır (1). Optimal şartlarda yapılmış TDA ameliyatından sonra bile hasta kalıcı ağrıdan şikayet edebilir. Bu kronik ağrı nedeniyle ameliyat sonrası fonksiyonel kapasite ve hasta memnuniyeti düşebilir. Dİz cevresi osteofitlerin diz ağrısı ilie ilişkili olması, kronik postoperatif diz ağrısının nedenlerinden birininde yetersiz osteofit rezeksiyonu olabileceğini düşündürmektedir (2). Medial osteofitler, tibial bileşenin boyutunu ve konumunu belirlerken yeterli görselleştirme için genellikle tibial platonun eksizyonu ile çıkarılır. Ancak konumları ve büyük çapları nedeniyle osteofitleri tamamen çıkarmak her zaman mümkün değildir. Çalışmamızda TDA sonrası kronik ağrı ve medial kollateral ligament duyarlılığının etiyolojisinde rezidüel osteofitin rolünü araştırdık.

Gereç-Yöntem: 2014-2017 yılları arasında TDA yapılan hastalar ameliyat kayıtları ve poliklinik verileri üzerinden restrospektif olarak tarandı. Hastaların takip süresi 3–6 yıl (ortalama 4.03)'dı. Hastalar tibia platosunun medial tibial komponentinde rezidü osteofit olmayan olgular (grup 1) ve rezidü osteofiti olanlar (grup 2) olmak üzere iki gruba ayrıldı. Hastaların yaşı, cinsiyeti, ameliyat tarafı, medial osteofit boyutu, medial kollateral bağ üzerindeki hassasiyet, hareket açıklığı, vücut kitle indeksi (VKİ), görsel analog skala (VAS) ve Oxford Diz Skoru (OKS) değerlendirildi. Medial osteofit boyutu diz ön-arka radyografileri kullanılarak preop ve postop iki ortopedi cerrahı tarafından Hernborg tekniğine göre ölçüldü (3) (Şekil 1a, 1b).

Şekil 1a

Şekil 1b

Bulgular: Değerlendirmeye alınan toplam 107 hastanın (grup 1 n=68, grup 2 n=39). Ortalama VAS skorları

Grup 1'de 2,48 ± 1,15 ve Grup 2'de 3,97 ± 1,74 olarak bulundu. Gruplar arasında VAS skorları açısından yapılan değerlendirmede anlamlı farklılık mevcuttu (p <0,001). Ameliyat sonrası ortalama OKS skorları grup 1'de 40.73 ± 4.42 ve grup 2'de 35.26 ± 7.6 olarak bulundu Gruplar arasında OKS skorları açısından yapılan değerlendirmede anlamlı farklılık mevcuttu (p <0.001). Postoperatif osteofit boyutu ile postoperatif VAS (p: 0.080) veya postoperatif OKS skorları (p: 0.068) arasında anlamlı bir ilişki bulunmadı.

Tartışma-Sonuç: Çalışmamızda rezidüel ostefit olan grupta OKS ve VAS skorları açısından yapılan değerlendirmede osteofit olmayan gruba göre daha olumsuz sonuçlar göstermiştir. Bu çalışmanın sonuçları TDA sonrası osteofit boyutundan bağımsız olarak rezidüel osteofit varlığının postoperatif ağrının önemli bir nedeni olduğunu göstermektedir. TDA cerrahisinde tibial komponent yerleştirildikten sonra rezidü osteofit varsa fazla kemik dokusunun tibial kortekse zarar vermemeye özen göstererek eksizyonu daha olumlu sonuçlar alınmasında katkı sunacaktır.

Anahtar Kelimeler : Osteoartrit, Osteofit, Total Diz Artroplastisi

S-142

LİSFRANK YARALANMALARINDA KAPALI REDÜKSİYON VE FİKSASYON İLE PRİMER PARSİYEL ARTRODEZ TEKNİKLERİNİN KARŞILAŞTIRILMASI

Samet Erinç, Necmi Cam, Farıd Samadov, Hacı Mustafa Özdemir

Şişli Hamidiye Etfal Eğitim Ve Araştırma Hastanesi

Giriş-Amaç: Bu çalışmada, primer parsiyel prtrodez (PPA) veya kapalı redüksiyon ve internal fiksasyon (KRIF) ile tedavi edilen Lisfrank yaralanmalarının sonuçları incelendi.

Gereç-Yöntem: Düşük enerjili travma sonrası Myerson tip B Lisfrank yaralanması nedeniyle PPA veya CRIF uygulanan hastalar radyolojik ve klinik sonuçlarına göre retrospektif olarak değerlendirildi. Yaş ortalaması 38 yıl olan (aralık, 23 - 70 yıl) toplam 45 hasta ortalama 47 ay (aralık, 20 ila 70 ay) takip edildi.

Bulgular: American Orthopaedic Foot and Ankle Society (AOFAS) skoru ortalamsı PPA grubunda 83.6 puan ve KRIF grubunda 86.2 puan idi. AOFAS skorları açısından iki grup arasında istatistiksel olarak anlamlı bir fark yoktu. KRIF ile tedavi edilen hastalar PPA ile tedavi edilenlere göre, anlamlı bir fark olmamakla birlikte, daha az ağrı bildirdiler. Redüksiyonun kalitesi her iki grupta da benzerdi. İmplant semptomlarına bağlı ikincil cerrahi KRIF grubundakı hastaların % 78'ine ve PPA grubundakilerin % 42'sine gerekli oldu ve gruplar arasında istatistiksel olarak anlamlı bir fark görülmedi.

Tartışma-Sonuç: Düşük enerjili Lisfrank yaralanmalarının primer parsiyel artrodez ve kapalı redüksiyon ve internal fiksasyon ile tedavisinde her iki tekniğin klinik ve radyolojik sonuçlarının iyi olduğu gözlemlendi Total AOFAS skorları ve AOFAS'ın alt gruplarındaki skorlar iki grup arasında benzerdi. Ancak KRIF grubunda sekonder cerrahi için daha fazla gereksinim varken, fonksiypnel ve ağrı skorlarının daha iyi olduğu görüldü.

Anahtar Kelimeler : kapalı redüksiyon, Lisfrank yaralanması, midfoot, primer artrodez

S-143

BİYOLOJİK PLAK UYGULAMALARIMIZ VE SONUÇLARIMIZ

Dursun Karakaş[1]

[1]*Sancaktepe Şehit Prof Dr İlhan Varank Eğitim ve Araştırma Hastanesi*

Giriş-Amaç: Yaralanmış extremitedeki biyolojinin devamlılığına önem verip cerrahi girişimi en düşük oranda ancak gereği kadar kullanarak uygulayan yöntemlere biyolojik internal tespit denir. Rijid tespitinden ziyade kırık uçlarında minimal seviyede harekete izin veren bir tespit amaçlanmaktadır. İntramedüller çivi ile tedavi edilemeyen tibial alt ve üst metafizer bölge kırıklarında biyolojik plaklama yönteminin başarılı olduğunu ortaya koymaktır.

Biyolojik Plak uygulaması

54 yaş, erkek hastaSağ tibia 1/3 proksimal kompleks spiral kırık + sol femur diafiz kırığıAO/ASIF: C1 (TİP 1 açık kırık)Sonuç: mükemmel

Gereç-Yöntem: Taksim Eğitim ve Araştırma Hastanesi Ortopedi ve Travmatoloji Kliniği'nde prospektif olarak Mart 2001-Haziran 2003 yılları arasında tibia kırığı nedeniyle ameliyat edilen16 hastanın 17 ekstremitesi değerlendirmeye alınmıştır. Kırıkları tespit için kilitsiz eksternal guide'sız adaptif çelik plak kullanıldı. Kontroller ameliyat sonrası 1. hafta,3. hafta ve sonrasında ayda bir kez olarak yapıldı. R.Johner ve O.VVruhs kriterlerine göre nörovasküler bozukluk, osteomiyelit, kaynama yokluğu, amputasyon, deformiteler, eklem hareketleri, ağrı, yürüyüş ve aktiviteye göre mükemmel, iyi, orta ve kötü olarak değerlendirildi

Bulgular: Olgularımızın 6'sı (%37,5) kadın, 10'u (%62,5) erkek, yaşları 34 ve 75 arasında olup ortalama yaş 55,375 idi. 2'si Tip 1, 1'i Tip 2 olmak üzere 3'ü açık kırık idi. Olgularımızın kırık bölgesine göre,10 hastada (%58,82) 1 /3 proksimal (1 tanesi medial platoyu içine alan eklem içi kırık), 1 hastada (%5,88) diafiz, 6 hastada (%35,2) 1/3 distal

bölgede idi.Takip süresi 6 ay ile 33 ay arasında olup ortalama 17 aydı. Klinik iyileşme 2 ay ile 8 ay olmak üzere ortalama 4 aydı. Parsiyel yüklenmeye en erken 1. ayda, en geç 4. ayda olmak üzere ortalama 1,84 ayda izin verildi. Tam yüklenmeye ise en erken 2.ayda, en geç 6.ayda olmak üzere ortalama 3,40 ayda izin verildi. Komplikasyon olarak 1 olguda (%5,88) ayak bileğinde artroz saptandı. Hasta 15 seans fizik tedaviden sonra eski fonksiyonlarını geri kazandı. Bir olguda (%5,88) radyolojide 8 derece kırık hattında anteversiyon saptandı. Hiçbir hastamızda nörovasküler bozukluk, osteomiyelit saptanmadı ve amputasyon yapılmadı. R.Johner ve O.VVruhs kriterlerine göre 14' ü(%82,35) mükemmel, 3'ü(%17,65) iyi, olarak değerlendirildi.

Tartışma-Sonuç: Tibianın sorunlu proksimal ve distal kırıklarında, ekleme uzanan veya uzanmayan parçalı kırıklarda, kilitli intramedüller çivileme ile tedavi edilemiyorsa tedavi seçiminde titiz olunmalıdır. Sınırlı cerrahî yaklaşımlarla yapılan plakla biyolojik osteosentezde yumuşak dokular, periost ve kırık parçaların kanlanması korunmaktadır. Bunlar göz önüne alındığında multi travmalı, pulmoner ve kardiovasküler sistemi risk altında olan ISS(İnjury Severity Score) değerleri yüksek hastalarda ve sorunlu parçalı, segmenter diyafizyal ya da metafizyal kırıklarda tercih edilebilir. Ameliyat öncesi gerekli planlamalar yapılmazsa tedavi sonucunda eksen bozuklukları geleneksel yöntemlere oranla daha sıktır fakat komplikasyonların da en az düzeye indirmesi nedeniyle sorunlu tibia kırıklarında iyi bir tedavi alternatifi yaratmaktadır.

Anahtar Kelimeler : biyolojik tespit, çok parçalı kırıklar, plak, problemli metafizer kırıklar, tibia

S-144

YAPAY ZEKA YÖNTEMLERİNDEN DERİN ÖĞRENME İLE İNTERTROKANTERİK FEMUR KIRIKLARININ TANISI

Cemil Yıldız[1], Hasan Ersönmez[2], Seda Şahin[3], Murat Arı[2], Ahmet Metin Özsezen[1], Tuba Sanal[4]

[1]SBÜ, Gülhane Tıp Fakültesi, Ortopedi ve Travmatoloji AD, Ankara
[2]Çankırı Karatekin Üniversitesi, Mühendislik Fakültesi, Elektrik Elektronik Mühendisliği
[3]Çankırı Karatekin Üniversitesi, Mühendislik Fakültesi, Bilgisayar Mühendisliği
[4]SBÜ, Gülhane Tıp Fakültesi, Radyoloji AD, Ankara

Giriş-Amaç: Acil servislerin yoğunlukları ve hastalara ayrılan zamanın kısalığı nedeniyle kalça kırıklarının tanısı atlanabilmektedir. İntertrokanterik femur kırıklarına doğru ve hızlı tanı konulması ile tedaviye erken başlanması hasta morbidite ve mortalitesini azaltmaktadır. Ayrıca bakım verenler ve hastane yatak doluluk oranına etkileri nedeniyle ülkemize maliyet etkinliği sağlayacaktır. Yapay zekanın tıpta ilk uygulama alanları görüntü tanıma ve tanı koyma görevli olarak idi. Bu çalışmamızın amacı, intertrokanterik kırıkların 'Yapay Zeka' uygulamalarından olan 'Derin Öğrenme' yöntemi kullanılarak otomatik, hızlı ve güvenilir tanısını sağlayan bir model geliştirmektir.

Gereç-Yöntem: SBU Gülhane Bilimsel Araştırmalar Etik Kurul Başkanlığı 14.01.2021 tarih ve 2021/04 protokol numarası ile Ocak 2011 ve Kasım 2020 arası hastanemize başvuran 18 yaş üzeri ve intertrokanterik kırık tanısı alan 56 hastanın radyolojik görüntüleri çalışma kapsamımıza alındı. Patolojik kırıklar, ateşli silah yaralanmaları, metabolik kemik hastalıkları, deformitesi olan hastalar, eşlik eden femur ve pelvis kırığı olan hastalar çalışmamıza dahil edilmedi. Radyolojik görüntüler program için uygun hale getirildikten sonra eğitim seti hazırlandı. Derin öğrenme konusu kapsamında konvolüsyonel sinir ağları modeli ve Keras kütüphanelerinden transfer learning modelleri kullanılarak oluşturulan yapay zeka modelinin kalça grafilerinin değerlendirilmesinde optimizasyonu sağlandı. Oluşturulan veri seti ile yapay zeka modeli eğitildi. Yapay zeka çıktıları uzman hekimler ile karşılaştırıldı.

Bulgular: Bu çalışma kapsamında oluşturulan ve 10 kırık, 10 sağlam görüntü üzerinde test edilen Derin Öğrenme tabanlı Keras kütüphanesinden 'Transfer Learning' modellerinden *InceptionResNetV2* ile yapılan çalışma ile %90 doğruluk oranı elde edilmiştir. Sonrasında iyileştirme çalışmaları yapılacaktır.

Şekil 1: InceptionResNetV2 akış diagramı.

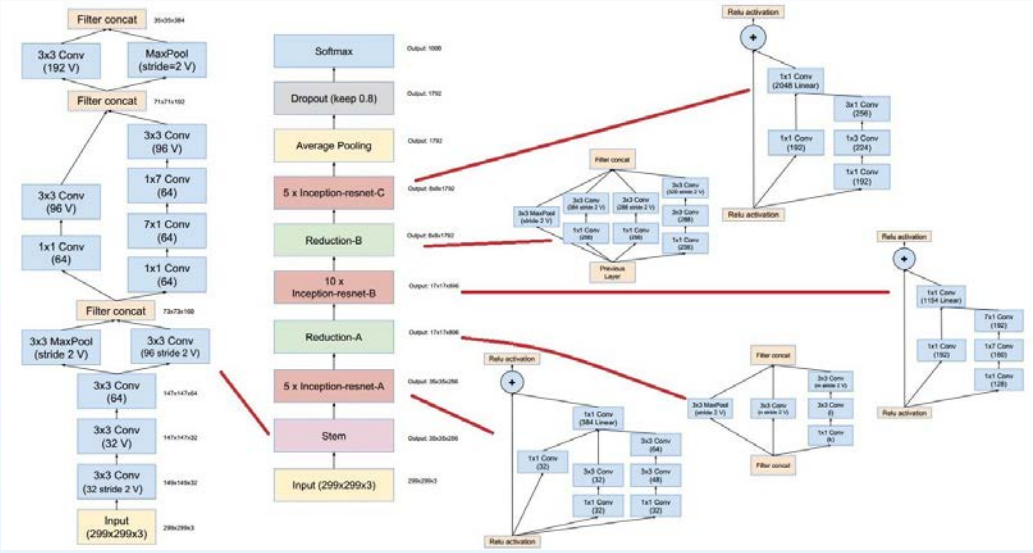

Tartışma-Sonuç: Kırık değerlendirmesi ve tedavisinde özellikle tanı amaçlı olarak yapay zeka uygulamaları faydalı olabilmektedirler. Projemiz kapsamında geliştirdiğimiz 'Derin Öğrenme' yöntemi ile intertrokanterik kalça kırıklarına otomatik olarak ve güvenilir bir tanı konulabilmesi, ayrıca hekimlere destek sağlayacak bu teknoloji ile maliyet ve zaman kazancı elde edilebilmesi sağlanmaktadır. Şu anda devam eden projemizde daha fazla veri ile hatasız ve mükemmel sonuçlar elde etmek için çalışmaktayız. Bu çalışmada edindiğimiz bilgiler doğrultusunda kompleks kırıklarda ve tanısı zor olgularda tanı ve karar desteği sağlayıcı modeller geliştirmeyi amaçlamaktayız.

Anahtar Kelimeler : Derin öğrenme, kırık, Yapay zeka

S-145

VOLAR OBLİK PARMAK UCU AMPUTASYONLARINDA V-Y "CUP" FLEP TEKNİĞİ İLE YAPILAN REKONSTRÜKSİYONUN SONUÇLARI

Atilla Arık[1], Cem Yalın Kılınç[1], Kadir Çevik[2]

[1]Muğla Eğitim ve Araştırma Hastanesi, Ortopedi ve Travmatoloji A.D., Muğla
[2]Mersin Üniversitesi hastanesi, Ortopedi ve Travmatoloji A.D. Mersin.

Giriş-Amaç: AMAÇ: Volar oblik parmak ucu amputasyonlarında kısaltma yapmadan kaliteli bir parmak ucu elde edebilmek için çok sayıda flep tanımlanmıştır. Geniş kullanım alanı olan klasik V-Y flep (Atasoy); volar oblik parmak ucu yaralanmaları için elverişli değildir. Ancak bu yaralanmalar için Furlow tarafından V-Y "cup" flep modifikasyonu önerilmiştir. Bu çalışmada bu tekniğin etkinliğini ve sonuçlarını araştırdık.

Resim 1: Bir olgu örneği. 20 yaşında, erkek, sağ el 2.parmak ucundaki volar oblik amputasyonun cerrahi sırasında ve izlem sonundaki görünümleri.

Gereç-Yöntem: YÖNTEM: Ocak 2020 ile Mayıs 2021 arasında 12 hastanın volar oblik parmak ucu amputasyonu için belirtilen flep uygulandı. Yaşları ortalama 38 (16–61) olan 12 hasta idi. Bunlardan 2 hasta muayeneye gelmedi. Ortalama 6 aylık (3–12 ay) izlem sonunda bu 10 hastanın parmak uçları subjektif ve objektif testlerle muayene edildi.

Bulgular: BULGULAR: Hiçbir hastada flep kaybı yaşanmadı. Enfeksiyon ve interfalengeal eklemlerde fleksiyon kontraktürü gibi komplikasyonlar görülmedi. Soğuk intoleransı; 2 hastada (1 ileri, 1 orta), parmak ucu hassasiyeti; 2 hastada (1 orta, 1 hafif), hafif kanca tırnak ise 3 hastada vardı. İki nokta ayırtedebilme test sonucu ortalama 4.9 mm (3–6 mm), Semmes-Weinstein monofilament testi 3.48 g (3,22–4.08 g) idi.

Tartışma-Sonuç: SONUÇ: Volar oblik yaralanmalarda Furlow'un V-Y "cup" flep modifikasyonu güvenilir ve başarılı bir yöntemdir. Yaralanmanın prognozu dikkate alındığında beklentileri karşılayan ve diğer fleplere alternatif bir özelliktedir.

Anahtar Kelimeler : amputasyon, flep, parmak ucu, rekonstrüksiyon, V-Y

S-146

İNTERTROKANTERİK KIRIK TEDAVİSİ SONRASI CERRAHA BAĞLI DEĞİŞKENLERİN DEĞERLENDİRİLMELERİNİN GÜVENİLİRLİKLERİNİN ANALİZİ

Ali Turgut[1], Mert Filibeli[1], Mert Kumbaracı[1], Emre Bilgin[1], Sertan Hancıoğlu[1], Önder Kalenderer[1]

[1]Tepecik Eğitim ve Araştırma Hastanesi

Giriş-Amaç: Yaşlı popülasyonda görülen intertrokanterik femur kırıkları genellikle cerrahi olarak tedavi edilmektedir. Bu tedavinin mekanik başarısızlığı ciddi bir komplikasyondur ve bunu önlemek için tedavide tip-apeks mesafesi (TAM), redüksiyon kalitesi vb. gibi birçok değerlendirme faktörü tanımlanmıştır. Bu çalışmanın amacı değiştirilebilir faktörlerin gözlemciler arası ve gözlemciler arası güvenilirliğini değerlendirmektir

Gereç-Yöntem: PFN-A ile tedavi edilen altmış iki hastanın ameliyat sonrası erken dönem radyografileri değerlendirildi. Kalça travma cerrahisinde 8 ila 27 yıllık deneyime sahip altı gözlemciden TAM, kalkar referanslı TAM (calTAM), baş-boyun açısını (BBA) ölçmeleri, helikal bıçağın pozisyonunu ve ayrıca bu radyografilerde Baumgaertner ve Chang kriterlerine göre kırık redüksiyonlarını değerlendirmeleri istendi. Gözlemciler arası ve gözlemci içi güvenilirlik değerlendirmesi için sırasıyla Fleiss kappa ve sınıf içi korelasyon katsayısı (ICC) değerleri hesaplanmıştır

Bulgular: Her iki değerlendirmede gözlemciler arası güvenirlik değerleri TAD ölçümleri için orta (fleiss κ: 0.417-0.455), calTAD ölçümleri için orta (fleiss κ: 0.418-0.458), CDA ölçümleri için orta (fleiss κ: 0.302-0.288), ön-arka bölge değerlendirmesi için yeterli (substantial) (fleiss κ: 0.606-0.631), yan bölge değerlendirmesi için orta (fleiss κ: 0.550-0.546), Baumgaertner redüksiyon kalite değerlendirmesi için zayıf-orta (fleiss κ: 0.353-0.453) ve Chang redüksiyon kalite değerlendirmesi için zayıf-orta (fleiss κ: 0.365-0.456) olarak saptandı. Gözlemci içi güvenilirliklerin TAD ve calTAD ölçümleri için orta ila iyi, CDA ölçümleri için orta, ön-arka ve yan bölge ve Baumgaertner redüksiyon kalite değerlendirme kriteri için iyi ila mükemmel ve Chang redüksiyon kalite değerlendirmesi kriteri için iyi olduğu bulundu

Tartışma-Sonuç: Literatürde bu çalışmanın konusu ile ilgili geniş bir veri bulunmamaktadır. Literatürde sadece iki gözlemcinin bulgularının değerlendirildiği birden fazla değerlendirme kriterinin güvenirliğini değerlendiren tek bir makale bulunmaktadır. Çalışmamızda olduğu gibi gözlemci sayısının artması ile daha doğru çıkarımlar yapılabilir. Literatürden farklı olarak, bu kırıkların ameliyat sonrası değerlendirilmesinde çok önemli bir yere sahip olan TAD ve calTAD'ın gözlemciler arası güvenilirlikleri çalışmamızda "mükemmel" yerine "orta" düzeyde bulunmuştur. Bu kırıkların tedavileri sonrası radyolojik kriterler değerlendirilirken mükemmel olmayan güvenilirlik değerleri akılda bulundurulmalıdır

Anahtar Kelimeler : güvenilirlik, İntertrokanterik kırık, kadran, redüksiyon kalitesi, tip apeks mesafesi

S-147

POSTERİOR MALLEOL KIRIKLARINDA KULLANILAN BİLGİSAYAR TEMELLİ SINIFLANDIRMA SİSTEMLERİNİN GÜVENİLİRLİKLERİNİN ANALİZİ

Ali Turgut[1], Ercüment Egeli[1], Ümit Altundağ[1], Emre Sarıekiz[1], Serkan Erkuş[1], Önder Kalenderer[1]

[1]Tepecik Eğitim ve Araştırma Hastanesi

Giriş-Amaç: Posterior malleol kırıkları için üç ana bilgisayarlı tomografi (CT) tabanlı sınıflandırma sistemi tanımlanmış ve kullanılmaktadır. Haraguchi ve Bartonícek-Rammelt sınıflandırma sistemleri için gözlemci içi ve gözlemciler arası güvenilirlik şu ana kadar araştırılmamıştır. Bu çalışmanın amacı, Haraguchi ve Bartonícek-Rammelt sınıflandırma sistemleri için gözlemci içi ve gözlemciler arası güvenilirliği araştırmaktır

Gereç-Yöntem: 60 posterior malleol kırığının aksiyal ve sagital BT kesitleri ve üç boyutlu rekonstrüksiyon görüntüleri altı gözlemci tarafından birer ay arayla iki kez değerlendirildi. Gözlemci içi güvenilirlik araştırılması için Cohen'in κ ve gözlemciler arası güvenirlik için Fleiss κ değerleri hesaplandı

Bulgular: Haraguchi sınıflandırmasının (HC) gözlemciler arası güvenilirliği her iki değerlendirmede de zayıf (fair) düzeydeydi (Fleiss κ: birinci ve ikinci değerlendirmeler için sırasıyla 0,263 ve 0,249). Bartonícek-Rammelt sınıflandırmasının (BRC) gözlemciler arası güvenilirliği her iki değerlendirmede de orta (moderate) düzeydeydi (Fleiss κ: sırasıyla 0,535 ve 0,447). Gözlemci içi güvenilirlik değerlerine bakıldığında HC için altı gözlemcide Cohen'in κ değeri 0,532 ile 0,927 arasında olarak saptandı. BRC için gözlemci içi güvenilirlik değerleri Cohen'in κ 0.626 ve 0.884 arasında belirlendi

Tartışma-Sonuç: BRC sisteminin hem gözlemci içi hem de gözlemciler arası güvenilirlik değerleri daha yüksek olarak saptanmıştır

Anahtar Kelimeler : bilgisayarlı tomografi, güvenilirlik, posterior malleol kırığı, sınıflama

S-148

HAGLUND SENDROMUNDA KALKANEAL MORFOLOJİ VE RADYOLOJİK PARAMETRELERİN DEĞERLENDİRİLMESİ VE TOPUK AĞRISINA ETKİLERİ

Kadir Büyükdoğan[1], Burak Kaymaz[2], Onur Yılmaz[3], Musa Uğur Mermerkaya[4]

[1]Koç Üniversitesi Tıp Fakültesi Ortopedi ve Travmatoloji
[2]Çanakkale Onsekiz Mart Üniversitesi Tıp Fakültesi Ortopedi ve Travmatoloji
[3]Çanakkale Mehmet Akif Ersoy Devlet Hastanesi Ortopedi ve Travmatoloji
[4]Ankara Polatlı Devlet Hastanesi Ortopedi ve Travmatoloji

Giriş-Amaç: Topuk ağrısı yaşamın hemen her döneminde oldukça sık görülen ve halen teşhis ve tedavisinde güçlükler yaşanan klinik bir durumdur. Topuk ağrısı nedenlerinden biri olan Haglund Sendromu ilk olarak 1927 yılında posterior kalkaneusun üstündeki kemik çıkıntının neden olduğu retrokalkaneal bursit olarak tanımlanmıştır (1). Literatürde Haglund deformitesinin semptomatik olup olmayacağını belirlemek veya tahmin etmek için birkaç farklı ölçüm tekniği bildirilmiş olmasına rağmen, bu yöntemlerin hiçbiri semptomatik Haglund deformiteleri ile tam olarak tutarlı veya güvenilir bir şekilde ilişkilendirilememiştir (2). Bu retrospektif çalışmanın amacı, normal popülasyonun radyolojik parametrelerini Haglund sendromu tanısı alan hastalarla karşılaştırarak Haglund sendromu tanısında radyolojik kullanılan radyolojik parametrelerin güvenilirliğini araştırm aktır. Ayrıca radyolojik parametrelerdeki anormallikteki artış ile ağrı şiddeti arasında bir ilişki olup olmadığının araştırılması amaçlanmıştır.

Gereç-Yöntem: Çalışmaya Haglund sendromu tedavisi gören 31 hasta (Haglund grubu) ve diğer ayak patolojileri nedeniyle poliklinikte görülen ve arka ayak patolojisi olmayan 36 sağlıklı birey (kontrol grubu) dahil edildi. Hastaların yaş, cinsiyet ve tarafı ile birlikte Fowler Philip Angle (FPA), lateral talus-birinci metatarsal açı (LTFMA, Meary açısı) ve Calcaneal Pitch Angle (CPA) kaydedildi. Haglund grubundaki hastaların görsel analog skalası (VAS) ve Amerikan Ortopedik Ayak ve Ayak Bileği Derneği (AOFAS) skorları kaydedildi.

Bulgular: Haglund grubunda ortalama CPA, FPA ve LTFMA sırasıyla 23.88±4.6, 58.16±5.7 ve 4.92±1.88 ve kontrol grubunda aynı kayıtlar sırasıyla 21.16±4.81, 59.1±4.3 ve 4.25±2.57 idi. Haglund ve kontrol grubu arasında FPA ve LTFMA açısından anlamlı fark yoktu (p=0.47, p=0.22). Ancak CPA açısından Haglund ve kontrol grupları arasında anlamlı fark bulundu (p=0,021). Haglund grubundaki hastaların VAS ve AOFAS skorlarının ortalama değerleri sırasıyla 8.45±1.06 ve 47.4±7.58 idi. Haglund grubundaki hastaların VAS ve AOFAS skorları ile CPA, FPA ve LTFMA açı ölçümleri arasında korelasyon yoktu.

Tartışma-Sonuç: Günlük ortopedik ayak ve ayak bileği pratiğinde, Haglund deformitesi arka ayak ağrısı şikayetlerinin önemli bir parçasıdır, Fizik muayenede posterolateral kalkaneusun çıkıntısı görülse de posterosuperior şekilli kalkaneusun patolojik veya normal olarak ayırt edilmesi mümkün değildir. Çalışmamızda, Haglund sendromu semptomlarının daha yüksek bir CPA ile ilişkili olduğu bulundu, ancak ağrı şiddeti CPA artışı ile korele değildi. Haglund sendromunun ana göstergesi klinik semptom olsa da, özellikle kavus deformitesini gösteren radyolojik ölçümler, mediakal tedavi yada operasyon kararı vermede yardımcı bir araç olarak dikkate alınmalıdır.

Anahtar Kelimeler : Fowler Philip açısı, Haglund sendromu, Kalkaneal pitch açısı, Lateral talus-birinci metatars açısı

S-149

PRİMER TOTAL DİZ ARTROPLASTİSİNDE TURNİKE KULLANIMI İLE HOFFA DOKUSUNDA İSKEMİ/ REPERFÜZYON HASARI İLİŞKİSİNİN ARAŞTIRILMASI

Recep Altın[1], Murat Yeşil[2], Özal Özcan[2]

[1]Afyonkarahisar Devlet Hastanesi
[2]Afyonkarahisar Sağlık Bilimleri Üniversitesi Tıp Fakültesi Ortopedi ve Travmatoloji A.B.D

Giriş-Amaç: Bu randomize kontrollü çalışmanın amacı total diz artroplastisi(TDA) uygulanan hastalarda turnike kullanımının hoffa dokusu üzerinde iskemi-reperfüzyon hasarını belirlemek ve turnike kullanımı sonrası oluşan klinik sonuçları karşılaştırmaktır.

Gereç-Yöntem: Çalışmaya TDA uygulanacak 44 kadın, 14 erkek hastanın toplam 80 dizi dâhil edilerek sıralı randomizasyon yöntemi ile 40 dize turnikeli diğer dizlere turnikesiz TDA uygulandı. Hastaların preoperatif ve postoperatif fizik muayene bulguları kayıt edilerek fonksiyonel ve klinik değerlendirme için Knee Society Skoru(KSS), Knee injuriy and Osteoarthitis Outcome Skoru(KOOS), ve Kujala ağrı skorlamaları preoperatif ve postoperatif üçüncü ay takiplerinde uygulandı. Turnike uygulanan gruptaki hastalardan turnike şişirildikten 5 dakika sonra(t1), turnike indirilmeden 1 dakika önce(t2) ve turnike indirildikten 15 dakika sonra(t3)(fasya kapanmadan 1 dakika önce) olmak üzere hoffa dokusundan örnekler alındı. Turnike uygulanmayan gruptaki hastalardan insizyon başladıktan 5 dakika sonra(t1) ve fasya kapanmadan 1 dakika önce(t3) hoffa dokusundan örnek alındı. Alınan örnekler biyokimyasal ve histolojik değerlendirme için laboratuvara gönderildi. Alınan örneklerde histolojik olarak Hipoksi ile İndüklenen Faktör 1α(HIF 1α) ve BAX/Bcl-2, biyokimyasal olarak ise Total Oksidan Kapasite(TOC), Total Antioksidan Kapasite(TAC) ve Oksidatif Stres İndeksi(OSI) değerleri ölçüldü. İki grup arasında iskemi-reperfüzyon hasarı karşılaştırıldı. Çalışmanın yapılan power analizinde 80 diz protezinin Mann Whitney U testi için alfa değeri 0.05, büyük etki (d=0,8) tespiti için gücü %94 olarak belirlendi.

Bulgular: Turnikeli ve turnikesiz opere edilen hastaların demografik özellikleri arasında farklılık yoktu. Hastaların preoperatif ve postoperatif diz fleksiyonu arasında anlamlı bir farklılık saptanmadı(p=0,625). Preoperatif ekstansiyon derecesi ve eklem hareket açıklığı(EHA) ameliyat sonrası turnikeli ve turnikesiz grupta anlamlı şekilde arttığı saptandı($p<0.05$). Tüm hastalarda KSS, KOOS ve Kujala skoru postoperatif dönemde anlamlı derecede arttığı saptandı($p<0.05$). Turnikeli grup ile turnikesiz grup arasında KSS, KOOS, Kujala skoru, EHA, diz fleksiyon ve ekstansiyon derecesinde anlamlı bir farklılık olmadığı saptandı. Turnike kullanılan hastalarda, turnike kullanılmayan hastalara göre; t1'de HIF 1α değeri anlamlı derecede düşük, BAX/Bcl-2 oranı anlamlı derecede yüksek, TAC değeri benzer, TOC ve OSI değeri anlamlı derecede yüksek saptandı. T3'de HIF 1α değeri benzer, BAX/Bcl-2 oranı anlamlı derecede düşük, TAC değeri benzer, TOC ve OSI değeri anlamlı derecede yüksek saptandı. Turnike kullanılan hastalardan alınan hoffa örneklerindeki oksidatif stres, turnikesiz uygulanan hastalara göre yaklaşık iki kat fazla saptandı. Turnike kullanılan hastalarda t1'de hoffa dokusunda oksidatif stresin fazla olduğu peroperatif dönem içerisinde zamanla oksidatif stresin azaldığı ve turnike indirildikten sonra oksitadif stresin bir miktar daha arttığı saptandı.

Tartışma-Sonuç: Bu çalışmada turnike kullanılan hastalarda turnike kullanılmayan hastalara göre hoffa dokusunda iskemi- reperfüzyon hasarı biyokimyasal ve histolojik olarak anlamlı derecede yüksek saptandı. Bu yüzden, turnike kullanılan TDA hastalarında hoffa dokusundaki iskemi-reperfüzyon hasarı yüksek olduğundan bu vakalarda hoffa dokusu eksizyonunun tercih edilebileceğini düşünmekteyiz. Turnike kullanımı nedeniyle hoffa dokusunda saptadığımız iskemi-reperfüzyon hasarı etkisinin diz içindeki diğer yapıları etkileyip etkilemediğini saptama ve bunların kliniğe etkisini daha iyi değerlendirebilmek daha uzun takipli daha kapsamlı çalışmalara ihtiyaç olduğunu düşünmekteyiz.

Anahtar Kelimeler : İskemi/reperfüzyon hasarı, Total Diz Artroplastisi, Turnike

S-150

DANİS-WEBER TİP B LATERAL MALLEOL KIRIKLARINDA TOMOGRAFİNİN TEDAVİ KARARLARINA ETKİSİ

Anıl Agar[1]

[1]*Sağlık Bilimleri Üniversitesi, İstanbul Kanuni Sultan Süleyman SUAM. Ortopedi ve Travmatoloji Kliniği*

Giriş-Amaç: Ayak bileği kırıklarının yaklaşık %60-70'i tek malleol kırıklarıdır, ancak bunların çoğu izole lateral malleol kırıklarıdır. Ayak bileği kırıklarında mevcut tedavi modeli, ayak bileği mortisinin stabilitesini sağlamaya yöneliktir. Lauge-Hansen sınıflamasında tanımlanan SER paternine karşılık gelen B tipi kırıklar, sindesmoz seviyesinde meydana gelir ve stabil olabilir veya olmayabilir. Özellikle Danis-Weber Tip B kırıklarında ayak bileği instabilitesini değerlendirmek için çeşitli yöntemler mevcuttur. Deltoid hasarı ve tibiotalar instabiliteyi değerlendirmek için stres radyografileri, BT, MRI ve yalnızca fizik muayene dahil olmak üzere çok sayıda yöntem önerilmiştir. BT, ayak bileği kırığı olan hastaların değerlendirilmesinde yaygın olarak kullanılan bir yöntem olmasına rağmen, karar vermeye yardımcı olacak literatür eksikliği nedeniyle BT'nin ne zaman kullanılacağı konusunda fikir birliği yoktur. Özellikle posterior malleol kırığı olan hastalarda BT'nin tedaviye etkisi üzerine çalışmalar yapılmış olmasına rağmen, mevcut literatür, preoperatif BT taramasının ne zaman endike olduğunu veya ayak bileği kırığı fiksasyonu için cerrahi planı değiştirip değiştirmeyeceğini doğrudan belirlemeye yardımcı olmamıştır. Bu çalışmanın amacı ayak bileği Danis-Weber Tip B kırıklarında BT değerlendirmesinin tedavi yöntemini ne ölçüde değiştirdiğini değerlendirmektir.

Gereç-Yöntem: Ocak 2015 ile Ocak 2020 arasında izole lateral malleolar kırığı olan ve ayak bileği radyografileri ile BT taramalarına erişilebilen hastalar retrospektif olarak değerlendirildi. Hastaların önce radyografileri, ardından aynı hastaların BT görüntüleri sırasıyla 23 hekim tarafından değerlendirildi. Hastalara önce uygulamak istedikleri tedavi, ardından BT sonucu gösterilerek uygulamayı planladıkları tedavi soruldu.

Bulgular: Çalışma 23 doktorun, 37 olgunun röntgen ve tomografiyi değerlendirmesi sonucu toplam 851 tedavi görüşü ile yapılmıştır. Tomografi öncesi doktorlar hastaların %58.2'sine konservatif tedavi, %41.8'ine cerrahi tedavi ve tomografi sonrası %50.4'üne konservatif tedavi, %49.6'sına cerrahi tedavi önermekte olup, tomografi öncesine göre tomografi sonrasında konservatif tedavi önerme oranındaki düşüş ve cerrahi tedavi önerme oranındaki artış istatistiksel olarak anlamlı bulunmuştur ($p:0.000$; $p<0.05$).

Tartışma-Sonuç: İzole lateral malleol kırığı olan hastalar değerlendirildiğinde BT görüntülemesi direkt radyografiye göre daha ayrıntılı ölçümlere izin verdiğinden dolayı ortopedistler tarafından daha yüksek oranda cerrahi seçimine yol açmaktadır.

Anahtar Kelimeler : cerrahi, Danis-Weber, lateral malleol, tomografi

S-151

BASİSERVİKAL FEMORAL KIRIKLARIN TALON DİSTALFİKS KOMPRESYON ÇİVİSİ İLE TEDAVİSİ

Abdulrahim Dündar[1], *Deniz İpek*[1]

[1]*Hitit üniversitesi Erol olçok Eğitim ve Araştırma hastanesi*

Giriş-Amaç: Basiservikal femoral kırıklar diğer kalça kırıklarına oranla nadir olarak görülür ve lokasyonu dolaysıyle biyomekanik olarak instabildir. Bu çalışmada basiservikal kırıklarda uyguladığımız Talon Distalfiks çivisinin bu kırıkların tedavisindeki etkinliğini değerlendirmeyi amaçladık.

Gereç-Yöntem: Bu retrospektif çalışmada ocak 2016 ve mart 2020 tarihleri arasında hastanemize başvuran 830 kalça kırıklı hastadan basiservikal femoral kırığı tanısı alan 25 hasta (%3) değerlendirildi. Tüm hastalar talon distalfiks çivisi ile tedavi edildi. 60 yaş ve üstü olan düşük enerjili travmayla oluşan basiservikal kırığı olan hastalar çalışmaya dahil edildi. En kısa takip süresi 6 ay olarak belirlendi. Yüksek enerjili travmayla oluşan kırıklar, patolojik kırıklar, daha önce aynı kalçadan geçirilmiş operasyon hikayesi olanlar, kapalı redükte edilemeyen kırıklar ve kırık hattı trokanter minöre uzanan hastalar çalışma dışı bırakıldı. Postoperatif grafilerde kırık redüksiyon kalitesi, tip apex mesafesi, kırık kaynama miktarı, kırık kaynama süresi, redüksiyon kayıpları ile kaynamama, femur başı kollapsı, lag vidası kayma mesafesi ve cut out gibi major komplikasyonlar değerlendirildi.

Bulgular: Hastaların ortalama yaşı 77.8 (61-91 yaş) ve ortalama takip süresi 22 ay idi (16 -28 ay). Ortalama lag vidası kayma mesafesi 5.7 mm (aralık, 0,2-13,1 mm) idi. Ortalama tip-apex mesafesi 20.8 mm (18,7-23,7 mm) idi ve tüm vakalarda 25 mm altında olduğu görüldü. Tüme yakın kırıklarda kaynama görüldü ve ortalama kaynama süresi 18.8 hafta (12-25 hafta) olarak kaydedildi. İki hasta hariç diğer hastaların tümünde (%90.5) herhangi bir mekanik komplikasyon (varus deformitesi, cut out, lateral duvar kırığı vs..) olmadan kırıkların kaynadığı görüldü. Bir hastada 6 ayda kaynama bulgusu görülmezken diğer hastada orta derecede varus deformitesi tespit edildi.

Table 2. Talon distalfiks çivisi ile tedavi edilen basiservikal kırıklı hastalarda klinik ve radyolojik sonuçlar

Kinik ve Radyolojik parametreler	**Veri**
Tip apeks mesafesi (mm)	20.81 (18.7-23.7)
Lag vidası kayma mesafesi (mm)	5.71 (0.2-13.1)
Kısalık >10 mm	1(4.8)
Vida kayması	0
Kaynamama	1(4.8)
Kaynama süresi (ay)	4.6 (3-8)
Kırık redüksiyon kalitesi	
İyi	18 (85.7)
Kabuledilebilir	2 (9.5)
Zayif	1 (4.8)
Harris kalça skoru	88 ±3.1
Mükemmel	14
Iyi	6
Kabuledilebiri	1
Zayıf	0

Veriler sayı (%) veya ortalama (aralık) veya ortalama ±standard deviasyon olarak gösterildi.

Tartışma-Sonuç: Basiservikal kırıkların bulunduğu lokalizasyondan dolayı özellikle rotasyonel olarak oldukça instabil olması, kaynama gerçekleşinyece kadar kırık redüksiyonunu koruyacak özellikte bir implant seçimini gerektirmektedir. Bu çalışmadaki klinik ve radyolojik sonuçlara göre talon distalfiks çivisi özellikle rotasyonel yönde sağladığı güçlü biomekanik stabilite ile basiservikal femoral kırıkların tedavisinde uygun bir seçenek olabilir.

86 yaşında erkek hasta

Figür1 . (A), İki parçalı basıservikal kırık, talon distalfiks çivisi ile tedavi edilmiş. (B,C), 6. ay sonundaki ön arka ve yan grafileri, kırığın kollaps olmadan kaynadığı görülmektedir

91 yaş erkek hasta

Figure2. (A), İki parçalı basiservikal kırık. (B), Bilgisayalı tomografi kırık sevyesi göstermektedir. (C,D) 6. aydaki ön arka ve yan grafiler kırığın varus deformıtesi olmadan kaynadığı görülmektedır

Anahtar Kelimeler : basiservikal femoral kırıklar, sefalomedullar çivi, talon distalfiks, tip-apeks mesafesi

S-152

ASETABULUM KIRIKLARI CERRAHİSİ SONRASI HASTALARIN HARRİS KALÇA SKORU İLE DEĞERLENDİRİLMESİ

Fatih Doğar[1], Ökkeş Bilal[1], Kaan Gürbüz[2], Duran Topak[1], Mustafa Abdullah Özdemir[1], Ali Aydın Karadeniz[1], Burak Kuşcu[3]

[1]Kahramanmaraş Sütçü İmam Üniversitesi Tıp Fakültesi, Ortopedi ve Travmatoloji Anabilim Dalı, Kahramanmaraş
[2]Kayseri Şehir Eğitim ve Araştırma Hastanesi, Ortopedi ve Travmatoloji Kliniği, Kayseri
[3]Kahramanmaraş Pazarcık Devlet Hastanesi, Ortopedi ve Travmatoloji, Kahramanmaraş

Giriş-Amaç: Asetabulum kırıkları en zorlu kırıklardandır. Genelde genç nüfusta yüksek enerjili travmalarla oluşmakla beraber yaşlı nüfusta daha düşük enerjili yaralanmalarda da karşımıza gelebilmektedir. Asetabulum kırıkları tedavisi ile ilgili bölgenin anatomisinin zorluğu, komplikasyonların çeşitliliği ve hayatı tehdit etmesi gibi nedenlerle tartışmalar devam etmektedir. Bu çalışmadaki amacımız asetabulum kırıkları sonrası ağrı, fonksiyonel ve memnuniyet açısından sonuçları ve farklı cerrahi yaklaşımlar öncesi ve sonrası gelişebilen komplikasyonları paylaşmaktır.

Gereç-Yöntem: Çalışmamızda 2012-2019 yılları arasında asetabulum kırığı sonrası cerrahi kararı verilen 74 hasta retrospektif olarak değerlendirildi. Hastaların ameliyat öncesi X-ray, özel radyografileri ve bilgisayarlı tomografileri çekildi. Hastaların diğer ek travmaları not edildi ve astabulum kırıkları için Judet and Letournel sınıflaması yapıldı (Basit kırıklar: A-E, kompleks kırıklar: F-J). Ameliyat süreleri ve cerrahi yaklaşımlar kaydedildi. İntraoperatif ve postoperatif kullanılan eritrosit süspansiyonu ve taze donmuş plazma miktarları not edilidi. Hastaların intaroperatif ve postopeartif gelişen komplikasyonlar kaydedildi. Hastalara ameliyat sonrası 24. ay ağrı, fonksiyonel ve memmnuniyetlerini değerlendirmek açısından Harris Kalça skoru değerlendirildi.

Bulgular: Hastaların 55'i erkek (% 74.3), 19'u kadın (%25.6), yaş ortalaması 47.6±18.2 (18-92), ortalama takip süresi 48±13.4 ay (24-108 ay) idi. Asetabulum kırıkların %65.27 si basit (A-E), %34.73'si kompleks kırık (F-J) tipindeydi. Kırıkların etiyolojisinde %34.2' si yüksekten düşme, %3.09 iş kazası, %45.36 araç içi trafik kazası, %17.52 araç dışı trafik kazası neden olmaktaydı. Cerrahide fiksasyon için genellikle plak ve vida uygulamaları, anterior yaklaşım için ilioinguinal ve modifiye stoppa yöntemi kullanılırken, posterior yaklaşım için Kocher- Langenbeck insizyonu tercih edildi. Hastaların %11'inde sadece anterior, %33'ünde sadece posterior, %40.58'inde ise hem anterior ve hem de posterior yaklaşımla astabulum kırıklarının fiksasyonu sağlanıldı. Ortalama ameliyat süresi 155.63±78.6 dakika olup, ortalama eristrosit süspansiyon ihtiyacı ameliyat öncesi ve sonrası dönemde ortalama 3.2 IU idi. Asetabulum kırıklarının basit tip olanlarda Harris Kalça Skoru ortalama 77,97 ± 18.9 iken, kompleks tip kırıklarda ise ortalama 70,96 ± 21.3 olarak belirlendi. Hem posterior hemde anterior cerrahi yaklaşımla opere edilen bir hastada postoperatif siyatik sinir hasarı, bir hastada kaynamama ve iki hastada da kalçada ileri derecede dejeneratif osteoartrit ve kısalık gelişti. Posterior yaklaşım yapılan bir hastada yüzeyel enfeksiyon ve bir hastada ise avasküler nekroz gelişmiştir.

Asetabulum kırığı olan hastanın ameliyat öncesi ve sonrası radyografileri

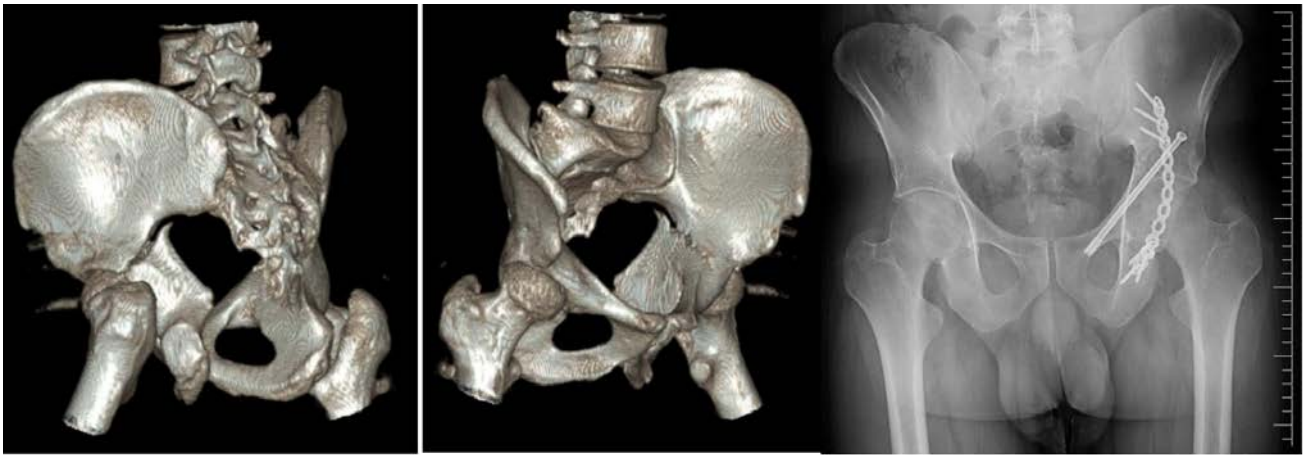

Tartışma-Sonuç: Deplese asetabulum kırıkları; her eklem içi kırık gibi açık redüksiyon ve internal tespit gerektiren, tedavisi diğer kırıklardan biraz daha zor ve uzun bir süreç isteyen, ameliyat öncesi planlamanın çok önemli olduğu ve çeşitli komplikasyonların daha sık görülebildiği kırıklardır. Kompleks tip kırıklarda basit tıp kırıklara göre memnuniyet oranı daha düşük olup ve komplikasyon oranı daha yüksek görülmektedir. Ameliyat öncesi asetabulum kırığına uygun cerrahi yaklaşımın planlanması, ameliyat süresini kısaltacağı, redüksiyonu kolaylaştıracağı ve oluşabilecek komplikasyonları azaltabileceği düşüncesindeyiz.

Anahtar Kelimeler : Asetabulum, Harris Kalça Skoru, Judet and Letournel sınıflaması, Kırık

S-153

CERRAHİ TEDAVİ EDİLEN ASETABULUM KIRIKLARI SONRASI HETEROTROPİK OSSİFİKASYON GELİŞİMİNE ETKİ EDEN FAKTÖRLER

Mustafa Kavak[1], *Ulukan İnan*[1]

[1]*Eskişehir Osmangazi Üniversitesi Tıp Fakültesi*

Giriş-Amaç: Heterotopik ossifikasyon (HO), asetabulum kırıklarının cerrahi tedavisi sonrası yaygın görülen bir komplikasyondur. Asetabulum kırıklarının cerrahi tedavisi sonrası HO gelişimi için birçok risk faktörü tanımlanmıştır. (1) Fakat HO profilaksisi ve tedavisi halen tartışmalıdır. Her ne kadar non-steroid antiinflamatuar ilaçlardan (NSAİİ) radyoterapi uygulamalarına kadar farklı profilaktik tedavi önerileri olsa da yaygın kabul gören yüksek kanıt düzeyine sahip bir tedavi yoktur.(2,3,4) Bu çalışmamızdaki amacımız cerrahi tedavi edilen asetabulum kırıkları sonrasında meydana gelen HO vakalarını tespit ederek risk faktörlerini belirlemektir.

Gereç-Yöntem: Haziran 2010 ile haziran 2019 tarihleri arasında kliniğimizde asetabulum kırığı nedeniyle opere edilen ve en az 2 yıl takip süresi olan 119 hasta retrospektif olarak tarandı. Tüm hastalara derin ven trombozu profilaksisi için düşük molekül ağırlıklı heparin postopereatif 6 hafta uygulandı. Perioperatif 24 saat sistemik antibiyotik profilaksisi yapıldı. Tüm hastalara HO profilaksisi için postoperatif 6 hafta NSAİİ verildi. Tüm hastaların cerrahi sonrası aktif eklem hareketine izin verildi. Yük verilmesi postoperatif 3 ay kısıtlandı. Hastaların yaş, cinsiyet, vücut kitle indeksi, sigara kullanımı, komorbidite, ASA skoru, yaralanma mekanizması (yüksek-düşük enerjili), ek travma, (kafa, göğüs, karın, vertebra, üst ekstrmeite, alt ekstremite) yoğun bakımda yatış öyküsü, kırık tipi (Letournel sınıflandırması) (5), kalça çıkığı, marginal impaksiyon, travmatik sinir yaralanması, traksiyoın uygulaması, cerrahi yaklaşım, iatrojenic sinir yaralanması, yara yeri sorunu, derin venöz trombozu, redüksiyon kalitesi (Matta kriteri)(6) verileri hastane bilgi işlem veritabanı sistemi ve radyolojik görüntülemeleri incelenerek tespit edildi. Hastaların son radyolojik tetkikleri incelenerek HO belirlendi ve Brooker sınıflandırmasına (7) göre sınıflandırıldı. Öncelikle tek değişkenli analiz yapılarak olası risk faktörleri belirlendi. Tek değişkenli analiz sonucu istatisliksel olarak anlamlı bulunan faktörler çok değişkenli logistik regresyon analizi ile incelendi.

Bulgular: 119 hastanın analizi sonucu 23(%19.3) hastada grade 1, 14 (%11.7) hastada grade2, 11(%9.2) hastada grade 3 ve 1(%0.8) hastada grade 4 HO tespit edildi. Toplam 26 hastada grade 2 ve üstü HO görüldü. Bu 26 hastanın hepsinde Kocher-Langenbeck yaklaşımının kullanıldığı görüldü. Kocher-Langenbeck yaklaşımının kullanıldığı 60 hastanın 26'sında grade 2 ve üstü HO geliştiği görüldü. Grade 2 ve üstü HO gelişimine etki eden faktörlerin analizi için yapılan univariate analiz sonucu cerrahi yaklaşım ($p<0.001$) sigara kullanımı ($p=0.04$), karın travması($p<0.001$), kafa travması($p<0.001$), yoğun bakımda yatış($p=0.04$), çıkık ($p=0.007$), marginal impaksiyon ($p=0.012$), travmatik sinir yaralanması($p=0.02$), cerrahi yaklaşım($p=0.007$), yara yeri sorunu($p=0.004$) ve redüksiyon kalitesi($p=0.002$) faktörleri istatisliksel olarak anlamlı bulundu. Logistic regresyon analizi sonucu karın travması($p<0.001$ CI:17.4-2472.5), kafa travması ($p=0.002$ CI:4.5-629.6), yara yeri sorunu ($p=0.046$ CI:1-79.6) ve redüksiyon kalitesi ($p=0.03$ CI:1.2-57.6) faktörleri anlamlı bulundu. (Tablo 1)

Tablo 1

		95% C.I.	
	p değeri	Lower	Upper
KARIN TRAVMASI	.000	17.45	2472.58
KAFA TRAVMASI	.002	4.56	629.66
YARA YERİ SORUNU	.046	1.03	79.63
REDÜKSİYON KALİTESİ	.03	1.23	57.67

Çok değişkenli analiz sonuçları

Tartışma-Sonuç: Çalışmamızda karın ve kafa travması olması, yara yeri sorunu gelişmesi ve tatmin edici olmayan redüksiyon kalitesinin grade 2 ve üstü HO gelişimi ile ilişkili olduğu bulunmuştur. Asetabulum kırığı cerrahisi sonrası HO gelişimi nedenleri ve profilaksisi ile ilgili daha fazla çalışmaya ihtiyaç vardır.

Anahtar Kelimeler : asetabulum kırığı, heterotropik ossifikasyon, risk faktörleri

S-154

YAŞLI İNSTABİL İNTERTROKANTERİK FEMUR KIRIKLARINDA KULLANILAN SEFALOMEDÜLLER ÇİVİ ÇAPININ FONKSİYONEL SONUÇLARA VE KOMPLİKASYONLARA ETKİSİ

İbrahim Alper Yavuz[1]

[1]*Ankara Bilkent Şehir Hastanesi*

Giriş-Amaç: İntertrokanterik kalça kırıkları ileri yaş hastalarda sık görülen, morbidite ve mortalitesi yüksek kırıklardır. Özellikle Evans tip 2 instabil kırıklar ameliyat komplikasyonları açısından riskli kırıklardır. Tedavilerinde sıklıkla Sefalomedüller çiviler kullanılmaktadır. Bu çalışmanın amacı Evans tip 2 instabil proksimal femur kırıklarında kullanılan sefalomedüller çivi çapının komplikasyon ve sonuçlara etkisi olup olmadığının değerlendirilmesidir.

Gereç-Yöntem: Ocak 2018-Ocak 2020 tarihleri arasında hastanemize başvuran 65 yaş üstü Evans tip 2 instabil intertrokanterik kırığı olan, aynı sefalomedüller çivi kullanılarak ameliyatı yapılan, iki yönlü femur grafisi hastane pacs sisteminde bulunan, çivi uzunluğu 170 mm olan ve en az 1 yıl takibi olan hastalar çalışmaya alındı. 65 yaşından küçük, artroplasti ameliyatı yapılan, sefalomedüller çivi haricinde implant kullanılarak ameliyat edilen ve çivi uzunluğu olarak 170 mm den farklı boyda bir çivi kullanılan, farklı bir medikal firmanın sefalomedüller çivisi kullanılan, iki yönlü grafisi eksik olan ve bir yıldan kısa süreli takibi olan hastalar çalışma dışı bırakıldı. Ayrıca hastaların femoral kanal çapı, ameliyat sonrası tip-apex mesafeleri de kaydedildi. Hastaların fonksiyonel sonuçları Harris kalça skorlama sistemi ile değerlendirildi. Hastalar çivi çapına göre iki gruba ayrıldı. 11 mm çapında çivi kullanılanlar Grup 1, 13 mm çapında çivi kullanılanlar Grup 2 olarak sınıflandırıldı.

Bulgular: Grup 1 de 47 hasta grup 2 de 21 hasta olmak üzere toplam 68 hasta çalışmaya dahil edildi. Gruplar arasında yaş, cinsiyet, ortalama medula çapı ve takip süresi açısından anlamlı bir fark bulunamadı ($p<0.05$). Grup 1 de ortalama tip-apex mesafesi 22.4mm (16-35 mm aralık) ve ortalama Harris skoru 75.48 idi. Grup 2 de ise ortalama tip-apex mesafesi 21.7 mm (11-31 mm aralık) ve ortalama Harris skoru 72.91 idi. İki grup arasında tip-apex mesafesi ve fonksiyonel sonuçlar açısından istatistiksel olarak anlamlı bir fark yoktu (her ikisi içinde $p>0.05$). Grup 1 de 2 (4.3%)hastada cut-out görülürken grup 2 de 1 (%4.8) hastada cut-out görüldü. Ameliyata bağlı komplikasyonlar açısından gruplar arasında istatistiksel olarak anlamlı bir fark yoktu ($p>0.05$) Cut-out olan 2 hastaya artroplasti uygulanırken 1 hasta ise ameliyatı kabul etmedi. Cut-out dışında başka bir ortopedik komplikasyon görülmedi.

Tartışma-Sonuç: Çalışmamız sonucunda Evans tip 2 instabil intertrokanterik kalça kırıklarında kullanılan sefalomedüller çivi çapı ile fonksiyonel sonuçlar ve implant bağımlı komplikasyonlar arasında bir ilişki bulunamamıştır. Bu kırıklarda komplikasyon ve sonuçlara etki eden parametreler çivi çapından ziyade uygun redüksiyon ve tip-apex mesafesidir.

Anahtar Kelimeler : fonksiyonel sonuçlar, İntertrokanterik femur kırıkları, komplikasyon, sefalomedüller çivi, sefalomedüller çivi çapı

S-155

İNSTABİL RADİUS DİSTAL UÇ KIRIKLARINDA PERKÜTAN TELLEME VE DİNAMİK EL BİLEĞİ EKSTERNAL FİKSATÖRÜ İLE TEDAVİ EDİLEN HASTALARDAKİ SONUÇLARIMIZ

Göker Yurdakul[1], *Hacı Ali Olçar*[2]

[1]*Sarıkaya devlet hastanesi, Yozgat*
[2]*Yozgat şehir hastanesi, Yozgat*

Giriş-Amaç: Yapılan çalışmada radius distal uç kırığı nedeniyle kapalı redüksiyon ve K teli ile skopi yardımıyla tespit edildikten sonra el bileği hareketlerine erken dönemde izin verilebilen dinamik eksternal fiksatör ile tedavi ettiğimiz hastaların sonuçlarının değerlendirilmesi amaçlanmıştır.

Gereç-Yöntem: Eylül 2018- Mayıs 2021 tarihleri arasında kliniğimizde Skopi altında kapalı redüksiyon ve perkütan telleme ile tespit edilip akabinde dinamik el bileği eksternal fiksatör uyguladığımız instabil distal Radius kırıklı 16 vaka (13 kadın %81, 3 erkek %19, yaş ortalaması 75,25) değerlendirildi. Hastalar travmadan sonra ortalama 6,8 (0-12) gün içinde ameliyat edildi. Hastalara postoperatif birinci gün aktif omuz,dirsek ve parmak egzersizleri başlanıp günlük aktivitelerine geri dönüşleri sağlandı.

Bulgular: Radyolojik sonuçlar Sarmiento kriterlerine göre yapıldı. Sekiz vakada (%50) mükemmel, altı vakada (%38) iyi, iki vakada (%13) orta sonuç elde edildi. Fonksiyonel sonuçlar ise Gartland-Werley skorlaması ile değerlendirildi. Hastaların dokuzunda (%56) mükemmel, beş hastada (%31) iyi, iki hastada (%13) sonuç ortaya çıkmıştır. Komplikasyon olarak beş hastada (%32) refleks sempatik distrofi ve bir hastada (%6) pin dibi enfeksiyonu görüldü.

radius el bilek fiksatörü

radius distal uç kırığında perkütan telleme ve ekstarnal fiksatör uygulamamız

Tartışma-Sonuç: İnstabil Radius distal uç kırıklarında tedavi yöntemi olarak dinamik el bilek fiksatörü; uygulaması kolay, minimal invaviz yöntem olması, dolaşım problemlerini ile mücadelede etkinliği ve erken dönemde harekete ve rehabilitasyona izin vererek hastaların günlük yaşamlarına geri dönmelerini sağlanması nedeniyle başarılı anatomik ve fonksiyonel sonuçlar elde edilmesi açısından tercih edilebilir bir tedavi yöntemidir.

Anahtar Kelimeler : eksternal el bilek fiksatörü, radius distal uç kırığı

S-156

ARTROSKOPİ YARDIMLI İZOLE TUBERKULUM MİNUS AVULSİYON KIRIĞI TAMİRİ

Ali Eray Günay[2], Sebati Başer Canbaz[1], İbrahim Karaman[1]

[1]Erciyes Üniversitesi Tıp Fakültesi, Ortopedi ve Travmatoloji Ana Bilim Dalı, Kayseri
[2]Develi Devlet Hastanesi, Ortopedi ve Travmatoloji Kliniği, Kayseri

Giriş-Amaç: İzole tuberkulum minus avulsiyon kırıkları çok nadir görülür ve sıklıkla akut yaralanma anında gözden kaçabilir. Tipik yaralanma mekanizması abduksiyon ve dış rotasyondaki omuz travmalarıdır. Kol bu pozisyondayken subskapularis kası kuvvete karşı direnmek için kasılır ve tuberkulum minusun avulsiyonuna neden olur.(1,2,3,4)

Superior Labrum Anterior-Posterior (SLAP) lezyonları bisepsin uzun başının glenoide yapışma yeri çevresinde görülen, anterior ve posteriora komşu anatomik yapılara uzanabilen ve sık görülen labral patolojilerdir. Hikayede, fizik muayenede, tanısal testlerde yetersizlik olduğundan tanısı güçtür.(5,6) Kesin tanısı artroskopi ile konulmaktadır.(5)

Bu çalışmada tuberkulum minus avulsiyon kırığı nedeniyle artroskopik yardımlı tedavi uygulanan bir olgu ve cerrahi yöntem sunulmaktadır.

Gereç-Yöntem: Araç içi trafik kazası sonrası sol omuzda ağrı şikayetiyle değerlendirilen 32 yaşında erkek hastanın fizik muayenesinde sol omuz anteriorunda şişlik ve hassasiyet tespit edildi. Direk grafisinde ince bir kortikal parçanın ayrıldığı görüldü. Bilgisayarlı tomografi görüntülemede tuberkulum minusun parçalı kırığı tespit edildi. Magnetik rezonans görütülerinde subskapularisin mediale retrakte olduğu görüldü. Artroskopik cerrahi planlandı.

Periferik blok anestezisi altında şezlong pozisyonunda sol omuz posteriorundan ekleme girildi. Biseps ankorunun ayrılmış olduğu (tip 2 SLAP) görüldü. Biseps pulleyi ve subskapularisin kırıkla beraber kopmuş olduğu görüldü. Biseps uzun başına artroskopik sütur geçirildikten sonra tenotomi yapıldı. Scope anterolateral portale alındı, kırık parça ve subskapularis çevre dokulardan sıyrıldı. Kırığın ayrıldığı bölgenin medialine 1 adet ankor yerleştirildi. Kırık parça 1 adet serbest iple asıldı ve kopma alanına doğru çekildi. Anterior portal genişletilerek kırığın direk redüksiyonu sağlandı. İpler subskapularisin üzerine taşındı ve bicepsin uzun başı ipler ile birlikte düğümsüz ankordan geçirilerek bisipital oluğa yerleştirildi.

Bulgular: Akut kırıkların tipik semptomları pasif dış rotasyon hareketinde tuberkulum minus üzerinde ağrı hissedilmesi ve iç rotasyon hareket kısıtlılığıdır.(7,8) Subskapularis kası doğrudan kırık parçaya bağlı olduğundan, avulsiyon gerçekleşirse subskapularisin kas-tendon ünitesinde yetersizlik meydana gelir ve bu durum klinik testlerle tespit edilebilir.(9)

Büyük, yer değiştirmiş kırıklar ön-arka grafilerde kolayca görülebilir. Bilgisayarlı tomografi ve manyetik rezonans görüntüleme kırık parçanın boyutunu, yer değiştirme miktarını ve ek yaralanmaları değerlendirmede yararlıdır. (10)

Tuberkulum minus avulsiyon kırıklarında biseps kasının sublukse olması veya biseps kası uzun başının yerinden çıkması olasıdır. Bu olasılık tuberkulum minusun özellikle en üst seviyesinden kırıldığı durumlarda artar.(9,11) Sunulan olguda da SLAP lezyonunun yanında biseps pulley hasarı da mevcut olduğu için SLAP tamiri yerine

biseps tenodezi uygulandı. Açık redüksiyon yapılan olgularda SLAP muayenesi yapmak mümkün olmadığı için artroskopi yardımlı açık redüksiyon tekniği ek yaralanmaları daha net ortaya koyup müdahele etme şansı tanımaktadır.

Hastanın takiplerinde kırığın kaynadığı görüldü. Eklem hareket genişliği ve kas güçlendirme egzersizleri sonrası altıncı aydaki kontrolünde güç kaybı olmadığı, abduksiyon, iç rotasyon ve dış rotasyon hareketlerinde kısıtlılık olmadığı görüldü.

Tartışma-Sonuç: İzole tuberkulum minus kırığı nadir görülen ve cerrahi tedavi gerektirebilen bir yaralanmadır. Sıklıkla uygulanan açık redüksiyon ve internal tespit yöntemleri omuzun tüm patolojilerini değerlendirmede yetersiz kalabilir. Bu sebeple artroskopik yöntemlerden yardım alınması cerrahi başarıyı arttırabilir.

Anahtar Kelimeler : artroskopi, SLAP, tuberkulum minus

S-157

EXTRA-FOCAL OSTEOSYNTHESİS ACCORDİNG TO ILİZAROV İN THE TREATMENT OF GUNSHOT FRACTURES OF THE LONG BONES OF THE EXTREMİTİES.

Alevdin Ataev[1]

[1]*Dagestan State Medical University, Makhachkala, Russian Federation.*

Giriş-Amaç: 95 patients were under observation with gunshot fractures of the long bones of the limbs. Patients were divided into 3 clinical groups. Extrafocal compression-distraction osteosynthesis in various modifications was used in all patients.

The first group consisted of 28 patients with stable fractures, without a bone defect. These patients underwent extrafocal osteosynthesis according to Ilizarov.

The second group consisted of 32 patients with a bone defect of 3 cm or more. In this group, the technique used bilocally sequential osteosynthesis included corticotomy of a longer fragment, bringing down its fragment to the diastasic zone followed by compression at the junction.

In the third group, which consisted of 35 patients with a bone tissue defect of more than 3 cm, we applied sequential distraction-compression osteosynthesis and our proposed method for correcting reparative regeneration during segment lengthening by distraction osteosynthesis.

Bone defects requiring restoration were attributed to the loss of bone substance between bone fragments exceeding 3 cm. By the size of bone defects, diastases from 5 to 12 cm predominated, in total 48 patients. The most frequent localisation of defects - lower leg bones - 58 patients.

The purpose of the proposed method is to accelerate the repair, strengthen and compact the regenerate, improve blood supply, and shorten the treatment time.

The goal is achieved by the fact that after reaching the required length and additional installation of the Ilizarov apparatus, bone autoplasty is performed into the thickness of the regenerate using minimally invasive technique.

Gereç-Yöntem: Good and satisfactory results were obtained in all three groups. The planned length of segment lengthening was achieved in all patients with a bone defect. The existing complications didn't require additional surgical interventions.

The fixation period in the third clinical group was significantly shorter and amounted to to 197.3±9.8 versus 286.8±19.8 in the second group. The osteosynthesis index (the ratio of the duration of the treatment period in the device to the lengthening value) also indicated the effectiveness of treatment in the 3rd clinical group and was 35.8±0.7 versus 46.3±5.7 in the 2nd clinical group.

The use of the proposed method for correcting reparative regeneration in distraction osteosynthesis allowed us to reduce the average period of fixation and treatment by a factor of 1.5.

Bulgular: In case of open, including gunshot, fractures of long tubular bones , primary and secondary surgical debridement of wounds in combination with resection of bone fragments within healthy tissue, followed by early bifocal osteosynthesis according to Ilizarov, allows preventing the development of purulent complications and obtaining good results when replacing a bone defect.

Tartışma-Sonuç: The introduction of cancellous bone tissue helps to strengthen and compact the regenerate, enhance vascularisation, causing the formation of new periosteal- medullary vascular connections, and shortens the treatment time.

Anahtar Kelimeler : gunshot fractures, osteosynthesis according to Ilizarov

S-158

FEMUR BOYUN KIRIĞI OLAN ÇOCUK HASTALARDA Kİ CERRAHİ TEDAVİ SONUÇLARIMIZ

Muhammet Bozoğlan[1], Ali Turgut[1], Mustafa İncesu[1], Ahmet Kaya[1], Haluk Ağuş[1]

[1]T.C. Sağlık Bakanlığı İzmir Sağlık Bilimleri Üniversitesi Tepecik Eğitim ve Araştırma Hastanesi Ortopedi ve Travmatoloji Kliniği

Giriş-Amaç: Kliniğimizde femur boyun kırığı nedeniyle cerrahi tedavi(kapalı redüksiyon ve fiksasyon) uygulanmış olan çocuk hastaların radyolojik sonuçlarını araştırmak.

Gereç-Yöntem: Kliniğimiz arşiv sisteminde Ocak 2021 yılından geriye yönelik olarak cerrahi tedavi edilmiş femur boyun kırığı tanılı çocuk hastalar tarandı. Ameliyat öncesi ve ameliyattan en az 1 yıl sonrası grafisi olan, cerrahi yöntem olarak kapalı redüksiyon ve fiksasyon uygulanmış olan hastalar çalışmaya dahil edildi. Hastaların ameliyat öncesi grafileri Delbet'in çocuk femur boyun kırıkları sınıflamasına göre ve son kontrol grafileri Ratliff'in AVN (avaskular nekroz) sınıflamasına göre değerlendirildi.

Bulgular: Çalışmamıza femur boyun kırığı nedeniyle cerrahi olarak tedavi edilmiş 46 çocuk hasta dahil edildi. Hastalardan 24'ü kız(%52), 22'si erkek (%48) idi. Hastaların yaş ortalaması 8,5 yıl (2-16 yıl) ve ortalama takip süreleri 42,1 ay(12-144 ay) dı. Delbet sınıflamasına göre 1 hasta (%2) tip 1, 31 hasta (%67,2) tip2, 11 hasta (%21,7) tip3 ve 3 hasta (%6,5) tip 4 kırık olarak değerlendirildi. Son kontrol grafileri ratliff sınıflamasına göre değerlendirilen hastaların 15 (%32,5)'inde AVN tespit edildi. Bu hastalardan 9'u tip1 (%19,5) ve 6'sı tip2(%13) AVN idi. Kırık tipine göre AVN yayılımını incelediğimizde; Debet tip1 kırığı olan 1 hastamızda AVN gelişmediği, Delbet tip 2 kırığı olan 31 hastanın 7'sinde (%22,5) tip1 AVN, 6'sında (%19,3) tip2 AVN geliştiği,Delbet tip3 kırığı olan 11 hastamızın 1 (%9) tanesinde tip1 AVN geliştiği ve Delbet tip4 kırığı olan 3 hastamızın 1 tanesinde tip1 AVN geliştiğini gözlemledik. Yaşa göre AVN oranlarını incelediğimizde 8 yaş altı 20 hastadan 2 (%10) sinde AVN geliştiği, 8 yaş ve üzerinde ise 13 (%50) hastada AVN geliştiği görüldü.

Tartışma-Sonuç: Çocuk hasta grubunda nadir olan femur boyun kırıkları, 8 yaş civarında daha sık görülmektedir. Delbet sınıflamasına göre tip 2 ve tip 3 kırıklar daha yaygındır. Delbet tip 2 kırığı olan veya 8 yaş üzeri olan hastalar AVN gelişmesi açısından daha riskli grubu oluştururlar.

Anahtar Kelimeler : avaskuler nekroz, çocuk femur boyun kırığı

S-159

DEPREM SIRASINDA FİZİKSEL TRAVMAYA MARUZ KALAN KİŞİLERLE MARUZ KALMAYANLAR ARASINDA ANKSİYETE ÖLÇÜM TESTLERİNİN VE PSİKİYATRİK ÖZGEÇMİŞ VARLIĞININ KARŞILAŞTIRILMASI

Yiğit Önaloğlu[1], *Erdinç Genç*[1]

[1]*Sağlık Bilimleri Üniversitesi İstanbul Bağcılar Eğitim ve Araştırma Hastanesi*

Giriş-Amaç: Deprem, insan psikolojisinde oluşturduğu olumsuz etkilerin yanında, ortaya çıkardığı stres nedeniyle gerçekleşen fiziksel travmalar yönüyle de insan hayatını etkilemektedir. Deprem gibi ani stres yaratan durumlarda yaralanma risk faktörlerini belirlemek, oluşabilecek yaralanma sayısını ve ciddiyetini azaltmada önemli yer almaktadır. Hipotezimiz mevcut anksiyete düzeyi yüksek olan insanların ani stres yaratan deprem gibi doğal afet olaylarında travma geçirmeye daha yatkın olduğudur.

Gereç-Yöntem: 26 Eylül 2019'da İstanbul'da Silivri açıklarında bir deprem meydana gelmiştir. Çalışmamızda deprem günü ve sonrasındaki 3 günlük süre içerisinde kliniğimiz acil ortopedi servisine başvuran 21 deprem ile ilişkili ortopedik travması olan hastaya (n=21; 10 kadın, 11 erkek) Durumluk Sürekli Kaygı Ölçeği ve Akut Stres Belirti Şiddeti Ölçeği ölçeklerini uyguladık. Bunun yanında aynı zaman dilimi içinde acil ortopedi ve acil tıp kliniğine başvuran 21 kişilik deprem ilişkisiz kontrol travma grubunu (n=21; 10 kadın, 11 erkek) ve 21 kişilik kontrol travma olmayan grubunu (n=21; 10 kadın, 11 erkek) oluşturduk. Tüm gruplara aynı ölçekleri uyguladık. Hastalara travma sonrası 3.günde yaptığımız Akut Stres Belirti Şiddeti Ölçeği ile hastaların stres tepki düzeylerini, bunun yanında yaptığımız Durumluk Sürekli Kaygı Ölçeği ile de tüm gruplarının temel ve anlık anksiyete düzeylerini belirledik.

Bulgular: Deprem ve kontrol travma gruplarının travma nedenini %80 ile aynı seviyeden düşme, %20 ile de bir yere vurma oluşturmaktaydı. Deprem travma grubu, kontrol travma grubu ve kontrol travma olmayan grubun yaş ortalamaları (sırasıyla 38.80, 37.0, 35.20) arasında anlamlı farklılık saptanmadı ($p>0.05$). Elde ettiğimiz sonuçlara göre gruplar arasında akut stres belirtisi ve sürekli kaygı şiddeti yönünden anlamlı fark saptanırken (sırasıyla $p=0.001$, $p=0.049$) durumluk kaygı şiddeti benzerdi ($p>0.05$). Gruplar arası farkın post-hoc analizleri sonucunda depremle ilişkili ve ilişkisiz olarak travmaya maruz kalan gruplardaki anksiyete ölçümleri travmaya maruz kalmayan gruba kıyasla anlamlı olarak yüksek çıktı ($p=0.001$, $p=0.015$). Ayrıca depremle ilişkili travmalarda yaptığımız anksiyete ölçümleri depremle ilişkili olmayan travmalara kıyasla anlamlı olarak yüksek saptandı($p=0.024$). Depremle ilişkili travma grubunda sürekli kaygı şiddeti travma olmayan grubuna göre daha yüksekti ($p=0.043$). Deprem travma grubunda psikiyatrik hastalık mevcudiyeti oranı her iki gruba göre anlamlı olarak yüksekti ($p=0.09$).

Tartışma-Sonuç: Yaptığımız çalışmada tüm kaygı ölçümleri depremle ilişkili travması olan grupta diğer iki gruba göre daha yüksekti. Bu sonuçlar, deprem anında travma geçirmiş kişilerin stres tepkisinin diğer kontrol gruplarına göre daha yüksek olduğuna işaret etmektedir. Deprem ile ilişkili travması olanlarda sürekli kaygı şiddetinin daha yüksek olması ve psikiyatrik hastalık mevcudiyeti olan insanların ani stres yaratan deprem gibi doğal afetlerde yaralanmaya daha meyilli olabileceğini düşündürmektedir.

Anahtar Kelimeler : anksiyete, deprem, kaygı, psikiyatrik öykü, travma

S-160

MİNİMAL İNVAZİV UNİKOMPARTMANTAL DİZ ARTROPLASTİ(MİUCA)'DE OXFORD GURUBU RADYOLOJİK DEĞERLENDİRME KRİTERLERİNE GÖRE PROTEZİN UYGULAMA HATALARI

Murat Saylık[1]

[1]*İstinye üniversitesi*

Giriş-Amaç: Minimal invaziv unikondiler diz artroplastide (MİUCA), Oxford gurubunun radyolojik değerlendirme kriterleri kullanılarak, sık yapılan implant uygulama kusurlarının ortaya konması ve bu uygulamayı yapacak cerrahlara farkındalık oluşturma amaçlandı.

Gereç-Yöntem: Bu çalışmaya Nisan 2010 ve Temmuz 2017 arasında MİUCA uyguladığımız ve takiplerini kayıt altına alabildiğimiz 94 hastanın 104 dizi dahil edildi. Onüç erkeğin 14 dizi ve 80 kadının 90 dizi retrospektif değerlendirildi. Ortalama kadın yaşı 56.38 (dağılım: 46 - 74) ve ortalama erkek yaşı 57.80 (dağılım: 48 - 66). Ortalama yaş 57.12 (dağılım: 46 - 74). Ortalama takip süresi 58 ay (dağılım: 12 - 104). Seksen iki dize sabit, 22 dize hareketli MİUCA uygulandı. Ameliyat öncesi dönemde ayakta basarak standart iki yönlü diz grafisi ile medial eklemdeki OA derecesi ölçüldü. Diz ön arka grafisinde dize uygulanan valgus stres testi ile varus deformitesinin esnekliği değerlendirildi. Ameliyat sonrası değerlendirmede hastalara standart iki yönlü diz grafisi çekilerek, Oxford diz grubunun önerdiği 17 kriterin tamamı ile değerlendirildi. Femoral komponent 10 derece altında varus - valgusta, 5 derece altında fleksiyon - ekstensiyonda olmalı. Tibial komponent 10 derece altında varus – valgusta olmalı. Tibial medial platoda 2 mm den az taşma ve posterior tibial eğim 7 ve -5 derece arasında olmalı. Hareketli insört ile komponentler arası uyum tam olmalı.

Grafi-1

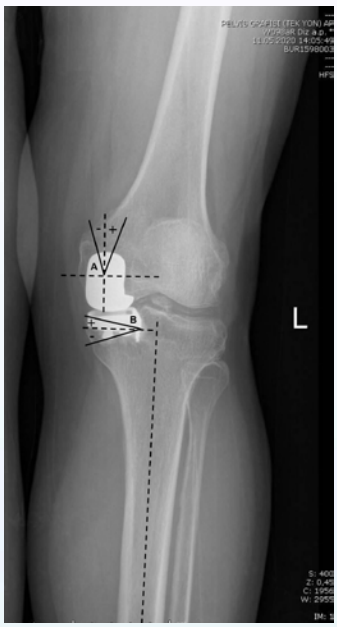

MİUCA sonrası ön - arka diz grafisinin Oxford radyolojik kriterlerine göre değerlendirilmesi.

Grafi-2

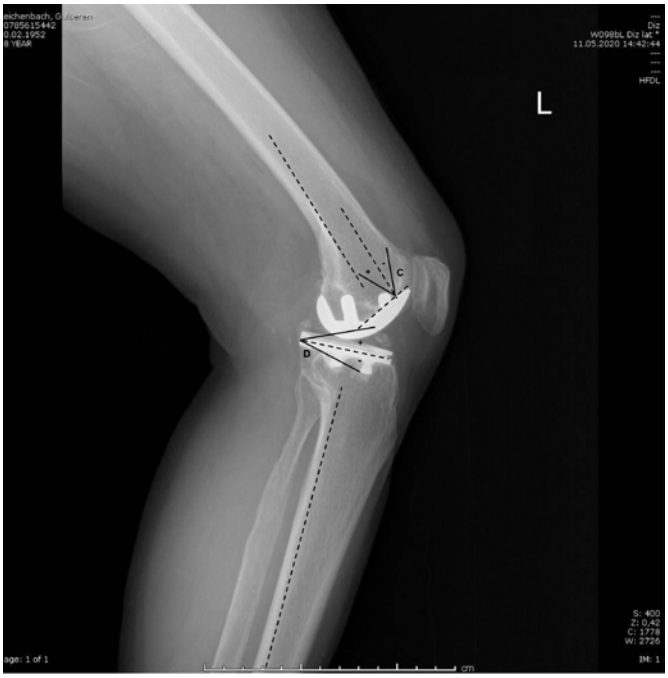

MİUCA sonrası lateral diz grafisinin Oxford radyolojik kriterlerine göre değerlendirilmesi.

Bulgular: Tibial komponentin değerlendirilmesinde: Tibial komponentin -4° valgus ve 8° varus aralığı dışında olduğu iki hasta vardı. Posterior tibial eğim İki dizde (8 ve 10 derece) normal sınırın dışında ölçüldü. Tibial komponentte 11 dizde posterior, 2 dizde anterior ve 2 dizde mediale taşma vardı Tibial komponentte sementte taşma 12 dizde vardı.

Femoral komponenetin değerlendirilmesinde: Otuz dört diz valgusta, ortalama 5.41 (dağılım: 3 - 10 derece), 19 diz varusta, ortalama 4.58 (dağılım: 4 - 8 derece) ölçüldü, ölçümlerin tamamı kabul edilebilir sınırlardaydı. Elli iki dizde femoral komponent fleksiyonda, ortalama 3.95 (dağılım: 2 - 35 derece) ölçüldü, bunlardan 21 diz 5 dereceden fazla fleksiyonda ölçüldü. On altı diz ekstensiyonda ortalama: 3 (dağılım: 1 - 10 derece) ölçüldü, bunlardan 4 diz 5 dereceden fazla ekstensiyonda ölçüldü. Bir dizde insört ve komponenetler arası uyumsuzluk vardı (Mobil UCA). Yirmi dizde femoral komponentin arka duvarında 2 mm gap vardı.

Tartışma-Sonuç: Ameliyat sonrası, Oxford radyolojik değerlendirme kriterlerine göre en sık MİUCA uygulama hataları: Femoral komponentte protezin 5 derece üstünde fleksiyonda uygulanması (21 diz), femoral komponentin arka duvarında 2 mm gap varlığı (20 diz), tibial komponentte protezin posteriore taşması (11 diz), tibial komponentte sementin taşması(12 diz) vardı.

Anahtar Kelimeler: Diz , Gonartroz , protez , unikondiler

S-161

PERİASETABÜLER METASTATİK LEZYONLARDA MODİFİYE HARRİNGTON PROSEDÜRÜ UYGULAMALARIMIZ

Ömer Sofulu[1] , *Bülent Erol*[1]

[1]*Marmara Üniversitesi Pendik Eah.*

Amaç: Periasetabüler bölge ve proksimal femur metastatik lezyonların sık görüldüğü bölgelerdir (1). Kemik metastazları sıklıkla palyatif ağrı kontrolü, patolojik kırık stabilizasyonu ve fonksiyonel kapasiteyi artırmak amacı ile tedavi edilir (2,3). Bu çalışmanın amacı periasetabüler lokalizasyonlu ileri kemik metastazı olan hastalarda uygulanan modifiye Harrington prosedürü uygulamalarımızın sonuçlarını değerlendirmektir.

Gereç-Yöntem:2006-2020 yılları arasında periasetabüler metastatik lezyonu olup opere edilen 25 hasta (9 meme ca, 7 akciğer ca, 4 multiple myelom, 3 prostat ca ve 2 renal cell ca) retrospektif olarak incelendi. Hastalara ait yaş, cinsiyet, tanı, adjuvan tedaviler, takip süreleri, komplikasyonlar ve hastalığın son durumu poliklinik kayıtlarından, onkoloji notlarından ve patoloji raporlarından elde edildi. Fonksiyonel çıktılar Musculoskeletal Tumour Society (MSTS) skorlama sistemi ile yapıldı.

Bulgular:14 kadın 11 erkek hastanın ortalama yaşı 60 yıl (28-79) idi. Sekiz hastada femur boyun ve/veya pertrokanterik tutulum da eşlik etmekteydi. Femoral komponent 5 hastada modüler endoprotez, 10 hastada standart femur protezi ve 10 hastada da uzun stemli protez olarak uygulandı. Yedi hastada asetabüler ring kullanıldı. Ortalama ameliyat süresi 195 dakika (150-270), ortalama kan transfüzyonu 4 ünite (2-9), ortalama hastanede kalış süresi 15 gün (12-35) idi. Sekiz hastaya preoperatif embolizasyon uygulandı. Tüm hastalara kemoterapi uygulandı, postoperatif dönemde 14 hastaya ise radyoterapi uygulandı. Preoperatif ve son takip MSTS skorları sırasıyla %56.6 (%33.3-%73.3) %76.6 (%50-90) idi. İki hastaya yüzeyel enfeksiyon nedeniyle oral antibiyotik verildi. Beş hastada derin enfeksiyon oluştu, debridman ve paranteral antibiyotik ile tedavi edildi. İki hastada dislokasyon görüldü ve genel anestezi altında kapalı redükte edildi. Bir hastada femoral stem kırılması görüldü ve kırılan stem revize edildi. 12. ay ve 24. ay implant sağkalımları sırasıyla % 70 (%95CI 60.9-79.4) ve %42 (%95CI 32.6-67.3) idi. Çalışma esnasında 14 hasta metastatik hastalığının ilerlemesi nedeniyle öldü. Toplam 15 hasta ameliyat sonrası 12 aydan daha fazla süre hayatta kaldı. 1 yıllık ve 2 yıllık hasta sağkalımı sırasıyla % 62 (%95CI %54-%79.3) ve %44.7 (%95CI %35.1-%65.3) idi.

RESİM 1

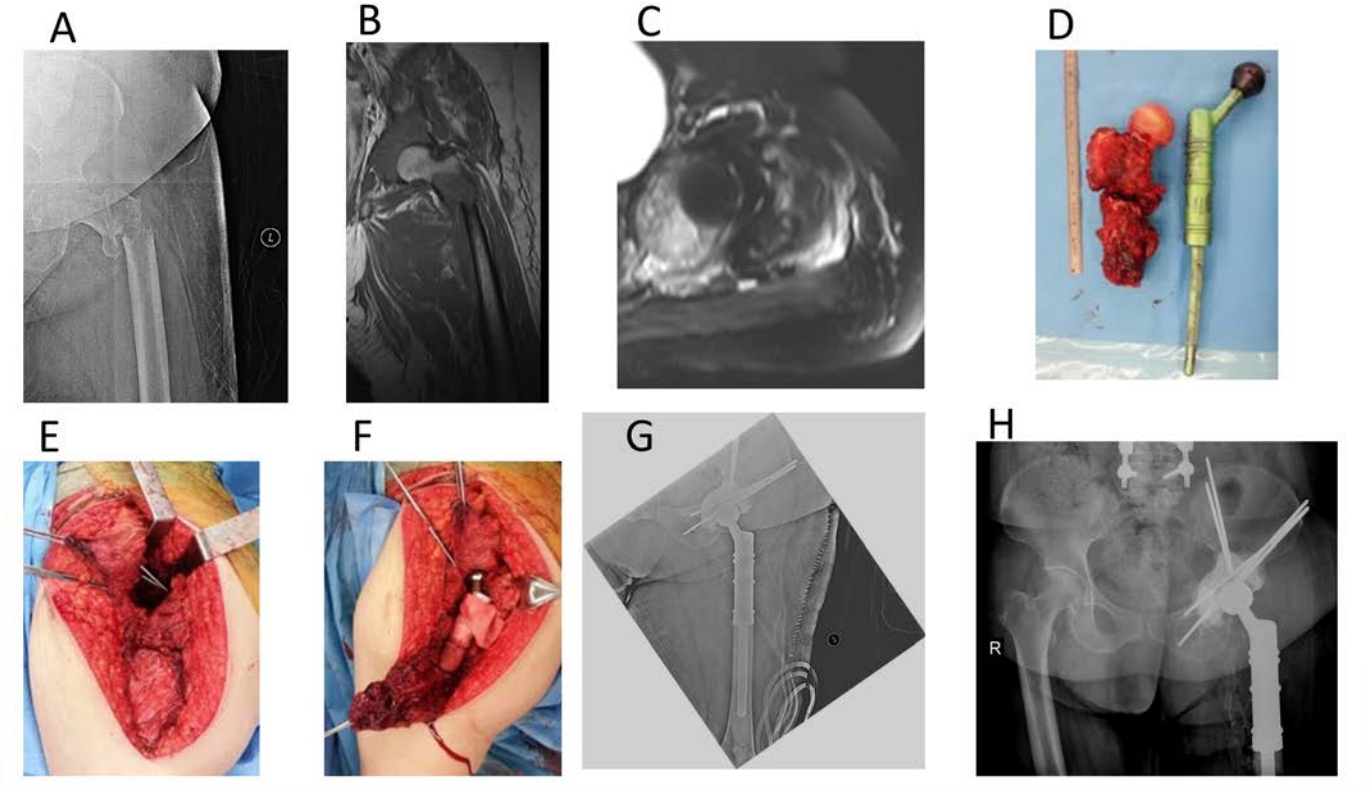

59 yaş meme ca tanılı kadın hasta A) Patolojik femur proksimal kırığıyla birlikte preoperatif radyografisi B,C) MR görüntülemede proksimal femurla birlikte periasetabüler metastatik tutulum izlenmekte. D,E,F) Rezeksiyon sonrası modifiye Harrington uygulaması G) Postoperatif erken dönem x-ray H) Onikinci ay kontrol grafisi

Tartışma-Sonuç: Yaşam beklentisi sınırlı olan periasetabüler metastatik lezyonlu hastalarda modifiye Harrington prosedürü ile yeterli ağrı palyasyonu, erken ambulasyon ve iyi fonksiyonel sonuçlar elde edilebilir.

Anahtar Kelimeler: Harrington prosedürü , İmplant survival , Periasetabüler metastaz , Survival

Kemik ve Eklem Cerrahisi Derneği

KemikEklem 2021

13 - 16 Ekim 2021
La Blanche Island Hotel - Bodrum

TÜBİTAK

tarafından desteklenmektedir

KONGRE ORGANİZASYON SEKRETERYASI

egekongre
Turizm & Organizasyon

EGE KONGRE TURİZM ve ORGANİZASYON
Kültür Mah. Nevvar Salih İşgören Sok. No:1/4 D:1 Alsancak - İzmir

Tel : +90 232 464 13 51 • **Faks:** +90 232 464 29 25
e-mail: info@egekongre.com