Kemik ve Eklem Cerrahisi Derneği

KECD · 2012

www.kemikeklemcerrahisi.org

KemikEklem 2016

(Uluslararası Katılımlı)

28 Nisan - 01 Mayıs 2016

Kaya Palazzo Belek

ANTALYA

PROGRAM VE ÖZET KİTABI

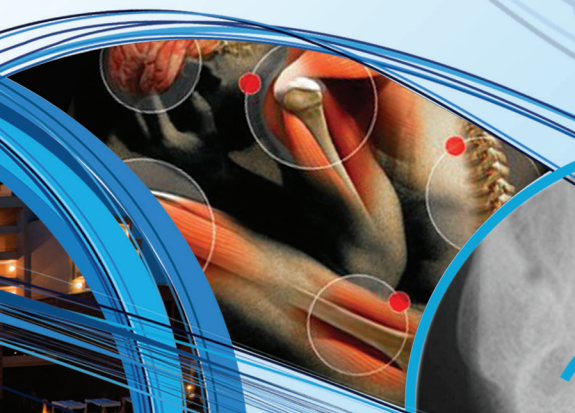



www.kemikeklem.com

KONGRE DÜZENLEME KURULU

Onursal Başkanlar

Celal BAKİ

Eyüp S. KARAKAŞ

Kongre Başkanı

Hakan GÜRBÜZ

Kongre Sekreteri

Ahmet Murat BÜLBÜL

Düzenleme Kurulu

Ali AYDIN

Murat ÇAKAR

Cem ÇOPUROĞLU

Serkan İLTAR

Mehmet Nuri KONYA

Ahmet PİŞKİN

Vedat ŞAHİN

BİLİMSEL KURUL

Kaya AKAN	İstanbul
Ulaş AKGÜN	Muğla
Cem Nuri AKTEKİN	Ankara
Akif ALBAYRAK	İstanbul
Cengiz ALDEMİR	Antalya
Cebrail ALEKBEROV	Bakü
Mehmet Akif ALTAY	Şanlıurfa
Murat ALTAY	Ankara
Taşkın ALTAY	İzmir
Faik ALTINTAŞ	İstanbul
Mahmut ARGUN	Kayseri
Rafi ARMAĞAN	İstanbul
Mehmet AŞIK	İstanbul
Ali AYDIN	Erzurum
Emre BAKİ	Trabzon
Halil İbrahim BALCI	İstanbul
Sabri BALIK	Rize
Mustafa BAŞBOZKURT	Ankara
Franco BENAZZO	İtalya
Onur BİLGE	Konya
Murat BOZKURT	Ankara
Selçuk BÖLÜKBAŞI	Ankara
Okay BULUT	Sivas
Mehmet BULUT	Diyarbakır
Tuğrul BULUT	İzmir
Cem Dinçay BÜYÜKKURT	İstanbul
Haluk ÇABUK	İstanbul
Murat ÇAKAR	İstanbul
Osman Uğur ÇALPUR	İstanbul
Ercan ÇETİNUS	İstanbul
Atilla ÇITLAK	Giresun
Cem ÇOPUROĞLU	Edirne
Abdullah DEMİRTAŞ	Diyarbakır
Metin DOĞAN	Ankara
Mahmut Nedim DORAL	Ankara
Hayati DURMAZ	İstanbul
Turan Cihan DÜLGEROĞLU	Kütahya
Murat ERDOĞAN	Samsun
Önder ERSAN	Ankara
İrfan ESENKAYA	İstanbul
Cem Zeki ESENYEL	İstanbul
Orkun GÜL	Trabzon
İzge GÜNAL	İzmir
Gazi HURİ	Ankara
Ahmet ISSIN	Erzincan
Çetin IŞIK	Ankara
Nuri KALYONCU	Trabzon
Adnan KARA	İstanbul
Ayhan Nedim KARA	İstanbul
Daniel KENDOFF	Almanya
Servet KERİMOĞLU	Trabzon
Vecihi KIRDEMİR	Isparta
Feza KORKUSUZ	Ankara
Mehmet KÖSE	Kocaeli
Ersin KUYUCU	İstanbul
Gökhan MARALCAN	Afyon
Recep MEMİK	Konya
Arun MULLAJI	Hindistan
Serdar NECMİOĞLU	Diyarbakır
Fırat OZAN	Kayseri
Fuad ÖKEN	Ankara
Mithat ÖNER	Kayseri
Cem ÖZCAN	İzmir
Ufuk ÖZKAYA	İstanbul
Kahraman ÖZTÜRK	İstanbul
Atilla PARMAKSIZOĞLU	İstanbul
Ahmet PİŞKİN	Samsun
Oğuz POYANLI	İstanbul
Gürsel SAKA	İstanbul
Ferhat SAY	Samsun
Baransel SAYGI	İstanbul
Hicabi SEZGİN	Kırşehir
Mehmet SUBAŞI	Gaziantep
Vedat ŞAHİN	Erzincan
Cengiz ŞEN	İstanbul
Samih TARABICHI	Dubai
Egemen TURAN	Ankara
Yıldırım TÜRK	Kayseri
Tolga TÜZÜNER	İstanbul
Mahmut UĞURLU	Ankara
Çağatay ULUÇAY	İstanbul
Mustafa ÜRGÜDEN	Antalya
Mehmet YETİŞ	Kırşehir
Sinan YILAN	Erzurum
Timur YILDIRIM	İstanbul
Ömer Selim YILDIRIM	Erzurum
Özgür YILDIRIM	Ankara
Akos ZAHAR	Almanya

Bilimsel Program

BİLİMSEL PROGRAM

28 Nisan 2016, PERŞEMBE — SALON I

12:00-20:00 **Kayıt**

17:00-18:00 **Açılış**

18:00-18:20 **OTURUM I**
Oturum Başkanı: Dr. Hakan Gürbüz
Ortopedi'de Akıllı İlaç Kullanımı
Ortopedik Cerrahi'de Antitrombotik Profilaksi ve Tedavi — Dr. *Nuri Kalyoncu*

18:20-19:20 **SÖZLÜ BİLDİRİLER I**
Oturum Başkanı: Dr. Hakan Gürbüz

S1 Anterior Yaklaşımlarla Tedavi Edilmiş Asetabulum Kırıklarında Cerrahi Tedavi Sonuçlarımız
Ahmet Emre Paksoy, *Murat Topal, Ali Aydın, Kemal Zencirli, Ahmet Köse, Vahit Yıldız*

S2 Travmatik Anterior Omuz İnstabilitesinde Artroskopik Bankart Tamirinin Fonksiyonel Ve Radyolojik Sonuçları
Ahmet Güney, *Gökbörü Bedir, Halil İbrahim Kafadar, Mithat Öner, Erdal Uzun, Ökkeş Bilal*

S3 Rotator Manşet Yırtıklarında Artroskopik Tedavinin Fonksiyonel Ve Radyolojik Değerlendirilmesi
Ahmet Güney, *Gökbörü Bedir, Mithat Öner, İbrahim Karaman, Ökkeş Bilal, Erdal Uzun*

S4 Kırık Redüksiyonunda Türk Yaklaşımı
Ahmet Issın, *Hakan Sofu, Hakan Yurten*

S5 Medial Malleol Kırıklarının Anterograd Başsız Kanüllü Vida Fiksasyonu İle Tedavisi: Yeni Teknik Sonuçlarımız
Ali Çağrı Tekin, *Haluk Çabuk, Süleyman Semih Dedeoğlu, Cem Dinçay Büyükkurt, Müjdat Adaş, Murat Çakar, Emin İrfan Gökçay, Mehmet Selçuk Saygılı, Zeynep Nilüfer Tekin*

S6 Enfekte Revizyon Diz Artroplastisinde External Fiksasyonla Diz Artrodezi Sonuçlarımız : Patellar Otogreft Kullanılmalı Mı?
Ali Çağrı Tekin, *Yunus İmren, Süleyman Semih Dedeoğlu, Haluk Çabuk, Tahsin Olgun Bayraktar, Hakan Gürbüz*

S8 C Reaktif Protein Sonuçlarındaki Değişimin Femur Proksimal Bölge Kırıklı Olguların Tedavi Sürecine Etkileri
Cem Dinçay Büyükkurt, *Haluk Çabuk, Mehmet Fatih Erkin, Ali Çağrı Tekin, Müjdat Adaş, Süleyman Semih Dedeoğlu, Emin İrfan Gökçay, Hakan Gürbüz*

S9 Eklem İçi Radius Alt Uç Kırıklarında Plak İle Osteosentez Ve Eksternal Fiksatör Uygulanan Olguların Uzun Dönem Fonksiyonel Sonuçları
Cem Dinçay Büyükkurt, *Haluk Çabuk, Mehmet Fatih Erkin, Süleyman Semih Dedeoğlu, Müjdat Adaş, Ali Çağrı Tekin, Yunus İmren, Hakan Gürbüz, Emin İrfan Gökçay*

S10 Halluks Rigidus Tedavisinde Resurfacing İmplant-Hemicap(R) Uygulamalarımız Ve Sonuclarımız
Deniz İpek, *Teoman Başaran, Ali Aydoğdu, Murat Çalbıyık, Sinan Zehir*

S11 Pelvik İnsidans Ellemi Bilgisayar Yardımlımı Ölçülmeli?
İsmail Oltulu, *Melih Malkoç, Mehmet İsyar, Sercan Yalçın, Ali Akın Uğraş, Tuğrul Örmeci*

BİLİMSEL PROGRAM

28 Nisan 2016, PERŞEMBE — SALON II

18:20-19:20 **SÖZLÜ BİLDİRİLER II**

Oturum Başkanı: Dr. Ahmet Murat Bülbül

S12 Displazi Zemininde Yüksekte Kalçada Kısaltmalı Total Kalça Artroplastisi Klinik Sonuçları
Engin Eren Desteli, *Yunus İmren*

S13 Diz Osteoartriti Olan Hastalarda Ağrı, Fonksiyon Ve Radyografik Bulgular Arasındaki İlişkisinin İncelenmesi
Fatih Özden, *Nazan Tuğay, Baki Umut Tuğay, Cem Yalın Kılınç*

S14 Humerus Cisim Kırıklarında Şişirilebilir İntramedüller Çivileme
Fırat Ozan, *Kaan Gürbüz, Erdal Uzun, Sefa Gök, Fuat Duygulu*

S15 İskelet Kasi İskemi-Reperfüzyon Yaralanmasina Karşi Montelukastin Koruyucu Etkisi. Ratlarda Deneysel Çalışma
Mehmet İlker Bilgiç, ***Güray Altun***, *Gürsel Saka, Hüsamettin Çakıcı, Kaan Gideroğlu*

S16 Dorsal Perilunat Kırıklı Çıkıkların Cerrahi Tedavi Sonuçları Ve Prognozu Etkileyen Faktörler
Adnan Kara, Ali Şeker, ***Haluk Çelik***, *Eray Kılınç, Savaş Çamur, Metin Uzun*

S17 Kırık Hattı Rezorpsiyonu Sonrası Femur Çivilerinin Kırık Hattı Stabilitesi Açısından Karşılaştırılması
Ahmet Adnan Karaarslan, Tolga Karcı, ***Hakan Aycan***, *Erhan Sesli*

S18 Perthes Tedavisinde Femoral Varus Derotasyon Osteotomisinin Uzun Dönem Sonuçları
Kerem Aydın, Vedat Şahin, ***Hakan Sofu***, *Nuri Konya, Turgay Er*

S19 İzole Subtalar Artrodez Vakalarında Geçirilmiş Kalkaneus Kırığı Ve Cerrahi Esnasında Greftlemenin Klinik Ve Radyolojik Sonuçlara Etkisi
Timur Yıldırım, Vedat Şahin, ***Hakan Sofu***, *Yalkın Çamurcu, Çağrı Özcan, Ali Öner*

S20 Ratlarda Oral Retendo® (Mukopoligen Kompleks)'Nun Tamir Edilen Aşil Tendonu İyileşmesi Üzerine Etkisi
Hacı Ozan Türkmen, *Ali Murat Kalender, Ökkeş Bilal, Nuh Dündar, Volkan Kılınçoğlu*

S21 Crowe Tip IV Gelişimsel Kalça Displazili Hastalarda Çimentosuz Total Kalça Protezi Sonuçları
Hakan Sofu, *Vedat Şahin, Ahmet Issın, Nizamettin Koçkara, Sarper Gürsu, Timur Yıldırım*

S22 Kronik Aşil Tendon Kopmalarının Gastrocnemius Fasya Flebi İle Tamiri: Uzun Dönem Sonuçlar
Ali Şeker, *Adnan Kara, Raffi Armağan, Yunus Öç, Ali Varol, Hasan Basri Sezer*

BİLİMSEL PROGRAM

29 Nisan 2016, CUMA — SALON I

DİZ ARTROPLASTİSİ: DİZ FONKSİYONEL ANATOMİSİ, ARTROZ GELİŞİMİ, ARTROPLASTİ, REVİZYONLAR VE ARTROPLASTİ SORUNLARI

08:30-10:00 OTURUM II – DİZ ARTROPLASTİSİNDE TEMEL PRENSİPLER

Oturum Başkaları: Dr. Mustafa Başbozkurt, Dr. Murat Bozkurt

08:30-08:40	Diz Eklemi Cerrahi Anatomisi: Cerrahın Yapması Gerekenler	*Dr. Haluk Çabuk*
08:40-08:50	Diz Biyomekaniği: Primer TDA'da İpuçları ve Kritik Püf Noktaları	*Dr. Çetin Işık*
08:50-09:00	Stabilite ve Kinematik: Total Diz Protezi Dizaynında Hangisi Daha Önemli?	*Dr. Mehmet Akif Altay*
09:00-09:10	Artrozlu Dizde Dizilim ve Eklem Çizgisi Oryantasyonu: Total Diz Artroplastisine Etkileri	*Dr. Cengiz Şen*
09:10-09:20	Gap Balans Tekniği İle İyi TDA Yapmak İçin 10 İpucu	*Dr. Samih Tarabichi*
09:20-09:30	TDA Sonrası Ağrı Kimde, Neden Olur? Fizyolojik Faktörlerin Öngörebilir miyiz?	*Dr. Cem Çopuroğlu*
09:30-09:40	Artroplasti Sonrası Hızlı İyileşme	*Dr. Gazi Huri*
09:40-10:00	Tartışma	

10:00-10:30 Kahve Arası

10:30-12:30 OTURUM III – UNİKONDİLER VE PRİMER TOTAL DİZ ARTROPLASTİSİ

Oturum Başkanları: Dr. Cengiz Şen, Dr. Servet Kerimoğlu

10:30-10:40	Unikompartmental Diz Artroplastisi Doğal Dizilimi Korur mu?	*Dr. Atilla Parmaksızoğlu*
10:40-10-50	Çimentusuz TDA: Yeni mi? Gelecekte mi?	*Dr. Samih Tarabichi*
10:50-11:00	Çimento TDA İçin Gereklidir!	*Dr. Arun Mullaji*
11:00-11:10	Sabit İnserti Tercih Ederim	*Dr. Gökhan Polat*
11:10-11:20	Mobil İnserti Tercih Ederim	*Dr. Çağatay Uluçay*
11:20-11:30	Varus Dizde TDA: Gereklilikler ve Prensipler	*Dr. Tommaso Bonanzinga*
11:30-11:40	Varus Dizde TDA: Zor mu? Kolay mı?	*Dr. Arun Mullaji*
11:40-11:50	Akut ve Kronik Travmatik Olgularda TDA: Modern Bir Çözüm	*Dr. Franco Benazzo*
11:50-12:00	Diz Artroplastisinde Patellar Komponent Gerekli mi?	*Dr. Murat Çakar*
12:00-12:10	Romatoid Artiritte TDA: Problemler ile Başa Çıkma	*Dr. Baransel Saygı*
12:10-12:20	Sert DizlerdeTDA Nasıl Yaparım?	*Dr. Fuad Öken*
12:20-12:45	Tartışma	

12:45-13:30 Öğle Yemeği

BİLİMSEL PROGRAM

29 Nisan 2016, CUMA — SALON I

13:30-14:30 **SÖZLÜ BİLDİRİLER III**

Oturum Başkanı: Dr. Osman Uğur Çalpur

S23 Akut Semptomatik Medial Menisküs Yırtığı Tanısı İle Artroskopik Tedavi Uygulanan 60 Yaş Üzeri Hastalarda Klinik Sonucun Belirleyici Faktörleri
***Hakan Sofu**, Vedat Şahin, Ali Öner, Yalkın Çamurcu, Sarper Gürsu, Hanifi Üçpunar*

S24 Çocukluk Çağında İzole Dirsek Çikiği
***Hakan Sofu**, Vedat Şahin, Sarper Gürsu, Timur Yıldırım, Yalkın Çamurcu*

S25 Patolojik Proksimal Femur Kırıklarının Dağılımları
***Haluk Çabuk**, Ahmet Öncü, Müjdat Adaş, Semih Ayanoğlu, Mehmet Kürşat Bayraktar, Murat Çakar, Cem Dinçay Büyükkurt, Hakan Gürbüz*

S26 Pediatrik Ön Kol Kırıklarının Takibinde Kullanılan İndekslerin Değerlendirilmesi
***Haluk Çabuk**, Mustafa Yerli, Yunus İmren, Süleyman Semih Dedeoğlu, Ali Çağrı Tekin, Mustafa Çağlar Hız, Hakan Gürbüz*

S27 İmplantın Stabil Olduğu Periprostetik Enfeksiyonlar İmplant Çıkarılmadan Kemik Sementi İle Kaplanarak Tedavi Edilebilirmi?
Hasan Göçer

S28 Medial Ve Lateral Patellotibial Bağları Koruyarak Anterior Diz Portallerinin Yerleştirilmesinde Güvenli Anatomik Alanlar: Anatomik Kadavra Çalışması
***Kayhan Kesik**, Onur Bilge, Mustafa Nazım Karalezli, Mustafa Büyükmumcu, Anıl Didem Aydınkabakçı, Mahmut Nedim Doral*

S29 Cerrahi Tedavi Uygulanan Kapalı Pilon Kırıklarında Fonksiyonel Sonuca Etki Eden Faktörler
***Mehmet Sabri Balık,** Adem Erkut, Yılmaz Güvercin*

S30 Gelişimsel Kalça Çıkığı Zemininde Gelişen Koksartrozun Çimentosuz Total Kalça Artroplastisi İle Tedavisi: Orta Dönem Klinik Sonuçları
*Özdamar Fuad Öken, **Mehmet Asiltürk**, Ahmet Özgür Yıldırım, Utku Gürhan*

S31 Nadir Görülen Eklem İçi Kitle : Lipoma Arborescens Olgu Sunumu
***Mahmut Tunçez**, Hüseyin Tamer Ursavaş, Onur Kayatekin*

S32 Diz Osteoartritli Hastalarda Oksidatif Durum Ve Serum Prolidase Enzim Aktivitesinin Değerlendirilmesi
***Mehmet Akif Altay**, Cemil Ertürk, Ali Bilge, Metin Yaptı, Ali Levent, Nurten Aksoy*

S33 Antony-K Plağı İle Mediyal Açık Kama Yüksek Tibial Osteotomisinin Klinik Ve Radyolojik Sonuçları: İleriye Dönük Minimum Beş Yıllık Veriler
***Mehmet Akif Altay**, Cemil Ertürk, Serkan Sipahioğlu, Uğur Erdem Işıkan, Nuray Altay, Ahmet Şükrü Mercan, Ali Murat Kalender*

BİLİMSEL PROGRAM

29 Nisan 2016, CUMA — SALON I

14:30-16:30 OTURUM IV – REVİZYON DİZ ARTROPLASTİSİ
Oturum Başkanları: Dr. Faik Altıntaş, Dr. Okay Bulut

14:30-14:40	Revizyon TDA'de Ameliyat Öncesi Planlama	*Dr. İrfan Esenkaya*
14:40-14:50	Revizyondaki Sınırlamalar	*Dr. Tommaso Bonanzinga*
14:50-15:00	Revizyon Diz Artroplastisinde Rotasyonel Dizilim Bozukluğu	*Dr. Murat Bozkurt*
15:00-15:10	Revizyon TDA'de Kemik Kaybının Yönetimi	*Dr. Franco Benazzo*
15:10-15:20	Tekrar Revizyon Karmaşası İle Nasıl Başa Çıkarım?	*Dr. Akos Zahar*
15:20-15:30	Revizyon Diz Artroplastisinde Mobil Yüzey ve Sleeve Kullanımı	*Dr. Arun Mullaji*
15:30-15:40	Asyalı Hastaların Revizyon TDA'de Cerrahın Ameliyat Öncesi Bilmesi Gerekenler	*Dr. Samih Tarabichi*
15:40-15:50	TDA Sonrası Periprostetik Kırıklar	*Dr. Mahmut Uğurlu*
15:50-16:15	Tartışma	

16:15-16:30 Kahve Arası

16:30-17:45 OTURUM V – PROTEZ ÇEVRESİ EKLEM ENFEKSİYONLARI
Oturum Başkanları: Dr. Murat Bozkurt, Dr. Metin Doğan

16:30-16:45	Diz Protezim Enfekte mi? Tanısal İkilem	*Dr. Samih Tarabichi*
16:45-17:00	Protez Çevresi Eklem Enfeksiyonlarında Tanı: Moleküler Yöntemlerin Verdiği Umutlar	*Dr. Arun Mullaji*
17:00-17:15	Protez Çevresi Eklem Enfeksiyonlarının Yönetim Multi Disipliner Yaklaşım	*Dr. Akos Zahar*
17:15-17:30	Protez Çevresi Eklem Enfeksiyonlarında Tek Evreli Revizyon: Parlayan Yıldız mı?	*Dr. Tommaso Bonanzinga*
17:30-17:45	Protez Çevresi Eklem Enfeksiyonlarında İki Evreli Revizyon: Halen Altın Standart mı?	*Dr. Franco Benazzo*

17:45-18:45 YUVARLAK MASA; SİZ OLSANIZ NE YAPARSINIZ?
Oturum Başkanları: Dr.Hakan Gürbüz, Dr. Ercan Çetinus
Konuşmacılar: *Dr. Murat Bozkurt, Dr. Franco Benazzo, Dr. Tommaso Bonanzinga, Dr. Arun Mullaji, Dr. Samih Tarabichi, Dr. Akos Zahar*

BİLİMSEL PROGRAM

29 Nisan 2016, CUMA — SALON II

13:30-14:30 **SÖZLÜ BİLDİRİLER IV**

Oturum Başkanı: Dr. Ahmet Murat Bülbül

S34 Yaşlı Diyabetik Hastalarda Transtibial Ve Transfemoral Amputasyonların Mortalite Oranları Ve Fonksiyonel Sonuçlarının Karşılaştırılması

***Ali Şeker**, Adnan Kara, Melih Malkoç, Mahir Mahiroğulları, Savaş Çamur, Mehmet Mesut Sönmez*

S35 Mono-İodoasetata Bağlı Gelişen Diz Osteoartritine İntraratiküler Etofenamat Enjeksiyonunun Etkisi. Deneysel Çalışma

***Mehmet Ata Gökalp**, Savaş Güner, Seyyid Şerif Ünsal, Abdurrahim Gözen, Remzi Erten*

S36 Tuberkulum Minus Humeri Kistlerinin Subskapularis Yırtıkları Ve Subkorakoid Sıkışma İle İlişkisi Var Mıdır?

***Mehmet Çetinkaya**, Muhammet Baybars Ataoğlu, Tacettin Ayanoğlu, Ulunay Kanatlı, Mustafa Özer*

S37 Propolisin Ratlarda Oluşturulan Deneysel Osteoartrit Modelinde Kıkırdak Korunması Üzerindeki Etkisi

***Mehmet Emre Baki**, Murat Özcan, Mustafa Önder, Gökçen Kerimoğlu*

S38 Travmatik Bipolar Klavikula Çıkığının (Yüzen Klavikula), Cift Endobutton Teknigi İle Reduksiyon Ve Fiksasyonu; Olgu Sunumu

***Mehmet Kürşad Bayraktar**, Murat Çakar, Yusuf Özcan, Süleyman Semih Dedeoğlu, Ahmet Öncül, Cem Zeki Esenyel[1]*

S39 Proksimal Femoral Çivinin Proksimal Kilit Vidasına Değişik Pozisyonlarda Binen Yüklerin Optimize Sanal Ortam Testleri İle Değerlendirilmesi

***Mehmet Nuri Konya**, Özgür Verim*

S40 Sık Kullanılan Antibiyotikli Kemik Çimentolarla Maclura Pomifera Ekstresi Emdirilmiş Kemik Çimentosunun Antimikrobiyal Etkinliğinin Ve Biyomekanik Özelliklerinin Karşılaştırılması

***Mehmet Nuri Konya**, Petek Konya, Neşe Demirtürk, Beytullah Kenar, Erman Duman*

S41 Düzlem Eksternal Fiksatör Kullanılarak Tedavi Edilen Kapalı Humerus Cisim Kırıklarının Fonksiyonel Sonuçları

***Mithat Öner**, Ahmet Güney, Yiğit Umur Cırdı, İbrahim Karaman, Gökbörü Bedir*

S42 Menisko-Kapsülo-Periostal Flep Kaldırılarak Yapılan Anterior Midline Diz İnsizyonu Tibia Pla to Kırıklarında Çözüm Müdür?

***Murat Çakar**, Mehmet Kürşad Bayraktar, Yunus İmren, Süleyman Semih Dedeoğlu, Metin Seyran, Çağrı Tekin, Müjdat Adaş, Hakan Gürbüz*

S43 Posterior Yaklaşımla Opere Edilen Asetabulum Kırıklı Hastalarda Heterotopik Ossifikasyon Profilaksisi Gerekli Mi?

***Murat Topal**, Ali Aydın, Ahmet Emre Paksoy, Kemal Zencirli, Ahmet Köse, Vahit Yıldız*

S44 Akut Osteokondral Kıkırdak Hasarında İntraartikuler Vitamin-D Enjeksiyonu Etkili Midir?

***Ersin Kuyucu**, Mehmet Erdil, Adnan Kara, Murat Bülbül, Haluk Çabuk*

BİLİMSEL PROGRAM

30 Nisan 2016, CUMARTESİ — SALON I

TRAVMA: EKLEM ÇEVRESİ KIRIKLARINDA GÜNCEL TEDAVİ YAKLAŞIMLARI VE PLANLAMALAR ÜST EKSTREMİTE OTURUMLARI

08:30-09:30 SÖZLÜ BİLDİRİLER V

Oturum Başkanı: Dr. Ahmet Pişkin

S45 Ayak Bileği Sindezmoz Yaralanmaları Tedavisinde Bioemilebilir Vida Fiksasyonu Uygulaması Ve Sonuçlarımız
***Murat Çalbıyık**, Deniz İpek, Teoman Başaran, Ercan Hassa, Pınar Başaran*

S46 Deplase Klavikula Kırıkları Cerrahi Tedavisinde İntramedüller Çivi Standart Teknik İle Minimal İnvasiv Tekniğin Karşılaştırılması Ve Sonuçları
***Murat Çalbıyık**, Deniz İpek, Teoman Başaran, Ercan Hassa, Pınar Başaran, Mehmet Taşkoparan*

S47 Klavikula Shaft Kırıklarında Medial Portal Yerleşimli İntramedüller Çivi İle Kilitli Kompresyon Plak Uygulanan Hastaların Karşılastırma Sonuçları
***Murat Çalbıyık**, Mehmet Taşkoparan, Deniz İpek, Teoman Başaran, Ercan Hassa, Pınar Başaran*

S48 Parçalı Patella Kırıkları Tedavisinde Nitinol Patellar Konsentratör Plak Kullanılan Hastaların Sonuçları Ve Analizi
***Murat Çalbıyık**, Teoman Başaran, Deniz İpek, Ercan Hassa, Pınar Başaran*

S49 Ayrışmış, Orta Hat Klavikula Kırıklarında Cerrahi Tedavinin Fonksiyonel Sonuçlarının Değerlendirilmesi: Geriye Dönük, Orta Dönem Takip Sonuçlarımız
***Musa Uğur Mermerkaya**, Fatih Karaaslan*

S50 Kronik Posttravmatik Koksidinia Tedavisinde Koksektomi Sonuçlarımız
***Musa Uğur Mermerkaya**, Fatih Karaaslan*

S51 Pregabalin'in Kırık İyileşmesi Üzerine Etkileri: Deneysel Çalışma
***Nizamettin Koçkara**, Hakan Sofu, Ahmet Issın*

S52 Proksimal Humerus Kırıklarının Biyolojik Osteosentezi : Kol Uzunluğunun Aksiller Sinir Tayininde Yeri Ve Erken Dönem Cerrahi Sonuçlarımız
*Cem Yıldırım, Murat Yılmaz, **Osman Burak Kaplan**, Hüseyin Öztürk, Hasan Ceylan, Doğan Atlıhan*

S53 Radius Boyun Kırıklı Çocuklarda Kapalı Redüksiyon İnternal Fiksasyon (Metaızeau Tekniği) Orta Dönem Sonuçlarımız
***Ökkeş Bilal**, Ali Murat Kalender, Mustafa Kınaş, Nuh Dündar*

S54 Omuz Eklemi Tuberkülozunda Rezeksiyon Artroplastisi: Olgu Sunumu
***Reşit Sevimli**, Mehmet Fatih Korkmaz, Gökay Görmeli, Mehmet Fethi Ceylan*

S55 Volar Kilitli Plak Uygulanan Distal Radius Kırıklarında Fleksör Pollisis Longus Tendon Komplikasyonlarının Ultrasonografi İle Değerlendirilmesi
Adnan Kara, Murat Bülbül, Haluk Çelik, Müjdat Bankaoğlu, Yunus Öç, Tahir Sadık Süğün

BİLİMSEL PROGRAM

30 Nisan 2016, CUMARTESİ — SALON I

09:30-10:10	**OTURUM VI - OMUZ EKLEMI ÜST KUŞAK SORUNLARI**	
	Oturum Başkanları: Dr. Cem Zeki Esenyel, Dr. Gökhan Maralcan	
09:30-09:35	Klavikula Şaft Kırıkları	*Dr. Fırat Ozan*
09:35-09:40	Distal Klavikula Kırıkları	*Dr. Mehmet Bulut*
09:40-09:45	Glenoid Kırıkları	*Dr. Egemen Turan*
09:45-09:50	Akromiyoklavikuler Çıkığa Güncel Yaklaşım	*Dr. Cem Özcan*
09:50-09:55	Sternoklavikuler Eklem Çıkıklarında Güncel Yaklaşım	*Dr. Ulaş Akgün*
09:55-10:10	Tartışma	
10:10-10:45	**OTURUM VII – PROKSİMAL HUMERUS KIRIKLARI**	
	Oturum Başkanları: Dr. Semih Ayanoğlu, Dr. Ufuk Özkaya	
10:10-10:15	Proksimal Humerus Fonksiyonel Anatomisi	*Dr. Timur Yıldırım*
10:15-10:20	Proksimal Humerus Kırıklarında Plak-Vida Osteosentez	*Dr. Abdullah Demirtaş*
10:20-10:25	Proksimal Humerus Kırıklarında Intramedüller Çivi	*Dr. Sinan Yılan*
10:25-10:30	Proksimal Humerus Kırıklarında Endoprotez	*Dr. Atilla Çıtlak*
10:30-10:45	Tartışma	
10:45-11:05	**Kahve Arası**	
11:05-11:40	**OTURUM VIII – DIRSEK BÖLGESI KIRIKLARI**	
	Oturum Başkanları: Dr. Yıldırım Türk, Dr. Mithat Öner	
11:05-11:10	Eklem Dışı Distal Humerus Kırıklarında Tedavi Yaklaşımları	*Dr. Gürsel Saka*
11:10-11:15	Eklem İçi Distal Humerus Kırıklarında Tedavi Yaklaşımları	*Dr. Önder Ersan*
11:15-11:20	Radius Başı Kırıklarında Planlama ve Tedavi Seçenekleri	*Dr. Ali Aydın*
11:20-11:25	Olekranon Kırıklarında Cerrahi Tedavi	*Dr. Emre Baki*
11:25-11:40	Tartışma	
11:40-12:20	**OTURUM IX – DISTAL RADIUS KIRIKLARI**	
	Oturum Başkanları: Dr. Hayati Durmaz, Dr. Kahraman Öztürk	
11:40-11:45	Radyolojik Değerlendirme ve Sınıflama	*Dr. Mehmet Köse*
11:45-11:50	Eklem Dışı Kırıklarda Tedavi	*Dr. Ahmet Issın*
11:50-11:55	Eklem İçi Kırıklarda Tedavi; Alçı, Eksternal Fiksasyon ve /veya Perkutan Çivileme	*Dr. Cem Dinçay Büyükkurt*
11:55-12:00	Eklem Içi Kırıklarda Tedavi: Açık Cerrahi	*Dr. Ersin Kuyucu*
12:00-12:05	Eşlik Eden Karpal Kemik Kırık ve Çıkıklarına Yaklaşım	*Dr. Adnan Kara*
12:05-12:20	Tartışma	
12:20-14:30	**Öğle Yemeği**	

BİLİMSEL PROGRAM

30 Nisan 2016, CUMARTESİ — SALON I

ALT EKSTREMİTE OTURUMLARI

14:30-15:10	**OTURUM X – PROKSİMAL FEMUR KIRIKLARI** **Oturum Başkanları:** Dr. Mehmet Subaşı, Dr. Semih Ayanoğlu	
14:30-14:35	Deplase Kırıklarda Yaş, Yaşam Kalitesi, Osteoporoz, Kırık Tipi Tedavimi Nasıl Etkiler?	*Dr. Ferhat Say*
14:35-14:40	Non-Deplase Kırıklarda Yatak İstirahati Ya Da Çivileme Yaparım?	*Dr. Raffi Armağan*
14:40-14:45	Cerrahi Yapacaksam; Kime Hangi Şartlarda Traksiyon Masalı/Masasız Hangi Çiviyle Çivilerim ?	*Dr. Mehmet Subaşı*
14:45-14:50	Protez Yapacaksam; Kime Parsiyel Kalkar Destekli/Desteksiz	*Dr. Tuğrul Bulut*
14:50-14:55	Protez Yapacaksam; Kime Total, Çimentolu/Çimentosuz	*Dr. Turan Cihan Dülgeroğlu*
14:55-15:10	Tartışma	
15:10-15:50	**OTURUM XI – DİSTAL FEMUR KIRIKLARI** **Oturum Başkanları:** Dr. Mahmut Argun, Dr. Cengiz Aldemir	
15:10-15:15	Distal Femur Kırıklarında Sınıflama, Nörovaskuler Değerlendirme	*Dr. Murat Erdoğan*
15:15-15:20	Retrograd İntramedüller Çivileme, Kime, Ne Zaman?	*Dr. Oğuz Poyanlı*
15:20-15:25	Lateral ve /veya Medial Plaklama Kime, Ne Zaman?	*Dr. Akif Albayrak*
15:25-15:30	Deplase, Redüksiyon Gerektiren Eklem İçi Kırıklarında Cerrahi Açılım ve Tedavi Seçenekleri	*Dr. Tolga Tüzüner*
15:30-15:35	Hangi Şartlarda Eksternal Fiksasyon?	*Dr. Halil İbrahim Balcı*
15:35-15:50	Vaka Tartışması	
15:50-16:20	**Kahve Arası**	
16:20-17:00	**OTURUM XII – PROKSİMAL TİBİA KIRIKLARI** **Oturum Başkanı:** Dr. Vedat Şahin	
16:20-16:25	Sınıflama, Nörovaskuler Değerlendirme ve Konservatif Tedavi	*Dr. Mehmet Yetiş*
16:25-16:30	Artroskopik Asiste Cerrahi Kime, Ne Zaman?	*Dr. Gökhan Polat*
16:30-16:35	Eksternal Fiksasyon Kime, Ne Zaman?	*Dr. Mehmet Sabri Balık*
16:35-16:40	Açık Redüksiyonlarda Cerrahi Açılım Eksposure ve Tespit Seçenekleri	*Dr. Özgür Yıldırım*
16:40-17:00	Vaka Tartışması	

BİLİMSEL PROGRAM

30 Nisan 2016, CUMARTESİ — SALON I

17:00-18:30 **OTURUM XIII – AYAK BİLEĞİ KIRIKLARI**
Oturum Başkanları: Dr. Ayhan Nedim Kara, Dr. Mustafa Ürgüden

17:00-17:05	Fonksiyonel Ayak Bileği Anatomisi	*Dr. Orkun Gül*
17:05-17:10	Medial Malleol Kırıklarında Artroskopi Asiste Vidalama	*Dr. Mahmut Nedim Doral*
17:10-17:15	Medial Malleol Kırıklarında Plak Vida Osteosentez	*Dr. Onur Bilge*
17:15-17:20	Lateral Malleol Kırıklarında Cerrahi Tedavi Planları	*Dr. Hicabi Sezgin*
17:20-17:25	Posterior Malleol Kırıklarında Tedavi	*Dr. Kaya Akan*
17:25-17:30	Pilon Kırıklarında Değerlendirme ve Tedavi Seçenekleri	*Dr. Cem Nuri Aktekin*
17:30-17:40	Ayak bileği eklem içi kırıklarında uzman değerlendirmesi	*Dr. Mahmut Nedim Doral*
17:40-17:55	Vaka Tartışması	

17:55-18:40 **Kapanış – Ödül Töreni**

BİLİMSEL PROGRAM

30 Nisan 2016, CUMARTESİ — SALON II

08:30-09:30 **SÖZLÜ BİLDİRİLER VI**

Oturum Başkanı: Dr.Tolga Tüzüner

S56 Volar Plak İle Tedavi Edilen Radius Alt Uç Kırıklarında Atel Süresi, Pronator Quadratus Kasının İyileşmesini Etkiler Mi?
Sadullah Turhan

S58 Kalkaneus Avülsiyon Kırığı: Yeni Cerrahi Teknik
Teoman Başaran, *Ercan Hassa, Murat Çalbıyık, Adnan Ümit Sayar, Pınar Özge Başaran, Mahmut Nedim Doral*

S59 Perkutan Aşil Tendon Rüptürü Onarımında Erken Mobilizasyon
Teoman Başaran, *Murat Çalbıyık, Ercan Hassa, Deniz İpek, Pınar Özge Başaran*

S60 Proksimal Humerus Kırıklarında İntramedüller Fibulanın Biyomekanik Etkisi
Tuğrul Bulut, *Ulaş Akgün, Bora Uzun, Attila Çıtlak, Muhittin Şener*

S61 Çocuk Yaş Grubundaki Hastanın Subungual Osteokondromu İçin Yeni Bir Tedavi Strateji
Turan Cihan Dülgeroğlu, *Hasan Metineren, Ekrem Aydın, Hasan Tak, Ayşegül Dülgeroğlu*

S62 Femur Kırığı Oluşturulan Ratlarda Platelet Rich Fibirinin Kırık İyileşmesine Etkisi: Deneysel Çalışma
Turan Cihan Dülgeroğlu, *Hasan Metineren, Ekrem Aydın, Hüseyin Metineren, Ayşegül Dülgeroğlu*

S63 İlerlemiş Hallux Rigidusun Total Eklem Artroplastisi İle Tedavisi: Kısa Dönem Takip Sonuçları
Turan Cihan Dülgeroğlu, *Hasan Metineren, Ekrem Aydın, Yasemin Özkan, Ayşegül Dülgeroğlu, Hüseyin Balkarlı, Ali Ertuğrul*

S64 Femur Cisim Kırıklarının Tedavisinde, Trokanter Major Tip Girişli İntramedüller Çivinin Denge Mekanizması Ve Fonksiyonel Sonuçlar Üzerine Etkisi
Baybars Ataoğlu, ***Yılmaz Ergişi****, Resul Bircan, Mehmet Ali Tokgöz, Nihan Kafa, Zeynep Hazar*

S65 Ortopedi Hekimi Gözüyle Nöropatik Ağrı Ve Tedavisi
Yalkın Çamurcu, *Hakan Sofu*

S66 Lateral Malleol Ve Bimalleolar Kırıkların Orta Dönem Sonuçlarının Syndezmoz Tespiti Yapılıp Yapılmamasına Göre Klinik Ve Radyolojik Değerlendirilmesi
Yılmaz Güvercin, *Nurettin Mantı, Adem Erkut, Mehmet Sabri Balık, Sinan Görmez*

S07 Maden Kazalarının Analizi; Epidemiyolojik Çalışma
Alper Çıraklı, *Erdal Uzun, Özgür Şekercan, Sedat Özmen, Hasan Göçer, Fatih Karaaslan*

SPONSORLAR

BIOSIS
GRUP

ic
implantcast

G.Ö.R.

Lima Corporate
Orthopaedic motion

HİPOKRAT®

tst

ABDİİBRAHİM

Algoritma
Algoritma Sağlık Hizmetleri A.Ş.

BAYER
Bayer

maxx
medical

Medtronic

MEDİST
group

orneo

Sanovel

Takeda

Sözlü Sunumlar

S-1

ANTERİOR YAKLAŞIMLARLA TEDAVİ EDİLMİŞ ASETABULUM KIRIKLARINDA CERRAHİ TEDAVİ SONUÇLARIMIZ

Ahmet Emre Paksoy[1], *Murat Topal*[1], *Ali Aydın*[1], *Kemal Zencirli*[1], *Ahmet Köse*[2], *Vahit Yıldız*[3]
[1] *Atatürk Üniversitesi, Ortopedi ve Travmatoloji ABD, Erzurum, Türkiye*
[2] *Erzurum Bölge Eğitim ve Araştırma Hastanesi, Ortopedi ve Travmatoloji Kliniği, Erzurum, Türkiye*
[3] *Adnan Menderes Üniversitesi, Ortopedi ve Travmatoloji ABD, Aydın, Türkiye*

AMAÇ: Deplase asetabulum kırıklarında uyguladığımız anterior cerrahi yaklaşımların komplikasyonlarını, fonksiyonel ve radyolojik sonuçlarını değerlendirmeyi amaçladık

YÖNTEM: Bu çalışmaya 2011/2014 yılları arasında Atatürk Üniversitesi Tıp Fakültesi Ortopedi ve Travmatoloji kliniğimizde anterior cerrahi yaklaşım uyguladığımız 35 hasta alınmıştır. Hastaların en az bir yıllık takipleri vardı. Hastalarla ilgili veriler görüntü arşivleme sistemi, poliklinik muayene kartları, epikrizlerden temin edildi. Kırık sınıflaması Judet-Letournel'e göre yapıldı. Cerahi redüksiyon kalitesi ve radyolojik sonuç Matta kritelerine göre değerlendirildi. Fonksiyonel sonuçlar modifiye Merle d'Aubigne ve Postel kriterlerine göre değerlendirildi.

BULGULAR: Hastaların 10'u kadın 25'i erkek, ortalama yaşları 38,3 (17-71) ve ortalama takip süreleri 21,3 ay (12-47) idi. 35 hastada 37 asetabulum kırığı mevcuttu. Hastaların %63'ünde ek yaralanma mevcuttu. Travma ile operasyon arasındaki süre ortalama 6,3 gündü (2-17gün). 15 hastada ilioinguinal, 9 hastada modifiye stoppa, 11 hastada ise kombine yaklaşım (İlioinguinal+Kocher-Langenbeck) kullanıldı. İki hastada görülen bilateral asetabulum kırıkları, her hasta için tek bir modifiye stoppa yaklaşımı kullanılarak opere edildi. Komplikasyon olarak enfeksiyon, eklem içi vida yerleşimi, heterotopik ossifikasyon, avasküler nekroz görüldü. Opere edilen 37 asetabulum kırığında; %84 anatomik-başarılı redüksiyon, %81 mükemmel-iyi fonksiyonel sonuç, %81 mükemmel-iyi radyolojik sonuç alındı.

SONUÇ: Cerrahi sırasında elde edilen redüksiyonun kalitesiyle, radyolojik sonuçların ilişkisi istatistiki olarak anlamlıdır (p: 0,001). Anterior cerrahi yaklaşımlar, uygun kırık tiplerinde, yüksek oranda iyi sonuçlara sahiptir.

Anahtar Kelimeler: Asetabulum kırıkları, modifiye stoppa, ilioinguinal

S-2

TRAVMATİK ANTERİOR OMUZ İNSTABİLİTESİNDE ARTROSKOPİK BANKART TAMİRİNİN FONKSİYONEL VE RADYOLOJİK SONUÇLARI

Ahmet Güney[1], *Gökbörü Bedir*[1], *Halil İbrahim Kafadar*[1], *Mithat Öner*[1], *Erdal Uzun*[2], *Ökkeş Bilal*[3]
[1] *Erciyes Üniversitesi Tıp Fakültesi, Ortopedi ve Travmatoloji Anabilim Dalı, Kayseri, Türkiye*
[2] *Kayseri Eğitim ve Araştırma Hastanesi Ortopedi ve Travmatoloji Kliniği Kayseri, Türkiye*
[3] *Sütçüimam Üniversitesi Tıp Fakültesi, Ortopedi ve Travmatoloji Anabilim Dalı, Kahramanmaraş, Türkiye*

AMAÇ: Omuz eklemi anatomik ve biyomekanik özellikleri nedeniyle vücudun stabilite yönünden zayıf ve oldukça sık çıkık gözlenen eklemidir. Akut travmatik dislokasyonlarda glenoid labrum ayrılmasına bağlı Bankart lezyonu sıklıkla görülür. Bu çalışmada travma sonrası tekrarlayan anterior omuz instabilitesi gelişen hastalarda artroskopik Bankart tamirinin fonksiyonel ve radyolojik sonuçlarının değerlendirilmesi amaçlanmıştır.

YÖNTEM: 2009-2015 yılları arasında kliniğimizde travma sonrası tekrarlayan anterior omuz instabilitesi nedeniyle dikiş kancaları kullanılarak artroskopik Bankart tamiri yapılan 77 hastadan düzenli takiplerine gelen 46 hasta (43 erkek, 3 kadın; ort. yaş 32.5 yıl) çalışmaya alındı. Hastaların yaşı, cinsiyeti, eşlik eden patolojiler, labrum yırtığı tipi ve derecesi (MRG ile ve intraoperatif olarak), ameliyat öncesi ve sonrası eklem hareket açıklıkları ile detaylı fizik muayeneleri kaydedildi. Ameliyat öncesi ve sonrası hastalar klinik olarak Row, Constant-Murley ve Oxford instabilite skorlarına göre değerlendirildi. Eklem hareket açıklıkları gonyometre ile ölçüldü. Radyolojik olarak da konvansiyonel MRG bulgularına göre değerlendirildi. Olguların tamamına şezlong pozisyonunda skalen blok altında, aynı cerrah tarafından standart tamir tekniği uygulanarak artroskopik Bankart tamiri ve eşlik eden SLAP lezyonu varsa ona yönelik cerrahi işlem uygulandı.

BULGULAR: Hastaların 30'ünün sağ, 16'sının sol omuz tutulumu vardı. 35 hastada instabilite dominant taraftaydı. Ortalama yaşları 32.5 yıl (16-67 yıl) idi. Ortalama takip süresi 35.1 ay (dağılım, 12-69 ay) idi. Ortalama çıkık sayısı 9 (dağılım, 4-30), ilk çıkıktan operasyona kadar geçen ortalama süre 33 ay (dağılım, 1-120 ay). Hastaların tamamına artroskopik Bankart tamiri yapıldı. 8 hastada eşlik eden SLAP lezyonu mevcuttu artroskopik tamir uygulandı. Kullanılan ortalama dikiş kancası sayısı 2.3 (dağılım 1-4). Ameliyat öncesi ortalama aktif öne fleksiyon 122 derece, abduksiyon 110 derece, dış rotasyon 54.4 iken ameliyat sonrası bu değerler sırasıyla ortalama 171; 164.2; 75.2 olacak şekilde yükselmişti (p

SONUÇ: : Düşük komplikasyon ve yeniden çıkık oranıyla çalışmamızdaki başarılı sonuçlar rekurren anterior omuz instabilitesinde seçilmiş olgularda artroskopik tedavinin etkin bir yöntem olduğunu göstermektedir. Deneyimli bir cerrahi ekip tarafından yapıldığında artroskopik tedavinin en az açık cerrahi kadar memnuniyet verici olduğunu düşünmekteyiz.

Anahtar Kelimeler: OMUZ, İNSTABİLİTE, ARTROSKOPİ

S-3

ROTATOR MANŞET YIRTIKLARINDA ARTROSKOPİK TEDAVİNİN FONKSİYONEL VE RADYOLOJİK DEĞERLENDİRİLMESİ

Ahmet Güney[1], *Gökbörü Bedir*[1], *Mithat Öner*[1], *İbrahim Karaman*[1], *Ökkeş Bilal*[2], *Erdal Uzun*[3]
[1] *Erciyes Üniveristesi Tıp Fakültesi, Ortopedi ve Travmatoloji AD, Kayseri, Türkiye*
[2] *Sütçüimam Üniveristesi Tıp Fakültesi, Ortopedi ve Travmatoloji AD, Kahramanmaraş, Türkiye*
[3] *Eğitim Araştırma Hastanesi, Ortopedi Bölümü, Kayseri, Türkiye*

AMAÇ: Rotator manşet yırtığı travma ya da dejenerasyona bağlı günümüzde sık karşılaşılan bir sorundur. Omuz cerrahisinde artroskopinin önemi giderek artmaktadır ve günümüzde sık kullanılan bir yöntem haline gelmiştir. Bu çalışmada artroskopik rotator manşet tamirlerinin orta dönem takip ve radyolojik sonuçları değerlendirildi.

YÖNTEM: 2009-2015 yılları arasında kliniğimizde artroskopik rotator manşet onarımı yapılan ve düzenli takiplerine gelen 43 hasta (19 erkek, 24 kadın; ort. yaş 58.9 yıl) çalışmaya alındı. Hastaların yaşı, cinsiyeti, yırtık büyüklüğü ve şekli (MRG ile ve intraoperatif olarak), ameliyat öncesi ve sonrası eklem hareket açıklıkları kaydedildi. Ameliyat öncesi ve sonrası hastalar klinik olarak UCLA ve Constant-Murley skorlarına göre; radyolojik olarak da konvansiyonel MRG bulgularına göre değerlendirildi. Olguların tamamına şezlong pozisyonunda aynı cerrah tarafından tek ya da çift sıra tamir tekniği ile artroskopik rotator manşet tamiri ve eş zamanlı akromiyoplasti uygulandı.

BULGULAR: Hastaların 33'ünün sağ, 10'unun sol omuz tutulumu vardı. Ortalama yaşları 58.9 (27-77) yıl. Ortalama takip süresi 32.1 ay (10-89). Operasyon öncesi Constant skoru ortalaması 45.5 (38-58), UCLA skoru ortalaması 13 (10-18). Operasyon sonrası son kontrolde Constant skoru ortalaması 85.4 (46-100), UCLA skoru ise 30,6 (20-35) bulundu. UCLA ve Constant skorları ameliyat öncesi ve sonrası arasında istatistiksel olarak anlamlı fark bulundu (p5cm) mevcuttu. Bu hastaların tamamına rotator manşet onarımının yanında subakromiyal dekompresyon ve bursektomi yapıldı. Tamirlerin 14'ünde (32.6%) çift sıra tamir tekniği uygulanırken, 29'unda (67.4%) tek sıra tamir tekniği uygulandı. 11 hastada 3.5mm ya da 5mm'lik 1 adet; 18 hastada 2 adet, 12'sinde 3, 2'sinde ise 4 adet ankor süturlerle (Smith & Nephew ©) çift iplikli dikiş kancaları kullanıldı. L şeklinde ve masif tipte yırtıkları olan hastalara tamir gücünü artırmak üzere çift sıra tamir tekniği uygulandı. Hastalar postop 1. günden itibaren ortalama 5 (4-6) hafta abduksiyon cihazı ile takip edildi. 15. günden itibaren pasif egzersize geçildi ve abduksiyon cihazı kullanımı bitiminde 1 aylık rutin fizik tedavi programına geçildi. Sadece 1 olguda operasyondan 1 yıl sonra dikiş çapalarının yerinden çıkmasına bağlı yetmezlik ve re-rüptür gelişti, diğer tüm hastaların memnuniyet dereceleri yüksekti.

SONUÇ: Düşük komplikasyon ve yeniden yırtık oranları ile bu çalışmada elde edilen başarılı sonuçlar değişik türdeki ve boyuttaki rotator manşet yırtıklarında artroskopik tedavinin etkin bir yöntem olduğunu göstermektedir. Hasta konforu ve rehabilitasyon kolaylığı açısından ise memnuniyet verici olduğunu düşünmekteyiz.

Anahtar Kelimeler: rotator manşet, artroskopi, tamir

S-4

KIRIK REDÜKSİYONUNDA TÜRK YAKLAŞIMI

Ahmet Issın, *Hakan Sofu, Hakan Yurten*
Erzincan Üniversitesi Mengücek Gazi E.A.Hastanesi Ortopedi ve Travmatoloji AD., Erzincan, Türkiye

AMAÇ: Basit kırık reduksiyonlarında Türk ortopedistlerin mevcut yaklaşımlarının ortaya konulması ve tartışılması.

YÖNTEM: Kapalı reduksiyon ve alçılama kararı verilen kırıklarda, reduksiyon ağrısının engellenmesi için analjezik yöntemlere ne kadar sıklıkla başvurduklarının, bu tip yöntemler hakkındaki fikirlerinin belirlenmesi için üye sayısı yüksek e-mail, facebook vb. platformlara online anket linkleri gönderildi ve katılımcıların bu anketteki soruları cevaplaması istendi. Kapalı reduksiyon ve alçı ile konservatif tedavi kararı alınan deplase radius alt uç kırığı olan hastaların rastgele seçilen bir kısmına bu işlem hematom bloğu eşliğinde yapıldı. Diğer hastalara reduksiyon sırasında herhangi bir analjezi verilmedi. Kooperasyon sağlanamayan veya çoklu travması olan hastalar çalışma dışı bırakıldı. Tüm hastalar için ortopedi doktorunun intikalinden hastanın taburculuğuna kadar süre, hastanede geçirdikleri toplam süre ve redüksiyon manevrası ile geçen süre kaydedildi. Tedavisi tamamlanan hastalardan taburculuktan hemen önce hissettikleri ağrıya göre ve çağrıldıkları ilk kontrol gününde redüksiyon esnasındaki ağrıyı hatırlayarak görsel analog ağrı skalasını puanlaması istendi.

BULGULAR: Online anket formuna 263 uzman (%87), 39 (%13) asistan hekim, toplam 302 ortopedist katılmıştır. Anestezik yöntem kullanmama oranı uzman hekimlerde %48,3; asistan hekimlerde %71,8 dir ve fark istatistik olarak anlamlıdır (p

SONUÇ: Türkiye'de basit kırık reduksiyonlarının yarıya yakını çeşitli bahanelerle hiç bir anestezik yöntem kullanılmadan yapılmaktadır. Hekimlerin yarısından çoğu bu durumu kabullenmiştir; kendileri ve çocukları üzerinde aynı yaklaşımın sergilenmesinde bir sakınca görmemektedir. Oysaki basit bir hematom bloğu, reduksiyon ağrısını kesmede etkili, güvenilir, hızlı ve ucuz bir işlemdir.

Anahtar Kelimeler: hematom bloğu, kırık, redüksiyon

S-5

MEDİAL MALLEOL KIRIKLARININ ANTEROGRAD BAŞSIZ KANÜLLÜ VİDA FİKSASYONU İLE TEDAVİSİ: YENİ TEKNİK SONUÇLARIMIZ

Ali Çağrı Tekin[1], *Haluk Çabuk*[1], *Süleyman Semih Dedeoğlu*[1], *Cem Dinçay Büyükkurt*[1], *Müjdat Adaş*[1], *Murat Çakar*[1], *Emin İrfan Gökçay*[1], *Mehmet Selçuk Saygılı*[2], *Zeynep Nilüfer Tekin*[3]
[1] *Okmeydanı Eğitim ve Araştırma Hastanesi, Ortopedi ve Travmatoloji Kliniği, İstanbul, Türkiye*
[2] *Baltalimanı Kemik Hastalıkları Eğitim ve Araştırma Hastanesi, İstanbul, Türkiye*
[3] *Darıca Farabi Hastanesi, Radyoloji Bölümü, Kocaeli, Türkiye*

AMAÇ: Bu çalışmada amaç medial malleol kırıklarında anterograd olarak uygulanan başsız kanüllü vida fiksasyonunun fonksiyonel ve radyolojik sonuçlarının değerlendirilmesidir.

YÖNTEM: Çalışmaya 2012 ve 2014 yılları arasında ayak bilek kırığı nedeniyle ameliyat olan Herscovici kırık sınıflamasına göre medial malleol tip B kırığı olan 12 hasta dahil edildi. Patolojik kırığı olan , ipsilateral alt ekstremitede daha önce kırık nedeniyle tedavi edilmiş olanlar ve multitravma hastaları çalışmaya alınmadı. Hastaların 8'i (%67) erkek , 4'ü (%33) kadındı. Hastaların ortalama yaşı 39,3 (dağılım 27 - 55) idi. Hastaların 7'sinde (%58) izole medial malleol kırığı, 5'inde (%42) bimalleoler kırık mevcuttu. Medial malleol kırıklarının tümü Hersovici B tipi medial malleol kırıktı. AO/OTA sınıflamasına göre bimalleoler kırıkların hepsi 44-B2 olarak değerlendirildi. Kırık etiyolojisi 6 (%50) hastada spor yaralanması, 6 hastada basit düşmeydi. Anteroposterior radyografilerde ve ameliyat sırasında ölçülen kırık distalindeki medial malleol boyu ortalama 9mm (dağılım 8 - 12) idi. Hastaların medial malleol vida fiksasyonunda kullanılan vida boyları 22-26 mm uzunluğunda idi. Hastaların fibula kırıklarının hepsi plak vida ile tespit edildi.Ameliyat sonrası son kontrollerinde çekilen grafilerde kaynama durumu değerlendirildi. Klinik değerlendirme için AOFAS skorlama sistemi kullanıldı.

BULGULAR: Ortalama takip süresi 17,2 (dağılım 12 - 23) aydı. Tüm kırıklarda tam kaynama elde edildi. Ortalama kaynama zamanı 3,4 (dağılım 2 - 5) aydı. Hiçbir hastada instabilite, redüksiyon kaybı, kaynamama, enfeksiyon izlenmedi. Ortalama AOFAS skoru 95 (dağılım 87 - 99) olarak ölçüldü. AOFAS skorlarına göre 4 hastada iyi, 8 hastada mükemmel sonuç elde edildi. Hastalarımızda nörovasküler defisit ve majör bir komplikasyon izlenmedi. Hastaların grafilerinin değerlendirmesinde radyolojik kaynamaya kırık hattının kaybolması ve köprüleşme kallusu görülmesine göre karar verildi. Takiplerinde eklem hattında artroz görülmedi. Eski aktivite düzeyine dönüş zamanı 4 (dağılım 2 - 5) aydı.

SONUÇ: Medial malleol tipi ile plafond arasındaki Herscovici tip B kırıkların tedavisinde yukarıdan aşağıya uygulanan başsız kanullü vida fiksasyonunun stabil ve diğer bir seçeneklere alternatif olarak uygulanabilir bir yöntem olduğu kanaatindeyiz.

Anahtar Kelimeler: medial malleol kırığı, başsız kanullü vida , anterograd fiksasyon

S-6

ENFEKTE REVİZYON DİZ ARTROPLASTİSİNDE EXTERNAL FİKSASYONLA DİZ ARTRODEZİ SONUÇLARIMIZ : PATELLAR OTOGREFT KULLANILMALI Mİ?

Ali Çağrı TEKİN[1], *Yunus İMREN*[1], *Süleyman Semih DEDEOĞLU*[1], *Haluk ÇABUK*[1], *Tahsin Olgun BAYRAKTAR*[1], *Hakan GÜRBÜZ*[1]
[1] *Sağlık Bakanlığı Okmeydanı Eğitim ve Araştırma Hastanesi, Ortopedi ve Travmatoloji Kliniği, İstanbul, Türkiye*

AMAÇ: Bu çalışmada diz artroplastisi sonrası enfeksiyon nedeniyle revizyon uygulanmış hastalarda external fiksasyonla diz artrodezi uygulanır iken patellar otogreftin gerekliliğini değerlendirmeyi amaçladık.

YÖNTEM: 2010 ile 2015 yılları arasında eksternal fiksasyonla enfekte diz artroplastisi sonrasında diz artrodezi uygulanmış 9 hasta (8 kadın 1 erkek) geriye dönük olarak degerlendirildi. Hastaların tümü enfekte olmuş ve çeşitli kereler (5-26) operasyonlar geçirmiş olan diz revizyon protezi vakalarıydı. Hastalar ortalama 8.2 (3-21) kez debritman ve yumuşak doku operasyonları, ortalama 3.8 (2-5) kez de artroplasti operasyonları geçirmişlerdi. Hastaların yaş ortalaması 71,1 (54-84)idi. Protezlerin 3 ü (%33) kliniğimizde 6 (%66) tanesi dış merkezde uygulanmıştı. Hastaların 4 ünde yumuşak doku kapatılması için flep cerrahileri gerekmişti. Hastaların birinde kolon ca , birinde romatoid artrit, 4 tanesinde diyabetes mellitus olmak üzere enfeksiyona yatkınlık oluşturan sebepler bulunmakta idi. Tüm hastalarda aktif enfeksiyon vardı ve tüm hastalara ilk operasyonda implant tahliyesi ve debritman derin dokudan kültür alınması ve aktif enfeksiyon ıspatı için frozen bakı gönderildi. Antibiyotikli spacer tek parça olarak (teikoplanin) uygulandı. Stabilizasyon amaçlı dizi köprüleyen geçici eksternal fiksatör uygulandı. Hastalar kültür sonucuna göre uygun antibiyoterapi ile takip edilip klinik ve laboratuar olarak enfeksiyon bulguları gerileyene kadar beklendi. Klinik olarak akıntı, kızarıklığın olmaması laboratuar olarak da crp nin düşmesi kriter olarak alındı. Sonrasında artrodez cerrahisi esnasında çevre yumuşak dokulardan alınan örneklerde intraop gönderilen frozen incelemesinde aktif enfeksiyon bulgusu olmadığı görülen hastalara uygun pozisyonda artrodez cerrahisi uygulandı ve 2. operasyondaki kültürlerdeki etkene göre antibiyoterapi başlandı.

BULGULAR: Hastalarımızın hiçbirinde tekrarlayan enfeksiyon izlenmedi. Fiksatörün çıkmasını takiben kemik defekti çok fazla olan bir hastada 5 cm kısalık gelişti . Hastaya uzatma önerildi fakat hasta ayakkabı tabanlığındaki yükseltme ile yardımsız yürüyebiliyordu ve kabul etmedi. Diğer hastalarında oluşan kısalma ortalama 2.6 cm(2-5cm) olarak ölçüldü. Tüm hastalarda pin dibi enfeksiyonları çeşitli derecelerde görüldü. Lokal bakım ve oral antibiyoterapi ile tedavi edildi, schanz veya pin çıkarılmasına ihtiyaç olmadı. Diğer komplikasyonlar(pin dibi kırık gelişmesi, çivi gevşemesi, kaynamama) ile karşılaşılmadı. Artrodez pozisyonları değerlendirildiğinde ortalama 7,9 derece fleksiyon, ortalama 6.8 derece valgus olarak izlendi. Hastalarımızın ilk debritman ve implant çıkımı sonrasında antibiyotikli spacer ile enfeksiyon parametrelerinin gerilemesi süreci ortalama 4.1 hafta (3-6), diz artrodez operasyonu sonrasındaki toplam fiksatör süresi 16,3 hafta(13-18 hafta) olarak izlendi. Hastalarımızın 3 tanesine 2 planlı diğer tüm hasalara tek planlı eksternal fiksasyon uyguladık. 2 planlı fiksatör uygulanan hastaların tümünde ipsilateral kalça protezi bulunmakta idi.

SONUÇ: Enfekte revizyon diz protezi uygulamaları sonrasında enfeksiyon eradikasyonu ve artrodezin başarılı bir biçimde sağlanması açısından eksternal fiksasyonla tespitin başarılı bir yöntem olmasının yanında patellar otogreft kullanımının da füzyon oranlarını arttırdığını düşünmekteyiz.

Anahtar Kelimeler: diz artrodezi,external fiksasyon, infeksiyon, patellar otogreft

S-7

MADEN KAZALARININ ANALİZİ; EPİDEMİYOLOJİK ÇALIŞMA

Alper Çıraklı[1], Özgür Şekercan[2], *Erdal Uzun*[1], *Sedat Özmen*[3], *Hasan Göçer*[4], *Fatih Karaaslan*[5]
[1] *Kayseri Eğitim ve Araştırma Hastanesi, Ortopedi ve Travmatoloji Kliniği, Kayseri, Türkiye*
[2] *Suluova Devlet Hastanesi, KBB Kliniği, Amasya, Türkiye*
[3] *Suluova Devlet Hastanesi, Göz Hastalıkları Kliniği, Amasya, Türkiye*
[4]*Ondokuz Mayıs Üniversitesi, Ortopedi ve Travmatoloji Ana Bilim Dalı, Samsun, Türkiye*
[5] *Bozok Üniversitesi, Ortopedi ve Travmatoloji Ana Bilim Dalı, Yozgat, Türkiye*

AMAÇ: Son yıllarda ülkemizde ciddi yaralanmalara ve ölümlere neden olan maden kazalarının Orta Karadeniz Bölgesi'ndeki durumunun değerlendirilmesi amaçlandı.

YÖNTEM: Orta Karadeniz Bölgesi'nde maden işletmelerinin sık bulunduğu Amasya ili Suluova ilçesi devlet hastanesi acil servisine 2008-2012 yılları arasında maden kazası nedeniyle başvuran 327 hasta retrospektif olarak incelendi. Hastaların yaşı, maden kazasının gerçekleştiği saat, gün, ay, mevsim, yıl, yaralanma bölgesi ve ciddiyeti (kesi, kırık, uzuv kaybı) ile sevk gerekliliği açısından veriler analiz edildi. Veriler SPPS (SPSS Inc., Chicago, IL, USA) sistemine yüklenerek Shapiro-Wilk testi ile değerlendirildi.

BULGULAR: Olguların tamamı erkek olup yaş ortalaması 39.5±6.7 idi. Yaralanmanın en sık sabah 08-akşam 17 vardiyasında (%57.5), Perşembe günü (%19.6), Kasım ayında (%11.6), Sonbahar mevsiminde (%28.1), 2009 yılında (%36.1) gerçekleştiği görüldü. En sık yaralanma bölgesi izole ve tek taraflı olacak şekilde üst ekstremite (%36.4) idi. Yaralanmaların %54.1' inin kesi, %34.6'sının kırık ve %6.1'inin uzuv kaybı ile sonuçlandığı, %7.6'sının da üst bir merkeze sevk edildiği görüldü. Her iki üst ekstremite, göğüs ve batın yaralanması mevcut olan bir hasta ex oldu.

SONUÇ: Maden kazaları Türkiye gibi gelişmekte olan ülkelerde ciddi sakatlık ve ölümlere neden olmaktadır. Bu verilerin bölgesel olarak toplanarak maden kazalarının önlenmesi için yapılacak çalışmalara katkıda bulunacağı kanısındayız.

Anahtar Kelimeler: Maden kazası; yaralanma; epidemiyoloji; analiz

S-8

C REAKTİF PROTEİN SONUÇLARINDAKİ DEĞİŞİMİN FEMUR PROKSİMAL BÖLGE KIRIKLI OLGULARIN TEDAVİ SÜRECİNE ETKİLERİ

Cem Dinçay Büyükkurt, *Haluk Çabuk, Mehmet Fatih Erkin, Ali Çağrı Tekin, Müjdat Adaş, Süleyman Semih Dedeoğlu, Emin İrfan Gökçay, Hakan Gürbüz*
Okmeydanı Eğitim ve Araştırma Hastanesi, Ortopedi ve Travmatoloji Kliniği, İstanbul, Türkiye

AMAÇ: Femur proksimal bölge kırıklı olgularda hastaneye başvuruda, cerrahi travma öncesi ve sonrası 2.gün CRP değerlerinin yaş, cinsiyet, kırık tipi, ek hastalıklar, uygulanan cerrahi ve anestezi yöntemi, yoğun bakım, eritrosit süspansiyonu ihtiyaçları ve ameliyat sonrası hastane kalış sürelerine göre değişimleri incelenmiştir.

YÖNTEM: Kasım 2014 - Haziran 2015 arası 85'i düşme, 1'i araç dışı trafik kazası nedeniyle aldığı darbeye bağlı acil servise başvuran 86 olguda (30 erkek, 56 kadın, yaş ortalaması 76,4) 35 sağ 51 sol femur proksimal bölge kırığı tepsi edildi. Olgulardan 37'sinde DM, 37'sinde HT, 32'sinde IKH, 23'ünde KOAH, 11'inde KBY, 7'sinde SVO, 4'ünde guatr ve 2'sinde Alzheimer hastalığı şeklinde ek patolojiler bulunmaktaydı. Gerekli tıbbi ön hazırlığı takiben PFN uygulanan 53, parsiyel endoprotez uygulanan 21, total endoprotez uygulanan 8 ve kanüllü vida uygulanan 4 olgunun hastane kalış süresi ortalama 13,2 gün (preop ort. 9 gün – postop ort: 3,7 gün) olarak bulundu. Ameliyatların 58'i spinal, 25'si genel ve 3'ü kombine anestezi altında yapıldı. Hastaların 67'sine ameliyat öncesi veya sonrası dönemde eritrosit süspansiyonu (ortalama 2,5 ünite) verildi. Tüm olguların 47'sinde postop dönemde yoğun bakım ihtiyacı duyuldu. Bu olguların ortalama yoğun bakımda kalış süresi 1,6 gün olarak gerçekleşti.

BULGULAR: Tüm olguların başvuru anındaki CRP (0 – 5 mg/L normal) değerleri ortalama 40,7mg/L, ameliyat sabahı ortalama 77,6mg/L, ameliyat sonrası 2.gün ortalama 126mg/L tespit edildi. Yoğun bakım endikasyonu bulunmayan hastaların başvuru anındaki CRP değerleri ortalama 33,5mg/L, ameliyat sabahı ortalama 69,6mg/L, ameliyat sonrası 2.gün ortalama 108,5mg/L ölçüldü. Yoğun bakıma giden olguların başvuru anındaki CRP değerleri ortalama 47mg/L, ameliyat sabahı ortalama 84,2mg/L, ameliyat sonrası 1.gün ortalama 140,4mg/L olarak bulundu.

SONUÇ: Hastane başvurusunda, ameliyat öncesi ve sonrası 2. gün ölçülen CRP değerlerinin yaş, cinsiyet, kırık tipi, ek hastalık, uygulanan cerrahi ve anestezi yöntemi ve eritrosit süspansiyonu ihtiyacı parametreleriyle yapılan her bir korelasyonunda anlamlı fark bulunmadı ($p>0,05$). Yapılan multipl regresyon analizinde ameliyat sonrası 2.gün alınan CRP değerlerindeki artış miktarı ile yoğun bakım ihtiyacı, yoğun bakımda kalış ve ameliyat sonrası hastane yatış süresi parametreleri arasında anlamlı ilişki saptandı ($R=0,423$).

Anahtar Kelimeler: C Reaktif Protein, Proksimal femur kırığı, ,Yoğun bakım

S-9

EKLEM İÇİ RADİUS ALT UÇ KIRIKLARINDA PLAK İLE OSTEOSENTEZ VE EKSTERNAL FİKSATÖR UYGULANAN OLGULARIN UZUN DÖNEM FONKSİYONEL SONUÇLARI

Cem Dinçay Büyükkurt, *Haluk Çabuk, Mehmet Fatih Erkin, Süleyman Semih Dedeoğlu, Müjdat Adaş, Ali Çağrı Tekin, Yunus İmren, Hakan Gürbüz, Emin İrfan Gökçay*
Okmeydanı Eğitim ve Araştırma Hastanesi, Ortopedi ve Travmatoloji Kliniği, İstanbul, Türkiye

AMAÇ: Çalışmamızda eklem içi radius alt uç kırıklarında plak ile osteosentez ve eksternal fiksatör uygulanan olguların uzun dönem fonksiyonel sonuçlarını karşılaştırmak amaçlanmıştır.

YÖNTEM: 2010 - 2014 yılları arasında Frykman tip VII ve VIII eklem içi radius alt uç kırığı nedeni ile kliniğimizde kilitli volar plak ve eksternal fiksatör kullanılarak osteosentez uygulanan hastalar kontrole çağrıldı. Ulaşılabilen 14 eksternal fiksatör ve 21 kilitli volar plak olgusu çalışmaya dahil edildi. Yüz yüze yapılan muayenede elde edilen radyolojik sonuçlar Stewart radyolojik değerlendirme kriterleri; el bileğinin günlük yaşam aktivitelerinde kullanımı ise modifiye Gartland ve Werley skoru, modifiye MAYO el bileği skorlama sistemi ve DASH skorlaması kullanılarak karşılaştırıldı. Nicel verilerin dağılımı için krogow - smirnov testi kullanıldı. Parametrik verilerin analizinde independent - t testi , non parametrik verilerin analizinde kruskal - wallis testi uygulandı. $p < 0.05$ anlamlı olarak kabul edildi.

BULGULAR: Fiksatör grubundaki 14 olguda (9 erkek, 5 kadın, ort. yaş 54,3) takip süresi 50,3 ay (SD 14,9, dağılım 24 – 68 ay), plak grubundaki 21 olguda (12 erkek, 9 kadın, ort. yaş 55,4) takip süresi 36,4 ay (SD 12,3, dağılım 20 - 68 ay) olarak ölçüldü. Stewart skorları volar plak grubunda 15 olguda mükemmel, 6 olguda iyi, eksternal fiksatör grubunda 8 olguda mükemmel, 4 olguda iyi, 2 olguda orta bulundu. Modifiye Gartland ve Werley skorları volar plak grubunda 7 olguda mükemmel, 10 olguda iyi, 4 olguda yetersiz, eksternal fiksatör grubunda 4 olguda mükemmel 3 olguda iyi, 7 olguda yetersiz olarak ölçüldü. Modifiye MAYO el bilek skorları volar plak grubunda 10 olguda mükemmel 2 olguda iyi, 2 olguda orta, 7 olguda kötü, eksternal fiksatör grubunda 4 olguda mükemmel, 4 olguda orta, 6 olguda kötü olarak değerlendirildi. DASH skorları eksternal fiksatör grubunda ortalama 19,77 (SD 15,3, dağılım 0 – 44,2), volar plak grubunda ortalama 11,85 (SD 10,04, dağılım 0 – 43,3) olarak bulundu. Uzun dönem takipte Stewart radyolojik değerlendirme ölçütleri, modifiye Gartland ve Werley skorları, modifiye MAYO el bilek skorlama sistemi ve DASH skorlama sistemine göre volar kilitli plak uygulanan hasta grubu ile eksternal fiksatör uygulanan hasta grupları arasında istatistiksel olarak anlamlı fark oluşmadığı saptandı ($p > 0.05$).

SONUÇ: Kilitli volar plak ve eksternal fiksatör ile tedavi edilmiş eklem içi radius alt uç kırıklı olguların uzun dönem takip sonuçlarına göre her iki seçenek de cerrahi tedavi için uygun ve etkin yöntemlerdir.

Anahtar Kelimeler: radius alt uç kırığı, kilitli volar plak, eksternal fiksatör

S-10

HALLUKS RİGİDUS TEDAVİSİNDE RESURFACİNG İMPLANT-HEMİCAP(R) UYGULAMALARIMIZ VE SONUCLARIMIZ

Deniz İpek[1], *Teoman Başaran*[1], *Ali Aydoğdu*[1], *Murat Çalbıyık*[2], *Sinan Zehir*[2]
[1] *Sağlık Bakanlığı Hitit Üniversitesi Egitim ve Araştırma Hastanesi. Çorum, Türkiye*
[2] *Hitit Üniversitesi Tıp Fakültesi. Ortopedi ve Travmatoloji ABD. Çorum, Türkiye*

AMAÇ: Halluks Rigidus tedavisinde metalik implantlar uzun zamandır kullanılmaktadır. Bu çalışmanın amacı ileri evre halluks rigidus tedavisinde Resurfacing implant- HemiCAP(®) sonuçlarını değerlendirmektir

YÖNTEM: Şubat 2009-Mart 2015 yılları arasında 1.Metatarsofalengial(MTF) eklem artriti olan 22 hastanın(7 Erkek,15 Kadın) Yaş ortalaması 59.8 (41-70) 22 MTF eklem artriti (13 Sağ ,9 sol) Resurfacing implant- HemiCAP(®) ile tedavi edildi. Ortalama takip süresi 46 ay(12-60) idi.Tüm hastalar klinik ve radyolojik olarak değerlendirildi. Ameliyat sonrası değerlendirme American Orthopedic Foot and Society (AOFAS) skoruna göre yapıldı.Ağrı değerlendirilmesi Visuel Anolog Scala(VAS) kullanılarak yapıldı

BULGULAR: Ameliyat öncesi geliştirilmiş AOFAS skoru 43.6(28-65)'den 82.3'e(42-93), ortalama VAS skoru 7(2-10)'dan 1.5(0-6),ameliyat öncesi pasif dorsifleksiyon 25 dereceden(0-60) ameliyat sonrası takiplerde 52 dereceye yükseldiği görülmüştür. Olgulardan sadece birinde radyolojik osteoliz tespit edilmiş olup klinik bulgu olmadığından revizyon yapılmamıştır.2 hastada yüzeyel yara yeri enfeksiyonu görülerek uygun antibiyotik ve düzenli pansumanla tedavi edildi.

SONUÇ: Resurfacing implant- HemiCAP(®) ileri derece halluks rigidus tedavisinde hasta memnuniyeti ve iyi fonksiyonel sonuç sağlar.Konvansiyonel halluks rigidus tedavisinde uygulanan artrodez yöntemine tercih edilebilecek birincil alternatiftir.Eklem hareketini koruması ve minimal eklem-kemik rezeksiyonu yapması diğer kemik salvage prosedürlerine göre avantaj sağlar.İmplant gevşemesi ve sonuçların değerlendirilmesi için daha uzun dönem takip ve daha geniş serilere ihtiyaç vardır.

Anahtar Kelimeler: Halluks Rigidus,resurfacing,artroplasti

S-11

PELVİK İNSİDANS ELLEMİ BİLGİSAYAR YARDIMLIMI ÖLÇÜLMELİ?

İsmail Oltulu[1], *Melih Malkoç*[1], *Mehmet İsyar*[1], *Sercan Yalçın*[1], *Ali Akın Uğraş*[1], *Tuğrul Örmeci*[2]
[1] *Medipol Üniversitesi Tıp Fakültesi Ortopedi ve Travmatoloji AD. İstanbul, Türkiye*
[2] *Medipol Üniversitesi Tıp Fakültesi Radyoloji AD. İstanbul, Türkiye*

AMAÇ: El ile ya da bilgisayar yardımlı yapılan pelvik insidans ölçümlerinin birbirine üstünlüğünün karşılaştırılması.

YÖNTEM: Ayakta tüm spinal kolon anteroposterior ve lateral radyografileri olan otuz 20-40 yaş arası yetişkin örneklem olarak seçildi. Sagital balans için sakral slop açısı, pelvik insidans ve pelvik tilt açıları ölçüldü. 2 spinal cerrah ve 1 ortopedi uzmanı tüm ölçümleri yaptı. Ölçümler hem el ile röntgen üzerinden, hem bilgisayar yardımlı yapıldı. İstatistik olarak grup içi korelasyon katsayısı (Intraclass correlation coefficent) uygulandı.

BULGULAR: Cerrahların bilgisayar yardımı ile yaptığı ölçümlerde mükemmele yakın uyum bulunurken el ile yaptıkları ölçümlerde orta ya da güçlü derecede uyum bulundu.

SONUÇ: Özellikle sagittal balans gibi nispeten zor açıların hesaplanmasında bilgisayar yardımlı programların kullanılması ölçüm doğruluğunu arttırır.

Anahtar Kelimeler: Pelvik insidans, Sagital balans, radyografik ölçüm

S-12

DİSPLAZİ ZEMİNİNDE YÜKSEKTE KALÇADA KISALTMALI TOTAL KALÇA ARTROPLASTİSİ KLİNİK SONUÇLARI

Engin Eren Desteli[1], *Yunus İmren*[2]
[1] *Üsküdar Devlet Hastanesi, Ortopedi ve Travmatoloji Kliniği, İstanbul, Türkiye*
[2] *Okmeydanı Eğitim ve Araştırma Hastanesi, Ortopedi ve Travmatoloji Kliniği, İstanbul, Türkiye*

AMAÇ: Displazi zemininde yüksekte kalçada total kalça artroplastisi teknik olarak zor bir prosedürdür. İleri displazide subtrokanterik femoral osteotomi proksimal femur kemik stoğunu korurken redüksiyon ve abduktor kas gücü restorasyonuna olanak sağlar. Çalışmamızda, Crowe tip 3 ve tip 4 gelişimsel kalça displazili hastalara uygulanan subtrokanterik transvers femoral osteotomiyle birlikte sementsiz total kalça artroplastisinin sonuçlarını retrospektif olarak değerlendirmeyi amaçladık.

YÖNTEM: 52 hastanın (11 Erkek, 49 Kadın) 60 kalçası (37'si Crowe tip 3, 23'ü Crowe tip 4) çalışmaya dahil edildi. Ortalama yaş 51.4'tü. Tüm hastalar lateral dekübit pozisyonda posterolateral yaklaşımla ameliyat edildi. Tüm kalçalara subtrokanterik transvers femoral osteotomi uygulandı. Femoral komponentlerin 40'ı Secure-fit tipi, kalan 20'si Secure-fit plus max tipiydi. 24 vakada seramik-seramik, 36 vakada metal-polietilen yüzeyler kullanıldı. Klinik değerlendirme için takipte Merle D'Aubigne ağrı skoru ve Harris Kalça Skoru kullanıldı. Ortalama takip süresi 6.5±1.7 yıldı.

BULGULAR: Tüm femoral kısaltma osteotomilerinde ortalama 5.7 ayda kaynama elde edildi. Ortalama Merle D'Aubigne ağrı skoru 3.1›den 5.4›e, ortalama Harris Kalça Skoru 39›dan 92.8›e yükseldi (p

SONUÇ: Daha geniş femoral kanala konumlandırılabilen femoral stem yapısı stem-kemik arayüzünde temas gücünü artırarak kaynama zamanına etki etmeden stem çevresindeki osteoliz riskini azaltabilir.

Anahtar Kelimeler: total kalça artroplastisi, gelişimsel displazi, kısaltma osteotomisi

S-13

DİZ OSTEOARTRİTİ OLAN HASTALARDA AĞRI, FONKSİYON VE RADYOGRAFİK BULGULAR ARASINDAKİ İLİŞKİSİNİN İNCELENMESİ

Fatih Özden[1], *Nazan Tuğay*[1], *Baki Umut Tuğay*[1], *Cem Yalın Kılınç*[2]
[1]*Muğla Sıtkı Koçman Üniversitesi, Sağlık Bilimleri Fakülltesi, Fizyoterapi ve Rehabilitasyon Bölümü, Muğla, Türkiye*
[2]*Muğla Sıtkı Koçman Üniversitesi, Eğitim ve Araştırma Hastanesi, Ortopedi ve Travmatoloji AD, Muğla, Türkiye*

AMAÇ: Bu çalışmanın amacı, diz osteoartriti olan hastalarda ağrı, fonksiyon ve radyolojik bulgular arasındaki ilişkinin incelenmesidir.

YÖNTEM: Çalışmaya Amerikan Romatoloji Birliği (ACR)kriterlerine göre diz osteoartriti tanısı alan 51 hasta (46 kadın, 5 erkek) dahil edildi.Olguların demografik ve klinik bilgileri kaydedildi. İstirahat ve aktivite sırasındaki ağrı şiddeti görsel analog skalası (GAS) ile ölçüldü. Fonksiyonel değerlendirmede Batı Ontario ve McMaster Üniversitesi Osteoartrit indeksi (WOMAC) ve Süreli Kalk Yürü Testi (SKYT) kullanıldı. Radyografik evreleme-Kellgren-Lawrence kriterlerine göre yapıldı.

BULGULAR: Çalışmaya dahil edilen olguların yaş ortalaması 58.82±9.29 yıl, şikayet süresi ortalamaları 22.64±14.03 aydı.Aktivite için sorgulanan ağrı skoru ortalaması 4.39±1.51cm,istirahat ağrı skoru ortalaması 1.6±1.3cm.,WOMAC toplam skor ortalaması 48.33±11.52 ve SKYT ortalaması 10.33±2.44 sn idi. Kellgren-Lawrence sınıflamasına göre olguların %9.8'i 1., %43.1'i 2., %29.1'i 3. ve %17.6'sı 4. Evre olarak değerlendirildi. Kellgren-Lawrence skoru, aktivite için sorgulanan GAS ile ilişkili bulunurken ($p=0.360$, $r=0.009$), WOMAC ve SKYT skorları ile ilişkili bulunmadı. ($p>0.05$).

SONUÇ: Sonuçlarımız diz osteoartriti olan hastalarda radyografik bulguların ağrı şiddeti ile ilişkili olduğunu, ancak fonksiyonel durumla ilişkili olmadığını göstermiştir. Bu grup hastalar değerlendirilirken ve tedavileri planlanırken radyolojik bulguların hastanın fonksiyonelliği üzerine herhangi bir etkisi olmayabileceği bilgisinin göz önünde bulundurulması gerektiği düşünülmüştür.

Anahtar Kelimeler: Diz osteoartriti, Ağrı, Fonksiyon, Radyografik bulgular

S-14

HUMERUS CİSİM KIRIKLARINDA ŞİŞİRİLEBİLİR İNTRAMEDÜLLER ÇİVİLEME

Fırat Ozan, *Kaan Gürbüz, Erdal Uzun, Sefa Gök, Fuat Duygulu*
Kayseri Eğitim ve Araştırma Hastanesi, Ortopedi ve Travmatoloji Kliniği, Kayseri, Türkiye

AMAÇ: Bu çalışmada, şişirilebilir intramedüller çivi ile tedavi edilen humerus cisim kırıklı hastaların fonksiyonel ve radyolojik sonuçları değerlendirildi.

YÖNTEM: Çalışmaya 2012-2015 tarihleri arası humerus kırığı nedeniyle şişirilebilir intramedüller çivi ile kapalı redüksiyon sonrası ameliyatı yapılmış 14 hasta (6 erkek, 8 kadın; 5 sağ, 9 sol; ort. yaş 54.8 yıl; dağılım 27–88 yıl) geriye yönelik değerlendirildi. Hastaların kırık paternleri AO sınıflamasına göre; 7 hastada A2 (%50), 4 hastada A3 (%28.5), 2 hastada B2 (%14.2), 1 hastada B3 (%7.1) olarak tespit edildi. Ameliyat sonrası hastalar 10 gün süresince kol boyun askısı uygulandı, ardından omuza sarkaç egzersizleri verildi, 4-5 hafta sonra tolere edebileceği şekilde hastaya aktif egzersiz başlandı. Son kontrolde tüm hastalar kaynama açısından radyolojik olarak incelendi. Klinik değerlendirme Constant omuz skoru ile yapıldı.

BULGULAR: En sık tespit edilen kırık etiyolojisi dokuz (%64.2) hasta ile düşme idi, bunu dışında; bir (%7.1) hastada darp ve dört (%28.5) hastada da trafik kazası tespit edildi. Dört (%36.3) hastada ek olarak diğer ekstremite fraktürleri de mevcuttu. Hastaların ortalama ameliyat süresi 42.5 dakika (dağılım, 30-65). Ortalama hastanede kalış süresi 5.8 gün (dağılım, 2-14). Ortalama takip süresi 14.1 ay (dağılım, 8-26 ay) idi. Hastalarda ameliyat esnasında mekanik komplikasyonla karşılaşılmadı. Bir hastada tespit kaybı ve kaynamama tespit edildi. Bunu dışındaki tüm hastalarda kaynama elde edildi. Constant omuz skoru dokuz (%64.2) hastada mükemmel (>90), dört (%28.5) hastada (83-89) iyi, bir (%7.1) hastada kötü idi (Şekil 1,2,3,4).

SONUÇ: Humerus cisim kırıkları için cerrahi veya cerrahi dışı çeşitli tedavi yöntemleri tanımlanmıştır. Her yöntemin kendi içinde avantajları ve dezavantajları mevcuttur. Kapalı tekniklerde başarılı sonuçlar alınmakla birlikte uygulama tüm durumlar için uygun olmayabilmektedir. Özellikle alçı atel uygulamaları hastalarca kolayca tolere edilmeyebilmektedir. Humerus cisim kırıklarında cerrahi tedavi için endikasyonlar; kötü dizilim bozukluğu, açık kırıklar, vasküler yaralanma, politravmatize hastalar, ipsilateral kırığı olanlar ve patolojik kırıklı hastalar olarak sınıflanabilir. Günümüzde humerus kırıkları tedavisinde erken harekete izin veren stabil yöntemler tercih edilmektedir. Şişirilebilir intramedüller çiviler küçük uygulama çapı nedeniyle medullada kolayca ilerletilebilmekte ve kapalı tespite izin vermektedir. Uygulama sonrası çivi serum fizyolojik infüzyonu ile şişirildiğinde medüller kanal çivi ile doldurulmuş olur ve kırıkta stabilite elde edilir. Uygulama kolaylığı, yumuşak doku hasarının en az olması, ameliyat süresini kısaltması, ameliyat sırasındaki radyolojik kontrol gereksinimini azaltması en önemli avantajlarıdır. Bununla birlikte özellikle parçalı kırıklarda rotasyonel instabilite, çivinin proksimale yer değiştirmesi, malunion ve yeterli stabilite sağlanmadığında alçı-atel gibi gibi ek tespit gerektirmesi bu yöntemin dezavantajlarını oluşturmaktadır. Metafizyodiyafizer bölge kırıkları ve çok parçalı kırıklarda kollaps ve kısalık riski ile birlikte instabiliteye neden olabileceği bildirilmiştir. Şişirilebilir intramedüller humerus çivileri komplike olmayan humerus cisim kırıklarının cerrahi tedavisinde kolayca uygulanabilen, güvenli ve etkili bir yöntem olduğu düşüncesindeyiz.

Anahtar Kelimeler: Şişirilebilir intramedüller çivi, humerus cisim kırığı, cerrahi

S-15

İSKELET KASI İSKEMİ-REPERFÜZYON YARALANMASINA KARŞI MONTELUKASTİN KORUYUCU ETKİSİ. RATLARDA DENEYSEL ÇALIŞMA

*Mehmet İlker Bilgiç[1], **Güray Altun**[2], Gürsel Saka[2], Hüsamettin Çakıcı[3], Kaan Gideroğlu[4]*
[1] Ümraniye Eğitim ve Araştırma Hastanesi, Plastik, Rekonstrüktif ve Estetik Cerrahi Kliniği, İstanbul, Türkiye
[2] Ümraniye Eğitim ve Araştırma Hastanesi, Ortopedi ve Travmatoloji Kliniği, İstanbul, Türkiye
[3] Abant İzzet Baysal Üniversitesi, Ortopedi ve Travmatoloji Kliniği, Bolu, Türkiye
[4] Dr. Lütfi Kırdar Kartal Eğitim ve Araştırma Hastanesi, Plastik, Rekonstrüktif ve Estetik Cerrahi Kliniği, İstanbul, Türkiye

AMAÇ: Montelukast, sisteinil lökotrien-1 reseptörünü spesifik ve geri dönüşümlü olarak inhibe eden, selektif bir lökotrien D-4 reseptör antagonistidir. Bu deneysel çalışmada, alt ekstremite iskelet kası akut iskemi/reperfüzyon (İ/R) yaralanması oluşturulan Wistar albino türü sıçanlarda Montelukastın iskelet kası reperfüzyon yaralanmasına karşı olası koruyucu etkisi araştırıldı. Bu amaçla Montelukast uygulanan sıçanlarda akut İ/R sonrası kas dokusunda; oksidatif stres belirteçlerinden olan Malondialdehit (MDA) ve doku Süperoksit dismutaz (SOD) seviyeleri ölçüldü ve kas dokusunda histopatolojik inceleme yapılarak kontrol grubu ile değerlendirildi.

YÖNTEM: Bu çalışmaya ağırlıkları 200-250 g arasında olan 16 erkek Wistar albino türü sıçan alındı. Sıçanlar, randomize olarak sırasıyla kontrol (İ/R) ve çalışma (İ/R + Montelukast) olmak üzere iki gruba ayrıldı. Ekstremite iskemisi, femoral artere klemp konarak sağlandı. İki saatlik iskemi süresini takiben 2 saat süren reperfüzyon sonrasında, biyokimyasal analiz ve histopatolojik inceleme için kas örnekleri alındı.

BULGULAR: Kontrol grubunun Melondialdehit düzeyleri, Montelukast grubundan istatistiksel olarak anlamlı düzeyde yüksektir (p:0.002; p

SONUÇ: Ekstremite cerrahisinde sıkça kullanılan turnike aslında iatrojenik olarak oluşturulan bir iskemi–reperfüzyon (İR) sürecidir. Ekstremite cerrahisinde turnike uygulaması sonucu dokuya giden kan akımı kesildiğinde, o dokuya ait hücrelerin fonksiyon bozukluğu ile başlayan ve hücre ölümüne kadar ilerleyen bir dizi biyokimyasal değişiklikler ve hasar meydana gelmektedir. Bu deneysel çalışmada; montelukastın iskelet kası reperfüzyon yaralanmasına karşı koruyucu etkisi araştırıldı. Uzun süreli akut vasküler yaralanmalı ekstremite travmaları, turnike süresi uzamış ekstremite cerrahisi ya da akut kompartman sendromu gibi doku iskemisi oluşmuş olgularda, montelukastın reperfüzyonun neden olduğu komplikasyonları sınırlandırarak ekstremitede fonksiyonel iyileşmeyi hızlandırabileceği sonucuna varılmıştır. Ancak yine de bu etkinin yapılacak deneysel ve klinik çalışmalar ile de desteklenmesinin gerekli olduğu kanaatindeyiz.

Anahtar Kelimeler: iskelet kası1, iskemi2, montelukast3, reperfüzyon4

S-16

DORSAL PERİLUNAT KIRIKLI ÇIKIKLARIN CERRAHİ TEDAVİ SONUÇLARI VE PROGNOZU ETKİLEYEN FAKTÖRLER

*Adnan Kara[1], Ali Şeker[1], **Haluk Çelik**[2], Eray Kılınç[3], Savaş Çamur[4], Metin Uzun[5]*
[1] İstanbul Medipol Üniversitesi, Ortopedi ve Travmatoloji, İstanbul, Türkiye
[2] Zonguldak Atatürk Devlet Hastanesi, Ortopedi ve Travmatoloji, Zonguldak, Türkiye
[3] Iğdır Devlet Hastanesi, Ortopedi ve Travmatoloji, Iğdır, Türkiye
[4] Çatalca Devlet Hastanesi, Ortopedi ve Travmatoloji, İstanbul, Türkiye
[5] Acıbadem Maslak Hastanesi, Ortopedi ve Travmatoloji, İstanbul, Türkiye

AMAÇ: Perilunat yaralanmalar nadir görülen, tanısı güç, ağır elbileği yaralanmaları olup sıklıkla (%97) dorsal perilunat kırıklı çıkıklar görülmektedir. Bu çalışmada dorsal perilunat kırıklı çıkık tanısı ile cerrahi tedavi uygulanmış hastaların radyolojik ve fonksiyonel sonuçları değerlendirilmiş, prognoza etki eden faktörler araştırılmıştır.

YÖNTEM: 2007-2013 yılları arasında perilunat kırıklı çıkık nedeni ile cerrahi tedavi uygulanan 17 hasta çalışmaya alındı. Kırıklı çıkıkların oluş mekanizmaları, açık yaralanmalar, etyolojik faktörleri ve Herzberg sınıflamasına göre radyolojik evreleri belirlendi. Hastaların fonksiyonel sonuçları MAYO elbileği skorlamasına göre değerlendirildi. Takip grafilerinde izlenen artritik değişiklikler, eşlik eden osteokondral yaralanmalar, skafolunat açı ve skafolunat mesafe sağlam elbileği ile karşılaştırılarak radyolojik sonuçlar araştırıldı.

BULGULAR: Ortalama takip süresi 37,8 ay (dağılım 16 ay-84 ay) idi. Ortalama yaş 35.1 (18-51) yıl idi. Mayo skoruna göre beş elbileğinde mükemmel, üç elbileğinde iyi, üç elbileğinde orta, altı elbileğinde kötü sonuç elde edildi. Fonksiyonel sonuçlar dört (%23.5) hastada mükemmel, iki (%11.8) hastada iyi, beş (%29.4) hastada orta, altı (%35.3) hastada kötü saptandı. Radyolojik kontrollerde, 14 elbileğinde radyokarpal ve midkarpal eklemlerde dejeneratif değişiklikler, üç elbileğinde 2 mm'nin üzerinde skafolunat ayrışma, dört elbileğinde kapitat başında osteokondral fragmanlar izlendi. Evre 2 yaralanmalarda, açık kırıklı çıkıklarda, gecikmiş cerrahi tedavi yapılan olgularda, skafolunat ayrışmanın 2 mm den fazla olduğu olgularda ve kapitat başında osteokondral fragmanların olduğu elbileklerinde fonksiyonel olarak kötü sonuç elde edildiği saptandı.

SONUÇ: Perilunat kırıklı çıkıklar kompleks elbileği yaralanmaları olup, tedavilerinde anatomik ve stabil redüksiyon gereklidir. Anatomik redüksiyon elde edilmesine rağmen travma anında gelişen ligaman ve kıkırdak hasarı, ilerleyen dönemlerde elbileğinde ağrıya yol açabilmektedir. Klinik ve radyolojik sonuçlar açısından, yaralanma şekli, yaralanmanın şiddeti, açık veya kapalı olması ve tedaviye kadar geçen süre önemlidir. Değişik tiplerde ve farklı karpal kemik kırıklarıyla beraber olabilen bu yaralanmalarda oluş mekanizması ortaya konularak yaralanmanın olduğu eklemlere yönelik karpal dizilim ve stabilizasyon yapılmalıdır.

Anahtar Kelimeler: dorsal perilunat kırıklı çıkık, perilunat kırıklı çıkık, prognostik faktörler

S-17

KIRIK HATTI REZORPSİYONU SONRASI FEMUR ÇİVİLERİNİN KIRIK HATTI STABİLİTESİ AÇISINDAN KARŞILAŞTIRILMASI

*Ahmet Adnan Karaarslan, Tolga Karcı, **Hakan Aycan**, Erhan Sesli*
Şifa Üniversitesi, Ortopedi ve Travmatoloji Ana Bilim Dalı, İzmir, Türkiye

AMAÇ: Kırık hattından iyileşme sırasında bir miktar kemik rezorpsiyonu kırık hattı kompresyonunu etkileyen ve rotasyonel stabiliteyi bozarak kaynamayı olumsuz etkileyen bir durumdur. Özellikle yüksek enerjili travmalar sonrası oluşan transvers ve oblik femur şaft kırıklarında kırık uçlarında oluşan rezorpsiyon nedeni ile kompresyonun tamamen kaybolması ve kırık hattı rotasyonel hareketliliğinin aşırı hale gelmesi mümkündür. Kırık hattında başlangıçta oluşturulan kompresyon düzeyinin rezorpsiyon sonrası düşeceği , tamamen hareketsiz olması veya oluşan makro hareketlerin aşırı kallus oluşumuna neden olması nedeniyle yeni kemik oluşumunun inhibe olduğu bilinmektedir. Çalışmamızın amacı farklı femur çivi düzeneklerinin rezorpsiyon sonrası rotasyonel ve aksiyel stabilitelerindeki değişimleri karşılaştırmaktır.

YÖNTEM: 30 kompozit femur üç ayrı gruba bölünerek 10 kilitli çivi, 10 kompresyon çivisi ve 10 yeni dizayn CAROT (tüplü kompresyon antirotasyon) çivisi uygulandı. Üniversal bir aksiyel kompresyon-distraksiyon cihazı ve deneye özel yapılmış rotasyon aparatı kullanılarak femur-çivi düzeneklerinin maksimum kırık hattı rotasyonu ve aksiyel hareketi video ekstansometre ile ölçümlenerek karşılaştırıldı. Düzeneklerin 6Nm internal rotasyon-6Nm eksternal rotasyon ve 6 Nminternal rotasyon-10 Nm eksternal rotasyon kuvvetleri arasındaki maksimum rotasyon arkları ve 2300N kompresyon-150N distraksiyon kuvvetleri arasındaki maksimum kırık hattı hareketleri ölçümlenerek not edildi.Daha sonra ince bir kıl testere ile kırık hattından 1 mm rezopsiyonu temsil edecek kadar kompozit femurlar kesildi ve deneyler tekrarlandı. Sonuçlar Mann-Withney U testi kullanılarak karşılaştırıldı ve istatistiksel olarak anlamlı bulundu.(p

BULGULAR: Kırık hattı rezorpsiyonu sonrası 6Nm internal rotasyon ve 6Nm eksternal rotasyon kuvvetleri arasında (75 kg sağlıklı erkeğin düz zeminde yürümesi sırasında oluşan fizyolojik rotasyon kuvvetleri) oluşan maksimum rotasyon arkı ortalaması CAROT çivilerinde 3.5mm iken, kompresyon çivilerinde 5.94mm,(CAROT çivisinden %70 fazla p=0,000), kilitli çivilerde 5.9 mm (CAROT çivisinden %69 fazla p=0,000) olarak bulundu. Kırık hattı rezorpsiyonu sonrası 2300 N kompresyon ve 150 N distraksiyon kuvvetleri arasında ortalama aksiyel hareket miktarı kilitli çivilerde 3.15mm iken CAROT ve kompresyon çivilerinde bu miktar 1.26mm olarak bulundu.

SONUÇ: Transvers ve oblik femur kırıklarında CAROT çivisi kilitli çivi ve kompresyon çivilerine göre kırık hattından bir mm kemik rezorpsiyonu sonrası kırık hattı maksimum rotasyon ve distraksiyonu ölçülerek yapılan stabilite değerlendirmesinde istatistiksel olarak anlamlı düzeyde üstün bulundu.

Anahtar Kelimeler: Femur kırığı, Kırık fiksasyonu, Kemik rezorpsiyonu

S-18

PERTHES TEDAVİSİNDE FEMORAL VARUS DEROTASYON OSTEOTOMİSİNİN UZUN DÖNEM SONUÇLARI

*Kerem Aydın[1], Vedat Şahin[1], **Hakan Sofu**[2], Nuri Konya[3], Turgay Er[4]*
[1] Konya Selçuk Üniversitesi Tıp Fakültesi, Konya, Türkiye
[2] Erzincan Üniversitesi Tıp Fakültesi, Erzincan, Türkiye
[3] Afyon Kocatepe Üniversitesi Tıp Fakültesi, Afyon, Türkiye
[4] İstanbul Ortopedi Merkezi (İSOM), İstanbul, Türkiye

AMAÇ: Bu çalışmanın amaçları 6-12 yaş arası Perthes hastalarında uygulanmış femoral varus-derotasyon osteotomisinin uzun dönem sonuçlarını değerlendirmek ve ameliyat yaşı, lateral pillar sınıflaması, Waldenström evresi ve varizasyon miktarının uzun dönem sonuçlar üzerine etkisini araştırmaktır.

YÖNTEM: 20 hastanın 21 kalçası ortalama 25 yıl takip süresi ile değerlendirilmiştir. Hastaların ortalama ameliyat yaşı 8.8 yıldı. Son kontrolde Merle d'Aubigne skoru, hareket açıklığı, bacak boy eşitsizliği, Trandelenburg bulgusu, Stulberg sınıflaması, ve dejeneratif artrit bulguları değerlendirildi. Ameliyat yaşı (

BULGULAR: Ameliyat yaşı 10 yıl altında olan hastalarda daha iyi uzun dönem klinik ve radyolojik sonuçlar gözlendi. Ameliyat öncesi lateral pillar sınıflamasına göre group C olan kalçalarda klinik skorlar ve radyolojik sonuçlar daha kötüydü. Ayrıca dejeneratif artrit bulguları da bu hasta grubunda daha yüksek oranda tespit edildi. Değerlendirilen kalçaların yarısında yetersiz radyolojik sonuç tespit edildi. 7 kalçada son kontrolde dejeneratif artrit saptandı.

SONUÇ: 25 yıllık takip neticesinde femoral varus derotasyon osteotomisi ile hastaların yarısında uyumlu ve artrozdan korunmuş bir kalça eklemi elde edildi. Ameliyat yaşı ve ameliyat öncesi lateral pillar sınıflaması radyolojik sonucun temel belirleyicileri iken ameliyat öncesi lateral pillar sınıflaması ve erişkin dönemde Stulberg evresi dejeneratif artrit için temel belirleyiciler olarak gözlemlendi.

Anahtar Kelimeler: Perthes hastalığı, femoral varizasyon, osteotomi

S-19

İZOLE SUBTALAR ARTRODEZ VAKALARINDA GEÇİRİLMİŞ KALKANEUS KIRIĞI VE CERRAHİ ESNASINDA GREFTLEMENİN KLİNİK VE RADYOLOJİK SONUÇLARA ETKİSİ

*Timur Yıldırım[1], Vedat Şahin[1], **Hakan Sofu**[2], Yalkın Çamurcu[3], Çağrı Özcan[4], Ali Öner[5]*
[1] Baltalimanı Kemik Hastalıkları Eğitim ve Araştırma Hastanesi, İstanbul, Türkiye
[2] Erzincan Üniversitesi Tıp Fakültesi, Erzincan, Türkiye
[3] Zonguldak Devrek Devlet Hastanesi, Zonguldak, Türkiye
[4] Elazığ Eğitim ve Araştırma Hastanesi, Elazığ, Türkiye
[5] Erzincan Mengücekgazi Eğitim ve Araştırma Hastanesi, Erzincan, Türkiye

AMAÇ: Bu çalışmanın amaçları yetişkinlerde izole subtalar artrodezin klinik ve radyolojik sonuçlarını değerlendirmek, post-travmatik vakalarla primer artroz vakaları arasında sonuçların mukayeseli analizini yapmak ve greftlemenin sonuca etkisini değerlendirmektir.

YÖNTEM: İzole subtalar artrodez ile tedavi edilmiş 31 hastanın 33 ayağı çalışmaya dahil edilmiştir. 19 erkek ve 12 kadın hastadan oluşan çalışma grubunda ortalama yaş 44 yıl ve ortalama takip süresi 3 yıldı. 18 ayakta etioloji geçirilmiş kalkaneus kırığı iken diğer 15 ayakta travma dışı sebepler mevcuttu. 19 ayakta artrodez ameliyatı esnasında greftleme uygulandı. Klinik ve radyolojik sonuçlar ortalama AOFAS skoru, hareket açıklığı, kaynama durumu, kaynama süresi, talokalkaneal yükseklik ve talokalkaneal açı kriterlerine göre değerlendirildi.

BULGULAR: Ortalama AOFAS skoru 46 puandan 77.3 puana yükseldi. Etiolojik sebebin klinik skorları etkilemediği saptandı. 33 ayağın 31 tanesinde kemik kaynaması ortalama 15 haftada sağlandı. Greftleme yapılan ayaklarda kaynama süresi anlamlı olarak daha kısaydı. Greftleme yapılan ayaklarda talokalkaneal yüksekliğin ve talokalkaneal açının daha iyi restore edildiği tespit edildi. 2 ayakta kaynamama tespit edildi. 3 hastada enfeksiyon görüldü. 5 ayakta refleks sempatik distrofi tanısı kondu ve kalkaneus kırığına sekonder artroz gelişmiş vakalarda anlamlı olarak daha yüksek oranda refleks sempatik distrofi gözlemlendi.

SONUÇ: İzole kalkaneal artrodez arka ayak problemlerine yol açan dejeneratif artrozda başarılı bir cerrahi tedavi yöntemidir. Greftleme hem talokalkaneal ilişkinin daha iyi düzeltilmesi hem de kaynama süresini kısaltması için etkin bir uygulamadır. Kalkaneus kırığına sekonder vakalarda artrodez sonrası refleks sempatik distrofinin daha yüksek oranda görülmesi cerrahlar tarafından ameliyat sonrası tedavinin sürdürülmesinde dikkate alınmalıdır.

Anahtar Kelimeler: Subtalar artrodez, kalkaneus kırığı, grefonaj, artroz

S-20

RATLARDA ORAL RETENDO® (MUKOPOLİGEN KOMPLEKS)'NUN TAMİR EDİLEN AŞİL TENDONU İYİLEŞMESİ ÜZERİNE ETKİSİ

Hacı Ozan Türkmen, *Ali Murat Kalender, Ökkeş Bilal, Nuh Dündar, Volkan Kılınçoğlu*
Kahramanmaraş Sütçü İmam Üniversitesi Tıp Fakültesi, Ort. ve Trav. A.D., Kahramanmaraş, Türkiye

AMAÇ: Ortopedi ve Travmatolojide kas ve tendon hastalıklarında kullanılan oral Retendo® (mukopoligen kompleks)'nun aşil tendon tamirlerinden sonra uygulanmasının biyomekanik etkilerini araştırmayı amaçladık.

YÖNTEM: 40 adet Wistar-Albino ırkı ortalaması 200-350 gr. ağırlığında dişi ratlar kullanıldı. Deney hayvanları Retendo® (Mukopoligen Kompleks - Mukopolisakkaritler, Hidrolize Kollajen Tip I, Vitamin C) verilen grup ve kontrol grubu olarak iki gruba ayrıldı. Bu iki grupta kendi içinde dört gruba ayrıldı. Gruplar: grup 1; 7gün ilaç verilen ve sakrifiye edilen,grup 2 kontrol grubu 7. gün sakrifiye edilen,grup 3; 7 14 gün ilaç verilen ve sakrifiye edilen,grup 4 kontrol grubu 14. gün sakrifiye edilen, grup 5; 21 gün ilaç verilen ve sakrifiye edilen,grup 6 kontrol grubu 21. gün sakrifiye edilen, grup 7; 28 gün ilaç verilen ve sakrifiye edilen,grup 8 kontrol grubu 28. gün sakrifiye edilen gruplar olarak alt gruplara ayrıldı. Tüm ilaç verilen gruplarda, ratların sağ aşil tendonları, kalkaneusa yapışma yerinin 0,5 cm proksimalinden kesilmiştir. Kesilen aşil tendonu aynı gün dikilip aynı zamanda ratlara oral Retendo® (mukopoligen kompleks) gastrik lavaj ile 2X1,5 mg başlanmıştır. kontrol gruplarında ilaç verilmeden aynı prosedür uygulanmıştır. biomekanik değerlendirme için ZWICK ROELL Z 5.0 üniversal test cihazı kullanılmıştır.Klemplerin arası 0,5 cm olacak şekilde ve saniyede 0,1 mm ayrılacak şekilde tensil test için ayarlanmıştır. Tendon uzunluklarındaki eşitliği sağlamak ve kollojen fibrillerin paralelliğini sağlamak için testten önce 1 N standart germe yapılmıştır. Ardından tendon kopana kadar test sürdürülmüştür. Data analizi ve strese (uygulanan kuvvet) karşı germe (uzunluktaki değişim) grafiği için TestXpert 2 yazılımı kullanılmış, her bir tendon için Newton cinsinden maksimum yüklenme kaydedilmiştir. Işık mikroskopisi incelemesinde, damarlanma, inflamasyon, fibroblastik düzey, kollajen lif düzeni, kollajenizasyon değerlendirildi. Histopatolojik değişiklikler; değişiklik yok, hafif değişiklik ve belirgin değişiklik olmak üzere 0,+,++ olarak skorlandı. Histolojik inceleme burada gruplar hakkında önceden bilgilendirme yapılmamış tek patolog tarafından yapıldı.

BULGULAR: Deneklerde patolojik bulgular; damarlanma, inflamasyon, fibroblastik düzey, kollajen lif düzeni açısından değerlendirildi. Damarlanma, inflamasyon, fibroblastik düzey bakımından gruplar arasında anlamlı fark yokken, deney grubunda kollajen oluşumunun kontrol grubuna göre daha düzenli olduğu tespit edildi. biomekanik değerlendirmelerde gruplar arasında istatistiksel olarak anlamlı fark bulunamadı. Çalışma grubumuzda, kas ve tendon hastalıklarında yaygın olarak kullanılan Retendo® (mukopoligen kompleks) preparatının tendon iyileşmesine olumlu katkısı olup olmadığı belirlendi.

SONUÇ: Retendo® (mukopoligen kompleks) kas ve tendon hastalıklarında yaygın olarak kullanılmasına rağmen etki mekanizması kesin olarak bilinmemektedir. Ancak yaptığımız çalışmada elde edilen bulgular ışığında aşil tendon rüptürlerinden sonra uygulanan Retendo® (mukopoligen kompleks)'nun histolojik olarak iyileşme esnasında kollajen dizilimini olumlu yönde etkilediğini, ancak aşil tendonunun kopmadan önce dayanabildiği ortalama yük açısından anlamlı bir etkisinin olmadığını tespit ettik. Çalışmamız göstermiştir ki aşil tendonu onarımı sonrası Retendo® kullanımının tendon iyileşmesi üzerine histolojik olarak sınırlı faydası olmasıyla birlikte biomekanik olarak anlamlı bir etkisinin bulunmadığı kanaatindeyiz.

Anahtar Kelimeler: retendo, tendon iyileşmesi

S-21

CROWE TİP IV GELİŞİMSEL KALÇA DİSPLAZİLİ HASTALARDA ÇİMENTOSUZ TOTAL KALÇA PROTEZİ SONUÇLARI

Hakan Sofu[1], *Vedat Şahin*[1], *Ahmet Issın*[1], *Nizamettin Koçkara*[1], *Sarper Gürsu*[2], *Timur Yıldırım*[2]
[1] *Erzincan Üniversitesi Tıp Fakültesi, Erzincan, Türkiye*
[2] *Baltalimanı Kemik Hastalıkları Eğitim ve Araştırma Hastanesi, İstanbul, Türkiye*

AMAÇ: Amaç: Bu çalışmanın amacı çimentosuz total kalça artroplastisi ile tedavi edilmiş Crowe tip IVdisplazik kalçalarda klinik ve radyolojik sonuçları değerlendirmektir.

YÖNTEM: Yöntem: Bu çalışmada 74 hastanın 87 kalçası değerlendirilmiştir. Tüm kalçalar Crowe tip IV displazik koksartroz tanısı ile çimentosuz total artroplasti ile tedavi edilmiştir. Hastaların klinik ve radyolojik sonuçları Harris kalça skoru, cerrahi yaklaşım, kemik grefti kullanımı, femoral osteotomi uygulaması, komponent stabilitesi, osteotomi kaynama durumu, komponentler çevresinde osteoliz bulguları ve heterotopik ossifikasyon kriterlerine göre değerlendirildi. Tüm komplikasyonlar kaydedildi. Ortalama takip süresi 4.8 yıldı.

BULGULAR: Bulgular: Ortalama Harris kalça skoru 41.8 puandan 86.2 puana yükseldi. Hastaların hiçbirisinde son kontrolde ciddi düzeyde topallama tespit edilmedi. Anatomik kalça rotasyon merkezi restorasyonu tüm kalçalarda sağlandı. Hastaların hiçbirisinde ameliyat sonrası dönemde 2 cm'den fazla bacak boy eşitsizliği saptanmadı. 2 kalçada femoral kısaltma osteotomisinde kaynamama tespit edildi. 12 kalçada revizyon protez cerrahisi uygulandı. 2 kalçada nörolojik komplikasyon tespit edildi. 1 kalçada heterotopik ossifikasyon görüldü. Kaplan-Meier analizine göre 5 yıllık protez sağkalım oranı %85.6 olarak belirlendi.

SONUÇ: Sonuç: Crowe tip IV kalça displazisine sekonder gelişen ileri evre koksartrozun cerrahi tedavisinde anatomik kalça rotasyon merkezi restorasyonu sağlanarak uygulanan çimentosuz total kalça artroplastisi ile klinik ve radyolojik olarak tatmin edici sonuçlar elde edilmiştir.

Anahtar Kelimeler: Gelişimsel kalça displazisi, koksartroz, total kalça protezi

S-22

KRONİK AŞİL TENDON KOPMALARININ GASTROCNEMİUS FASYA FLEBİ İLE TAMİRİ: UZUN DÖNEM SONUÇLAR

Ali Şeker[1], *Adnan Kara*[1], *Raffi Armağan*[2], *Yunus Öç*[2], *Ali Varol*[2], *Hasan Basri Sezer*[2]
[1] *İstanbul Medipol Üniversitesi, Ortopedi Ve Travmatoloji Anabilim Dalı, İstanbul, Türkiye*
[2] *Şişli Etfal Eğitim Ve Araştırma Hastanesi, Ortopedi Ve Travmatoloji Kliniği, İstanbul, Türkiye*

AMAÇ: İhmal edilmiş aşil tendon kopmalarının tedavisi güdük uçlarının uzaklaşması sebebiyle güç olabilmektedir. Bu durumun tedavisinde farklı tamir yöntemleri kullanılmaktadır. Bu çalışmada ihmal edilmiş aşil tendon kopmalarının gastrocnemius kası fasyası ile tamirinin uzun dönem sonuçları ve izokinetik analizi amaçlanmıştır.

YÖNTEM: 1995-2005 yılları arasında kronik aşil tendon kopması tanısıyla opere edilmiş 21 hasta çalışmaya dahil edildi. Hastaların ortalama yaşı 32.1 yıl, yaralanma ile cerrahi arasındaki süre 8.4 haftaydı. Ayak bilek eklem hareket açıklığı, baldır kalınlıkları, parmak ucuna kalkabilme, AOFAS ve FADI skorları kontrol edildi.

BULGULAR: Güdük uçları arasında ortalama 6.4 cm. boşluk vardı. Ortalama takip süresi 145.3 aydı. Ameliyat edilmiş ve edilmemiş ayak bilekleri için sırasıyla dorsifleksiyon/plantar fleksiyon değerleri 18.4°/ 29.3° ve17.9°/ 28.5° olarak ölçüldü. Ortalama AOFAS skoru 98.5 puan ve FADI değeri 98.9% idi. Tüm hastalar için VAS skoru 0 puandı. Ortalama baldır kalınlıkları etkilenen tarafta 36.2 (30-40) cm., sağlam tarafta 37.2 (32-41) cm idi. Dinamometrik incelemede 30 ve 120 derece/saniye hızlarında plantar fleksiyon için tepe tork değerleri cerrahi yapılan tarafta 89.4 (range, 70-142) Nm ve 44.2 (range, 39-69) Nm; sağlam tarafta dorsifleksiyon için 97.3 (range, 61-145) Nm and 46.9 (range, 40-75) Nm olarak ölçüldü. Dorsifleksiyon için bu değerler 30 ve 120 derece/saniye hızlarında ameliyatlı tarafta 51.4 (range, 45-60) Nm ve 39.3 (range, 35-54) Nm, sağlam tarafta 54.6 (range, 44-67) Nm ve 39.9 (range, 31-55) Nm olarak ölçüldü. Ayak bileği hareket açıklıkları, baldır kalınlıkları ve dinamometrik ölçümlerde istatistiksel olarak anlamlı fark bulunmadı. Hastalar ortalama 11.1 (8-16) hafta içinde günlük işlerini rahatlıkla yapabilir duruma geldiler. Yaralanma öncesi seviyeye ise ortalama 14.1 ayda dönebildiler. Tüm hastalar parmak ucuna kalkma testini gerçekleştirebildi.

SONUÇ: Kronik aşil tendon kopmalarının tedavisinde gastrocnemius fasya flebi ile tamirin uzun dönem sonuçları tatmin edici düzeydedir.

Anahtar Kelimeler: kronik aşil kopması, gastrocnemius fasya flebi, cerrahi tedavi

S-23

AKUT SEMPTOMATİK MEDİAL MENİSKÜS YIRTIĞI TANISI İLE ARTROSKOPİK TEDAVİ UYGULANAN 60 YAŞ ÜZERİ HASTALARDA KLİNİK SONUCUN BELİRLEYİCİ FAKTÖRLERİ

Hakan Sofu[1], *Vedat Şahin*[1], *Ali Öner*[2], *Yalkın Çamurcu*[3], *Sarper Gürsu*[4], *Hanifi Üçpunar*[4]
[1] *Erzincan Üniversitesi Tıp Fakültesi, Erzincan, Türkiye*
[2] *Erzincan Mengücekgazi Eğitim ve Araştırma Hastanesi, Erzincan, Türkiye*
[3] *Zonguldak Devrek Devlet Hastanesi, Zonguldak, Türkiye*
[4] *Baltalimanı Kemik Hastalıkları Eğitim ve Araştırma Hastanesi, İstanbul, Türkiye*

AMAÇ: Bu çalışmanın amacı mekanik semptomlara sebep olan akut medial menisküs yırtığı tanısı konarak artroskopik parsiyel menisektomi ile tedavi edilmiş 60 yaş üzeri hastalarda klinik sonucun belirleyici faktörlerini araştırmaktır.

YÖNTEM: Akut semptomatik medial menisküs yırtığı tanısı ile artroskopik olarak tedavi edilmiş 154 diz çalışmaya dahil edildi. Vücut kitle indeksi, alt ekstremite mekanik aksı, menisküs yırtığının tipi, kıkırdak lezyonu varlığı, patellofemoral dejenerasyon, çapraz bağ lezyonu, plika veya sinovit varlığı bağımsız değişkenler olarak belirlendi. Visual analogue scale (VAS) skoru ve Lysholm diz skoru klinik değerlendirme için araçlardi. Klinik sonucu belirleyen faktörlerin tespiti amacıyla çok değişkenli istatistiksel analiz uygulandı.

BULGULAR: Çalışma grubunda ortalama VAS skoru ameliyat öncesi 5.6 puan iken ameliyat sonrası 2.3 puandı. Ortalama Lysholm diz skoru 43 puandan 72.7 puana yükseldi. Vücut kitle indeksi ≥26 kg/m2, alt ekstremite dizilimi >5 derece varus, Outerbridge evre 3 veya 4 kıkırdak lezyonu, patellofemoral dejenerasyon ve parsiyel ön çapraz bağ yırtığı olan hastalarda klinik sonuçların anlamlı olarak daha kötü olduğu saptandı.

SONUÇ: Vücut kitle indeksi, Outerbridge evre 3 veya 4 kıkırdak lezyonu, patellofemoral dejenerasyon ve parsiyel ön çapraz bağ yırtığı ileri yaş semptomatik akut menisküs yırtığı tanısı ile artroskopik tedavi planlanan hastalarda klinik sonucun temel belirleyicileri olarak göz önünde bulundurulmalıdır.

Anahtar Kelimeler: Menisküs yırtığı, ileri yaş, artroskopi

S-24

ÇOCUKLUK ÇAĞINDA İZOLE DİRSEK ÇIKIĞI

Hakan Sofu[1], *Vedat Şahin*[1], *Sarper Gürsu*[2], *Timur Yıldırım*[2], *Yalkın Çamurcu*[3]
[1] *Erzincan Üniversitesi Tıp Fakültesi, Erzincan, Türkiye*
[2] *Baltalimanı Kemik Hastalıkları Eğitim ve Araştırma Hastanesi, İstanbul, Türkiye*
[3] *Zonguldak Devrek Devlet Hastanesi, Zonguldak, Türkiye*

AMAÇ: Bu çalışmanın amacı izole dirsek çıkığı tanısı ile konservatif tedavi uygulanmış pediatrik yaş grubu hastalarda klinik sonuçları ve prognozu değerlendirmektir.

YÖNTEM: 10 erkek ve 2 kız olmak üzere toplam 12 çocuk hasta çalışmaya dahil edildi. Ortanca yaş 8 yıl ve ortalama takip süresi 46 aydı. Tüm çıkıklar tek taraflıydı ve bilateral vaka yoktu. Hareket açıklığı, eklem stabilitesi, nörovasküler muayene, Mayo Elbow Performance Score (MEPS) ve erken ya da geç dönem komplikasyonlar değerlendirildi.

BULGULAR: Son kontrolde ortalama fleksiyon-ekstansiyon açıklığı 119.5 derece, ortalama supinasyon 79 derece ve ortalama pronasyon 67 derece ölçüldü. Orta düzeyde eklem instabilitesi 4 hastada tespit edildi. İleri eklem instabilitesi hiçbir hastada gözlemlenmedi. Ortalama MEPS skoru 91.8 puandı ve klinik sonuç 9 hastada mükemmel, 2 hastada iyi, 1 hastada kötüydü. Ortalama dirsek taşıma açısı 10.1 derece olarak ölçüldü. Hiçbir hastada takip süresince vasküler nekroz, heterotopic ossifikasyon, sinostoz veya dejeneratif artrit tespit edilmedi. En önemli sekel dirsekte ekstansiyon kaybıydı.

SONUÇ: Çocuk yaş grubunda akut travmatik izole dirsek çıkığı oldukça nadir görülmekle birlikte kapalı redüksiyon ve alçı tespiti ile tatmin edici klinik sonuçlar elde edilebilmektedir.

Anahtar Kelimeler: Dirsek çıkığı, çocuk

S-25

PATOLOJİK PROKSİMAL FEMUR KIRIKLARININ DAĞILIMLARI

Haluk Çabuk, *Ahmet Öncü, Müjdat Adaş, Semih Ayanoğlu, Mehmet Kürşat Bayraktar, Murat Çakar, Cem Dinçay Büyükkurt, Hakan Gürbüz*
Okmeydanı Eğitim Araştırma Hastanesi, Ortopedi ve Travmatoloji Bölümü, İstanbul, Türkiye

AMAÇ: Proksimal femur bölgesi patolojik kırıkların sık olarak gözlendiği bir anatomik lokalizasyondur. Bu çalışmadaki amacımız son 10 yıllık sürede kliniğimizde opere edilmiş patolojik proksimal femur kırıklarının oranını saptamak ve dağılımlarını ortaya koymaktır

YÖNTEM: : 2006-2016 yılları arasında Okmeydanı Ortopedi ve Travmatoloji kliniğinde opere edilmiş olan 829 proksimal femur kırığı çalışmaya dahil edildi. Bu hastalarda patolojik kırık görülme oranı, patolojik kırığın primer kemik tümürü ve metastaz olma oranları, primer kemik tümürlerinin ve metastaz yapan tümürlerin patolojik sınıflamaları ve nedeni bilinmeyen patolojik kırıkların oranı ile patolojik tanıları ortaya konuldu.

BULGULAR: : Proksimal femur kırığı olan 829 hastanın 56 tanesi (%6,75) patolojik kırık olarak saptandı. Hastaların 31'i(55.3)'ü kadın 25'i(44.7)'si erkek hastaydı. Patolojik lezyonu olan hastaların 10 tanesi (%17,85) proflaksi amaçlı opere edilirken 46 (%82,15) tanesi kırık zeminde opere edilmiştir. Patolojik proksimal femur kırığı olan 46 hastanın 22 (%47,82) sinde kırık bölgesi femur boynunda 15 (%32,6) intertrokanterik bölgede ve 9(%19,56) tanesi subtrokanterik bölgedeydi. Patolojik kırık nedeniyle başvuran 46 hastanın 6 tanesinde daha önce tanı konulmuş herhangi bir kanser tanısı yoktu. Patolojik proksimal femur kırıkların patolojik sınıflandırmasında primer kas iskelet sistemi tümürlerinden 1 tane malign mezenkimal tümör, 3 tane basit kemik kisti saptandı. Kollum femur fraktürlerinin 9 tanesi Meme ca, 2 tanesi Akciğer Ca, 2 tanesi Prostat ca, 2 tanesi non hodgkin lenfoma, 1 tanesi vulva, 1 tanesi rektum, 1 tanesi tiroid, 1 tanesi pankreas, 1 tanesi adeno ca (primeri bilinmiyor), 1 tanesi endometrium ca, 1 tanesi basit kemik kisti nedeniyledir Intertrokanterik kalça kırıklarının 3 tanesi Prostat ca, 2 tanesi multiple myelom, 4 tanesi Meme ca, 1 tanesi indiferansiye karsinom,1 tanesi HCC, 2 tanesi basit kemik kisti , 1 tanesi adeno ca, 1tanesi malign mezenşimal tümör nedeniyledir Subtrokanterik femur fraktürlerinin 3 tanesi Meme CA,ve 1'er tane tiroid,lenfoma,rektum,prostat, kolon,akciğer kanseri nedeniyle oluşmuştur.

SONUÇ: Proksimal femur bölgesi primer kemik tümörlerinin ve özellikle metastaik lezyonların sık rastlandığı bir bölgedir. Başlıca Meme, prostat ve akciğer kanserinin metastaik lezyonları bu bölgeyi tutsada metastatik lezyonlar geniş bir yelpazede görülebilir. Bu kırıklar bir kanserin ilk bulgusu olarak da görülebileceği unutulmamalıdır ve patolojik incelemelere rağmen bir kısmına kesin tanı konulamamaktadır.

Anahtar Kelimeler: metastaz, patolojik kırık, proksimal femur kırığı

S-26

PEDİATRİK ÖN KOL KIRIKLARININ TAKİBİNDE KULLANILAN İNDEKSLERİN DEĞERLENDİRİLMESİ

Haluk Çabuk, *Mustafa Yerli, Yunus İmren, Süleyman Semih Dedeoğlu, Ali Çağrı Tekin, Mustafa Çağlar Hız, Hakan Gürbüz*
Okmeydanı Eğitim Araştırma Hastanesi, Ortopedi ve Travmatoloji Bölümü, İstanbul, Türkiye

AMAÇ: Pediatrik ön kol kırıkları çocukluk çağının sık görülen kırıklarındandır. Bu kırıkların takibinde bir çok farklı indeks tariflenmiştir. Bu çalışmadaki amacımız pediatrik ön kol kırıklarında en sık olarak kullanılan 5 indeksin redüksiyon takibinde güvenilirliğini ve duyarlılığını ve özgüllüğünü kıyaslamaktır.

YÖNTEM: Çalışmaya 72 pediatrik ön kol kırığı dahil edilmiştir. Hastaların ortalama yaşları 87, 3 (12-192) aydır. Bu kırıkların 27 tanesi yeşil ağaç kırığı 9 tanesi tek kemik kırığı 1 tanesi non deplase ön kol çift kırığı 35 tanesi deplasse ön kol çift kırığı idi. Tüm kırıklara ilk redüksiyon sonrası uzun kol sirküler alçı veya atel uygulandı. ön koldaki ödemin geçtiği ortalama 5. Günde tüm hastaların alçıları revize edilerek final redüksiyonları elde edildi. Hastaların hepsine 5. Günde cast indeksi, Canterbury indeksi, Three paint indeksi, GAP indeksi ve padding indeksi dolduruldu. Hastaların kaynamaya kadar olan takipleri haftalık olarak yapıldı. %50 den fazla kortikal temasın olmaması, AP planda 10 derece lateral planda 20 Dereceden fazla açılanma olması redüksiyon kaybı olarak kabul edildi.

BULGULAR: 72 hastanın 3 tanesinde redüksiyon kaybı görüldü. Redüksiyon kaybı olan tüm hastalar deplase ön kol çift kırıklar idi. İndeksler açısından kırıklar değerlendirildiğinde cast indeksi için duyarlılık %100 , özgüllük ise %0 positif prediktif değeri(PPD) %95,8 negatif prediktif değeri (NPD) % 4 idi. Canterbury indeksi için, duyarlılık %15, özgüllük %66, PPD %91 NPD %3, doğruluk ise %18 idi Three point indeksi için, duyarlılık %95, özgüllük %33, PPD %97, NPD %14, doğruluk ise %89 idi. Gap indeksi için, duyarlılık %92, özgüllük %33, PPD %97, NPD %17, doğruluk ise %90 idi. Padding indeksi için duyarlılık % 94, özgüllük %0, PPD %95, NPD %100, doğruluk ise %90 idi.

SONUÇ: Souç olarak cast indeksi ile padding indeksi hiçbir redüksiyon kaybını yakalamadığı için özgüllükleri düşük saptandı. Three point indeksi ilde Gap indeksi yüksek duyarlılık düzeylerine sahip oldukları halde özgüllüklerinin ve NPD düşük olmalarından dolayı, redüksiyon kaybı olmayacakları tahmin etmede kullanılabilirler ancak redüksiyon kaybı olacakları belirlemekte aynı başarıya sahip değillerdir. Canterbury indeksi ise duyarlılığı düşük ancak özgüllüğü yüksek olduğu için redüksiyon kaybı olabilecek vakaları belirlemede daha faydalı olabilir.

Anahtar Kelimeler: Canterbury indeks, cast indeks, gap indeks, ön kol çift kırığı, padding indeks, three point indeks

S-27

İMPLANTIN STABİL OLDUĞU PERİPROSTETİK ENFEKSİYONLAR İMPLANT ÇIKARILMADAN KEMİK SEMENTİ İLE KAPLANARAK TEDAVİ EDİLEBİLİRMİ?

Hasan Göçer
Ondokuzmayıs üniversitesi Tıp Fakültesi Ortopedi ve Travmatoloji Anabilim Dalı Samsun Türkiye

AMAÇ: Hipotez: İmplantın stabil olduğu hastalarda enfeksiyonun implantın bütün çevresine ulaşmadığını öngörmekteyiz. İmplantların medulla dışında olan kısımlarını kemik çimentosu ile sarılarak implantın etrafındaki bakteri ve biyofilm hapsetmiş oluruz. Periprostetik enfeksiyonların tedavisinde stabil implantların çıkarılması yerine kemik sementi ile kaplanarak enfeksiyonun tedavi edilmesi amaçlandı.

YÖNTEM: İmplatın sıtabil olduğu hastalarda periprostetik enfeksiyon nedeniyle iki aşamlı revizyon düşünülen hastalar genel durumu ve mevcut kemik defekleri gözönüne alınarak bu tedavi kararlaştırıldı. Artroplasti parçalarından çıkarılabilecek kısımlar çıkarılırken (head, insert, vida,vs.) kemiğe fikse sabit kısımlar antibiyotikli (targocid 800mg/ 40 gram kemik sementi) kemik sementi ile kaplandı. Derin dokudan mikrobiyolojik etkeni bulmak için 3-5 kültür gönderildi. Kontrol ESR ve CRP takipleri normale döndüğünde hastalara ikinci aşamada kemik sementi kırılarak sadece daha önce çıkarılmış kısımlar (head, insert, vida,vs.) adapte edilerek ameliyat sonlandırıldı.

BULGULAR: Çalışmaya 8 hasta dahil edildi. 3 hasta daha önce tümör nedeniyle ameliyat edilmiş, 1 hasta primer kalça artroplastisi, 4 hastada ise revizyon kalça artroplasti ameliyatı sonrası enfeksiyon gelişmiş. Yaş ortalaması 61.8 yıl. ortalama takip süresi 11.2 ay (3-24 ay).Bir hasta post op 1. ay, bir hasta ise 26 ay sonra eks oldu. Takipte olan hiç bir hastamızda re-enfeksiyon görülmedi.

SONUÇ: Hasta sayısının az ve takip süresinin kısa olmasına rağmen implantların stabil olduğu özellikle genel durumu düşkün veya ileri derece kemik defekti olan hastalarda mevcut implantlar çıkarılmadan antibiyotikli kemik sementi ile sarılarak tedavi edilmesi hasta ve hekim açısından daha kolay bir yöntem olabilir. Bu şekilde ameliyat süresi kısalmakta, implantların çıkarılmasının yolaçacağı komplikasyonlar ve maliyetler önlenmiş olacaktadır.

Anahtar Kelimeler: Periprostetik enfeksiyon, kemik sementi, parsiyel revizyon

S-28

MEDİAL VE LATERAL PATELLOTİBİAL BAĞLARI KORUYARAK ANTERİOR DİZ PORTALLERİNİN YERLEŞTİRİLMESİNDE GÜVENLİ ANATOMİK ALANLAR: ANATOMİK KADAVRA ÇALIŞMASI

Kayhan Kesik[1], *Onur Bilge*[1], *Mustafa Nazım Karalezli*[1], *Mustafa Büyükmumcu*[2], *Anıl Didem Aydınkabakçı*[2], *Mahmut Nedim Doral*[3]
[1] *Necmettin Erbakan Üniversitesi Meram Tıp Fakültesi Ortopedi ve Travmatoloji Ana Bilim Dalı Konya, Türkiye*
[2] *Necmettin Erbakan Üniversitesi Meram Tıp Fakültesi Anato0030mi AnaBilim Dalı Konya, Türkiye*
[3] *Hacettepe Üniversitesi Tıp Fakültesi Ortopedi ve Travmatoloji Ana Bilim Dalı Ankara ,Türkiye*

AMAÇ: Medial ve lateral patellotibial bağlar (MPTB,LPTB) patellofemoral eklem stabilitesinde ikincil önemli yapılardır. Bu bağların yaralanmaları sonrasında rekonstrüktif cerrahileri uygulanmaktadır. Bu çalışma MPTB ve LPTB ve patellar tendon(PT) 'nin morfolojik ölçümlerinin gerçekleştirilmesi ve bu yapıların korunması amacıyla, diz artroskopisi işlemleri sırasında kullanılan anteromedial, anterolateral ve aksesuar anteromedial portallerin yerleştirilmesi için güvenli alanların belirlenmesi amacıyla gerçekleştirilmiştir.

YÖNTEM: Yerel etik kurul onayı sonrasında bu çalışma 5 kadavranın toplam 10 dizinde gerçekleştirildi.PT'nin uzunluğu biribirine paralel 2 horizontal çizgi ile 3 eşit anatomik bölgeye ayrıldı. Zon-1(proksimal), zon2(orta) ve zon3 (distal) olarak adlandırıldı..MPTB ,LPTB ve PT 'nin origin aldığı patella ve insersiyon yaptığı proksimal tibiaya kadar total uzunlukları ölçüldü.MPTB'nin lateral kenarının ve LPTB'nin medial kenarının PT'ye uzaklıkları her 3 zonda ölçülerek güvenli anteromedial ve anterolateral zonlar belirlendi.Bu bağların kalınlıkları her 3 zonda ayrı ayrı ölçüldü.Ayrıca aksesuar anteromedial portalin yerleştirilmesinde minimum güvenli aralığı için; PT'nin medial kenarından MPTB'nin medial kenarına kadar olan uzaklıklar her üç zonda ölçüldü..Ölçümler digital kumpas ile milimetre cinsinden bir araştırmacı tarafından yapıldı.Tanımlayıcı istatiksel yöntemler kullanılarak ortalama (+/- SD) veriler incelendi.

BULGULAR: PT,MPTB ve LPTB'in ortalama uzunlukları sırasıyla 48.4mm +/- 5.4, 32.7 +/-5.9, 32mm +/- 3.9.Bu bağların kalınlıkları sırasıyla zon1 de 26.6mm +/-2.6, 9.6mm +/-1.7, 10.6mm +/- 1.7 zon2 de 23.3mm +/-2.5 ,12.8 mm +/- 2.8 ,12.8 mm +/- 2.3, ve zon3 de 21.0mm +/- 2.5, 14.9 mm +/- 2.9 ,15.5mm +/- 2.8 .Anterolateral portal güvenli aralık üç zon için sırasıyla zon1 3.5mm +/- 1.3, zon2 9.8mm +/- 1.7 ve zon3 12.5mm +/- 1.2.Anteromedial portal güvenli aralık üç zon için sırasıyla zon1 3.1 mm +/- 0.6, zon2 10.1mm +/- 2.7 , ve zon3 13.2mm +/- 2.7.Aksesuar anteromedial portal için minimum güvenli aralık sırasıyla zon1 13.4 mm +/- 3.6, zon2 19.1 mm +/-4.0 ,ve zon3 21.8 +/- 4.2 olarak saptandı.

SONUÇ: Diz artroskopisi ve artroskopik ön çapraz bağ rekonstrüksiyonu en sık yapılan işlemler arasındadır. Diz artroskopisinin istenmeyen komplikasyonları ve artroskopik el aletlerinin kullanımını kolaylaştırmak için artroskopik portallerin yanlış yerleştirilmesinden kaçınılmalıdır.MPTB VE LPTB patellofemoral eklem stabilitesinde sekonder stabilizatör olarak görev yaparlar.Bu bağların yarlanmaları sonucunda rekonstrüksiyonları tariflenmiştir.Bu bağları korumak için güvenli alanlar tanımlanmalıdır.Özellikle artroskopik ön çapraz bağ rekonstrüksiyonu sırasında kullanılan aksesuar anteromedial portal yerleştirmesinde patellar tendonu referans alarak güvenli bir bölge belirlenerek yapılabilir. Bu çalışmada anterior artroskopik portallerin yerleştirilmesi sırasında PT ye MPTB'nin ve LPTB' nin uzaklıkları 3 farklı zonda ölçülerek güvenli aralıklar belirlenmiş olup, MPTB nin ve LPTB'nin korunmaları gerekliliğini vurgulamıştır.

Anahtar Kelimeler: patellotibial bağlar, anterior diz portalleri,patellar tendon,kadavra çalışması

S-29

CERRAHİ TEDAVİ UYGULANAN KAPALI PİLON KIRIKLARINDA FONKSİYONEL SONUCA ETKİ EDEN FAKTÖRLER

*Adem Erkut, Yılmaz Güvercin, **Mehmet Sabri Balık***
Recep Tayyip Erdoğan Üniversitesi Ortopedi ve Travmatoloji Ana Bilim Dalı, Rize, Türkiye

AMAÇ: Cerrahi tedavi uyguladığımız kapalı tibia distal uç eklem içi (Pilon) kırıklı hastaların fonksiyonel sonuçlarına etki eden faktörleri belirlemek.

YÖNTEM: Haziran 2012 ile Haziran 2015 tarihleri arasında kliniğimizde takip ve tedavisi yapılan ayakbileği kırığı olan 264 hasta incelendi. Bu hastaların içinden kapalı tibia distal uç eklem içi kırığı olan, takip verilerine ulaşılabilen, 40 hasta çalışmaya dahil edildi. Bu hastaların yaşı, cinsiyeti, travma şekli, etkilenen taraf, kırık tipi, ek hastalık ve ek yaralanma varlığı, radyolojik ölçüm değerleri, ayakbileği eklem hareket açıklıkları, erken ve geç komplikasyon varlığı araştırıldı. Fonksiyonel ve radyolojik skorlama yapıldı. Kırıklar Müller AO ve Rüedi / Algöwer sınıflamasına göre sınıflandı. Ovadia ve Beals kriterlerine göre redüksiyon kalitesi değerlendirildi. Fonksiyonel değerlendirme AOFAS ankle-hindfoot scale ve Teeny-Wiss scoring sisteme göre yapıldı.

BULGULAR: Hastaların ortalama yaşı 49 (18-78) yıldı. 24 erkek, 16 bayandı. 17 ekstremite sağ ve dominant taraftı. Ameliyat sonrası ortalama izlem süresi 20 (7-43) ay idi. Müller AO sınıflamasına göre yirmi 43-B1, üç 43-B2, üç 43-B3, iki 43-C1, dört 43-C2, sekiz 43-C3 ve Rüedi / Algöwer sınıflamasına göre 14 tip I, 15 tip II, 11 tip III kırık vardı. 9 hasta da ek hastalık vardı. Erken komplikasyon 3 kırıkta, geç komplikasyon 2 kırıkta görüldü. Fonksiyonel skor (AOFAS ankle-hindfoot scale ve Teeny- Wiss scoring sisteme) ile cinsiyet, kırık taraf, ek yaralanma arasında istatiksel olarak anlamlı ilişki yoktu. Travma şekli ile fonksiyonel skor (AOFAS ankle-hindfoot scale) arasında istatiksel olarak anlamlı ilişki vardı. İzlem süresi ile fonksiyonel skor (AOFAS ankle-hindfoot scale ve Teeny- Wiss scoring sisteme) arasında istatiksel olarak anlamlı korelasyon vardı. Fonksiyonel skor (AOFAS ankle-hindfoot scale) ile ek hastalık arasında, fonksiyonel skor (AOFAS ankle-hindfoot scale ve Teeny- Wiss scoring sisteme) ile redüksiyon kalitesi arasında istatiksel olarak anlamlı ilişki vardı. Fonksiyonel skor (AOFAS ankle-hindfoot scale) ile Müller-AO sınıflaması arasında (tip 1, 3, 6) ve fonksiyonel skor (Teeny-Wiss scoring sisteme) ile Müller-AO sınıflaması arasında (tip 1, 5, 6) istatiksel olarak anlamlı korelasyon vardı. Fonksiyonel skor (AOFAS ankle-hindfoot scale) ile Rüedi / Algöwer sınıflaması arasında (tip 1, 3) ve fonksiyonel skor (Teeny- Wiss scoring sisteme) ile Rüedi / Algöwer sınıflaması arasında da (tip 1, 3) istatiksel olarak anlamlı korelasyon vardı Komplikasyonla, kırık tipi korele idi. Fakat fonksiyonel skor ile arasında anlamlı ilişki yoktu.

SONUÇ: Cerrahi tedavi edilen kapalı pilon kırıklarında sonucu etkileyen en önemli faktör redüksiyon kalitesiydi.

Anahtar Kelimeler: Pilon kırığı, eklem içi kırık, ayakbileği kırığı

S-30

GELİŞİMSEL KALÇA ÇIKIĞI ZEMİNİNDE GELİŞEN KOKSARTROZUN ÇİMENTOSUZ TOTAL KALÇA ARTROPLASTİSİ İLE TEDAVİSİ: ORTA DÖNEM KLİNİK SONUÇLARI

*Özdamar Fuad Öken, **Mehmet Asiltürk**, Ahmet Özgür Yıldırım, Utku Gürhan*
Ankara Numune Eğitim ve Araştırma Hastanesi, Ortopedi A Kliniği, Ankara, Türkiye

AMAÇ: GKÇ zeminde oluşan koksartroz en sık sekonder osteoartrit sebeplerinden biridir. Bu hastalarda uygulanan total kalça protezi (TKP) hastaların fonksiyonel kapasitelerini artırmakta ve ağrılarını azaltmakta etkili bir yöntemdir. Ancak primer osteoartritte uygulanan TKP cerrahisine göre daha yüksek komplikasyon oranlarına sahiptir. Bunların sebebi olarak; kötü kemik stoğu, dar femoral kanal, posterior yerleşimli trokanter, artmış femoral anteversiyon, normal yerinde olmayan kalça rotasyon merkezi ve bacak uzunluk eşitsizlikleri söylenmektedir. Çalışmamızın amacı; GKÇ zemininde koksartroza bağlı yakınması olan hastalarda yaptığımız çimentosuz TKP operasyonun orta dönem fonksiyonel ve radyolojik sonuçlarını gelişen komplikasyonlar ile değerlendirmektir.

YÖNTEM: Çalışmamıza GKÇ'ye bağlı sekonder koksartrozu olan ve çimentosuz TKP ile aynı ekip tarafından opere edilen ve en az 5 yıllık takipleri ve 65 yaşından küçük olan 51 hasta retrospektif incelendi. Hastaların 45'i kadın, 6'sı erkek, 23'ü sağ kalça, 28'i sol kalça, yaş ortalaması 46,45±8,8 (26-64), ortalama takip süresi 85,03±16,3 (60-124) aydı. Hastalar Crowe'a göre sınıflandırıldı. Bacak uzunluk farklılıkları ölçüldü, Harris Kalça Skoru (HHS) hesaplandı, kılavuzlar ile kullanılacak protez tipi ve boyutu, osteotomi yapılıp yapılmayacağı ve komponent boyutları belirlendi. 5 kalça (%9,8) Crowe I, 8 kalça (%15,7) II, 1 kalça (%21,6) III, 27 kalça (%52,9) IV idi. Preoperatif bacak uzunluk farkı ortalaması 3,48±2,03cm (0-7,3), HHS ortalaması 58,18±8,9 (40-74)'di. Tüm hastalar supin pozisyonda ve anterolateal yaklaşımla opere edildiler. Hiçbir hastaya trokanterik osteotomi yapılmadı. Tüm hastalarda kalça gerçek asetabuluma yerleştirildi. 4cm'in üzerinde uzatma yapılacak olan kalçalara sinir hasarından kaçınmak için subtrokanterik femoral modifiye oblik osteotomi yapıldı. Toplam 20 (%39,2) hastaya osteotomi yapıldı, bunların 1'i Crowe III ve 19'u Crowe IV'dü. Osteotomi miktarına; femoral stem proksimal segmente fikse edilip kalçanın redükte edilmesiyle üst üste gelen femurun uzunluk miktarına göre karar verildi. Buna göre ortalama 2,07±0,49cm (1,5-3) femoral rezeksiyon yapıldı. Tüm osteotomiler kablo ile fikse edildi. Hastalar postoperatif ikinci gün mobilize edildi. Osteotomi yapılanlarda 6.haftaya kadar tam yük verdirilmedi. Postoperatif bacak uzunluk farklılıkları ölçüldü, osteotomi hattı kaynama durumu değerlendirildi, son kontrollerde HHS dolduruldu, komplikasyonlar belirlendi.

BULGULAR: 50 (%98) kalçanın osteotomi hattı ortalama 4,29±1,2 (2,9-7,2) ayda sorunsuz bir şekilde kaynadı. Postoperatif uzunluk farkı 0,66±0,7cm (0-2,9), HHS ortalaması 82,64±9,4 (66-100) bulundu. Osteotomi yapılmayan hastalarda ortalama HHS'nin 63,3'den 87,35'e; osteotomi yapılanlarda 50,25'den 75,35'e çıktığı görüldü. 51 kalçanın 10 (%19,6)'unda postoperatif çeşitli komplikasyonlar görüldü. polietilen aşınması (%2), osteotomi hattında kaynamama (%2) ve rekürren çıkık (%2) nedeniyle 3 (%5,9) hastaya revizyon yapıldı. Revizyon yapılanlarda postoperatif HHS'nin belirgin olarak daha düşük olduğu görüldü (ort.70,3±5,8). 1 (%2) hastada Brooker Tip 2 olmak üzere heterotropik ossifikasyon, 1 (%2) hastada i.v. antibiyotik ile geçen yüzeyel yara enfeksiyonu, 1 (%2) hastada intraoperatif femur kırığı, 1 (%2) hastada osteotomi hattında geç kaynama (7.2ay), 1 (%2) hastada genel anestezi altında traksiyon ile oturan çıkık görüldü. 2 hastamızda sinir hasarı ile karşılaştık. 1 (%2)'inde femoral sinir hasarı, 1 (%2)'inde peroneal hasar gördük. Femoral sinir hasarı olan hasta Crowe IV'dü ve 4,5 cm uzatma yapılıp 2cm'lik femoral rezeksiyon yapılmıştı. Peroneal hasarı olan hasta da Crowe IV'dü, 3,2 cm uzatma yapılmıştı, osteotomi yapılmamıştı. Postoperatif kalça ve diz fleksiyona alınarak sinir rahatlatılmaya çalışıldı. 2 hastanın da postoperatif birici yıl kontrollerinde tamamen iyileştiği görüldü.

SONUÇ: GKÇ'ye bağlı gelişen sekonder osteoartritin tedavisinde anterolateral girişim ile uygulanan çimentosuz TKP, hasta memnuniyeti ve fonksiyonları yönünden etkili ve başarılı bir ameliyattır. Bu ameliyatlarda

S-30

preoperatif planlama ile osteotomi yapılıp yapılmayacağı, ne kadar yapılacağı, asetabular ve femoral komponent seçimi yapılmalıdır. Uzatma miktarı ile gelişebilecek sinir hasarı arasında ki ilişkide bir fikir birliğine varılamamıştır. 3cm, 4cm, 5cm veya femur uzunluğunun %10'undan daha fazla uzatıldığı zaman sinir hasarı olabileceği ya da uzatma miktarı ile ilişkili olmadığını bildiren yazılar mevcuttur. Bundan dolayı hasta sayısı daha fazla olan çalışmalar yapılmalıdır.

Anahtar Kelimeler: gelişimsel kalça displazisi, total kalça artroplastisi, kısaltma osteotomisi

S-31

NADİR GÖRÜLEN EKLEM İÇİ KİTLE : LİPOMA ARBORESCENS OLGU SUNUMU

Mahmut Tunçez, *Hüseyin Tamer Ursavaş, Onur Kayatekin*
İzmir Katip Çelebi Üniversitesi Atatürk Eğitim Ve Araştırma Hastanesi,Ortopedi Vetravmatoloji Kliniği, İzmir, Türkiye

AMAÇ: Lipoma arborescens nadir görülen eklem içi benign bir tümoral lezyondur. Etyolojisi bilinmemekle birlikte sinovyal dokunun villöz lipomatöz proliferasyonu sonucu oluşur. Genellikle inflamatuar artrit ,diabet , steroid kullanımı ve travma ile görülmekle birlikte spontan vakalar da literatürde mevcuttur.. Eklemde tekrarlayan ve yavaş gelişen efüzyon ve ağrı ile klinik seyri mevcut olup sinovyektomi ile tedavi edilir. Bu olgu sunumunda nadir görülen lipoma arborescens ile psöriazis birlikteliğini sunmayı amaçladık.

YÖNTEM: 20 yaş erkek 2 yıldır psöriazis ve 1 yıldır epilepsi tedavisi almakta olan hasta 1 yıldır sol dizinde şişlik ve ağrı ile başvurdu. Tüm vücutta yaygın eritemli squamlı cilt lezyonları izlendi. Daha önce başka sağlık merkezlerinde aralıklı aspirasyon ile takip edilen hasta poliklinik başvurusu sonrası direk grafilerinin normal olması üzerine elde edilen sol diz MRG de suprapatellar sıvı içerisinde T1 ağırlıklı kesitlerde düşük sinyal, yağ baskılamalı sekanslarda baskılanan, yağ lobullerine ait alanlar izlendi ve lipoma arborescens olarak raporlandı. Hastanın serolojisi , sistemik labaratuar tekikleri ve eklem ponksiyon sıvısında anlamlı patoloji saptanmadı.

BULGULAR: Hastanın yapılan fizik muayenesinde her iki alt ekstremitesinde 1-3 cmlik çok sayıda eritemli squamotik cilt lezyonları mevcuttu. Diz eklem hareket açılığı normal, mc murray negatif ve ön çekmece ve lahman negatifti. Hastaya artroskopik sinovyektomi önerildi ve onamı alınarak spinal anestezi altında supin pozisyonda hazırlanarak anteromedial ve anterolateral portallerden girilerek suprapatellar poşta villöz lipomatöz çok sayıda lezyon ve transvers plika izlendi. Medial ve lateral gutter a da uzanan villöz yapılar,sinovyal doku ve plika eksize edildi. . Menisküsler ve çapraz bağlar olağan izlendi ve operasyona son verildi. Hastanın patolojik incelemesi lipoma arborescens ile uyumlu bulundu.

SONUÇ: Tekrarlayan ve kronik eklem efüzyonlarında lipoma arborescens akla gelmelidir.En sık diz eklemini tutar fakat literatürde el bileği, omuz, dirsek, ayak bileği ve kalça eklem tutulumu da bildirilmiştir. Ayırıcı tanısında sinovyal kondromatozis , villonodüler sinovit, sinovyal hemanjiom ve romatoid artrit bulunur. Tedavisi açık artrotomi ile yada artroskopik sinovyektomidir

Anahtar Kelimeler: Lipoma Arborescen

S-32

DİZ OSTEOARTRİTLİ HASTALARDA OKSİDATİF DURUM VE SERUM PROLİDASE ENZİM AKTİVİTESİNİN DEĞERLENDİRİLMESİ

Mehmet Akif Altay[1], *Cemil Ertürk*[1], *Ali Bilge*[1], *Metin Yaptı*[1], *Ali Levent*[1], *Nurten Aksoy*[2]
[1] *Harran Üniversitesi Tıp Fakültesi Ortopedi ve Travmatoloji Anabilim Dalı, Şanlıurfa, Türkiye*
[2] *Harran Üniversitesi Tıp Fakültesi Klinik Biyokimya Anabilim Dalı, Şanlıurfa, Türkiye*

AMAÇ: Osteoartrit (OA) diz eklemini sıklıkla tutan dejeneratif bir eklem hastalığıdır. Ancak etiyolojisi henüz tam olarak bilinmemektedir. Hastalığın varlığını ve ilerleyişini belirlemedeki temel değerlendirme kriterleri klinik ve radyolojik bulgulardır. Günümüzde araştırmaların çoğunda amaç hastalık sürecini ve ilerleyişini belirlemede bu klinik ve radyolojik kriterlere ek olarak histopatolojik değişimlerinde izlenebilmesidir. Hastalık sırasındaki dejeneratif süreçten etkilenen tüm dokuların (eklem kıkırdağı, subkondral kemik, ligamanlar, periartiküler dokular, sinirler ve sinovyal dokular) yapısında kollajen vardır. Serum prolidaz enzim aktivitesi kollajen döngüsünü belirlemede önemli biyokimyasal belirteçlerden birisidir. Bir çok kas iskelet sistemi hastalığında prolidaz enzim aktivitesinin patofizyolojideki rolü araştırılmıştır. OA te suçlanan bir diğer faktör de oksidatif strestir. Çeşitli çalışmalarda reaktif oksijen ürünlerinin OA li hastalarda yüksek bulunduğu bildirilmiştir. Bu çalışmadaki amacımız literatürde ilk defa serum prolidaz enzim aktivitesinin yanısıra oksidatif durum belirteçleri [lipid peroksidaz (LOOH), total oksidatif status (TOS) ve oksidatif stres indeksi (OSI)] ile anti-oksidatif durum belirteçleri olan [serbest sülfidril gurubu (-SH) ve total antioksidatif kapasite (TAC)] nin diz OA li hastalarda belirlenmesi ve bunların klinik ve radyolojik parametrelerle ilişkisinin değerlendirilmesidir.

YÖNTEM: Çalışmamıza 137 diz OA li hasta (90 bayan – 47 erkek) alındı. Ortalama yaş 58.5±9.8, dağılım 40-79 idi. Tanı American College of Rheumatology kriterlerine göre konuldu. Kontrol gurubu için 134 sağlıklı gönüllü değerlendirildi. Dışlama kriterlerimiz vitamin kullanımı, sekonder OA, geçirilmiş diz cerrahisi, inflamatuar romatizmal hastalıklar, enfeksiyöz artritler ve endokrin ilişkili artropatilerdi. Radyolojik değerlendirmede Kellgren–Lawrence (KL) evreleme skalası kullanıldı. Klinik değerlendirmede ise Western Ontario and McMaster University Osteoarthritis (WOMAC) skalası kulanıldı. Prolidaz enzim aktivitesi fotometrik yöntemle belirlendi. Oksidatif ve antioksidatif durum parametreleri ise Rel assay tanı kitleri yöntemi ile belirlendi. İstatistiksel analizler SPSS proğramı ile yapıldı.

BULGULAR: Gurupların demografik verileri arasında istatistiksel olarak anlamlı bir farklılık yoktu. Serum prolidaz enzim aktivitesinin diz OA gurubunda kontrol gurubuna göre anlamlı olarak düşük olduğu ayrıca bu değerlerin hastalığın ciddiyeti ilerledikçe daha da anlamlı olarak azaldığı gözlendi. Ek olarak oksidatif durum belirteçleri olan LOOH, TOS ve OSI değerlerinin diz OA gurubunda kontrol gurubuna göre anlamlı derecede yüksek olduğu, antioksidatif durum belirteçleri olan TAC ve –SH değerlerinin ise guruplar arasında anlamlı bir farklılık göstermediği tespit edildi. Regresyon analizinde ise serum prolidaz enzim aktivitesinin WOMAC skorları ile bağımsız olarak ilişkili olduğu tespit edildi.

SONUÇ: Azalmış prolidaz enzim aktivitesi ve artmış LOOH, TOS ve OSI değerlerinin diz OA ile ilişkili olabileceği ayrıca prolidaz enzim aktivitesinin diz OA nin ilerleyişini belirlemede yardımcı bir tanı aracı olarak kullanılabileceği görüşündeyiz.

Anahtar Kelimeler: Diz osteoartriti, Prolidaz enzim aktivitesi, Oksidatif durum

S-33

ANTONY-K PLAĞI İLE MEDİYAL AÇIK KAMA YÜKSEK TİBİAL OSTEOTOMİSİNİN KLİNİK VE RADYOLOJİK SONUÇLARI: İLERİYE DÖNÜK MİNİMUM BEŞ YILLIK VERİLER

Mehmet Akif Altay[1], *Cemil Ertürk*[1], *Serkan Sipahioğlu*[1], *Uğur Erdem Işıkan*[1], *Nuray Altay*[2], *Ahmet Şükrü Mercan*[3], *Ali Murat Kalender*[4]
[1] *Harran Üniversitesi Tıp Fakültesi Ortopedi ve Travmatoloji Anabilim Dalı, Şanlıurfa, Türkiye*
[2] *Harran Üniversitesi Tıp Fakültesi Anesteziyoloji ve Reanimasyon Anabilim Dalı, Şanlıurfa, Türkiye*
[3] *Şanlıurfa Eğitim Araştırma Hastanesi Ortopedi ve Travmatoloji Kliniği, Şanlıurfa, Türkiye*
[4] *Kahramanmaraş Sütçü İmam Üniversitesi Tıp Fakültesi Ortopedi ve Travmatoloji Anabilim Dalı, Kahramanmaraş, Türkiye*

AMAÇ: Mediyalden açık kama osteotomisi mediyal osteoartriti olan varus dizilimindeki genç ve aktif hastalarda geniş kabul gören tedavi alternatiflerinden birisidir. Özellikle proksimal tibiadaki mediyal açılımın kontrollü yapılabilmesi normal dizilimin sağlanmasında oldukça önemlidir. Bu yöntemin en büyük sorunları cerrahi sırasında yetersiz düzeltilme yapılması ya da ameliyat sonrasındaki açısal kayıplardır. Antony-K plağı uygulama sırasında milimetrik düzeltme imkanı sağlaması ile avantajlı bir tespit alternatifidir. İleriye dönük olarak planlanan bu çalışmadaki amacımız Antony-K plağı kullanılarak mediyal açık kama yöntemi ile yüksek tibial osteotomi uygulanan ve en az beş yıllık izlemi yapılabilen hastaların klinik ve radyolojik sonuçları ile komplikasyon oranlarını belirlemektir.

YÖNTEM: Değerlendirmeye Ocak 2007 ile Ekim 2009 tarihleri arasında mediyal açık kama yöntemi ile yüksek tibial osteotomi uygulanan 34 hastanın 35 dizi alındı. Olguların osteoartrit tanıları American College of Rheumatology kriterleri ve Kellgren-Lawrence evreleme sistemi ile konuldu. Çalışmaya dahil edilme kriterleri mediyal tek kompartman osteoartriti, mediyal femoral kondilde lokalize kıkırdak lezyonları ve stabil dizlerdi. Dışlama kriterleri ise mediyal kopartmanda ciddi kıkırdak hasarı ya da kemik kaybı, lateral kopartmanda evre III-IV osteoartrit, patello-femoral eklemde osteoartrit, lateral menisküste ciddi kayıp olması, < 120 derece diz fleksiyonu, ciddi bağ instabilitesi ya da enfeksiyon varlığı idi. Klinik değerlendirmede görsel analog skala (VAS), Western Ontario and McMaster University Osteoarthritis (WOMAC) ve Lysholm skorları kullanıldı. Radyolojik değerlendirmede ise dizilim femoro-tibial açı (FTA) ölçümü ile yapıldı. Ayrıca posterior tibial eğim (PTS) ve Insall-salvati oranları (ISI) ölçüldü.

BULGULAR: Ortalama 74.65±10.12 aylık izlem sonucunda klinik olarak ameliyat öncesi değerler ile karşılaştırıldığında VAS, WOMAC ve Lysholm skorlarında istatistiksel olarak anlamlı düzelmeler olduğu görüldü. Katagorik olarak başlangıçta Lysholm skorları 22 dizde kötü, 9 dizde orta ve 4 dizde iyi iken son kontrollerde 8 dizde orta, 16 dizde iyi ve 11 dizde mükemmeldi. Ameliyat öncesi ve son kontrollerdeki VAS ve WOMAC skorları arasında anlamlı korelasyon vardı. Radyolojik olarak ameliyat öncesinde 4.68±4.39 derece varusta olan FTA değerleri son kontrollerde 8.43±2.02 derece valgus olarak ölçüldü. Ortalama düzelme 13.1±2.7 derece idi ve istatistiksel olarak anlamlıydı. Ayrıca PTS ta anlamlı artış ISI de ise anlamlı azalma tespit edildi.

SONUÇ: Antony-K plağı mediyalden açık kama osteotomisi gereken olgularda cerrahi sırasında yeterli düzelme sağlaması, izlemler sırasında tatminkar stabiliteyi koruması ve anlamlı korreksiyon kaybı göstermemesi ile etkili ve güvenli bir tespit materyali alternatifi olarak kullanılabilir.

Anahtar Kelimeler: medial açık kama, yüksek tibial osteotomi, Antony-K plağı

S-34

YAŞLI DİYABETİK HASTALARDA TRANSTİBİAL VE TRANSFEMORAL AMPUTASYONLARIN MORTALİTE ORANLARI VE FONKSİYONEL SONUÇLARININ KARŞILAŞTIRILMASI

Ali Şeker[1], *Adnan Kara*[1], *Melih Malkoç*[1], *Mahir Mahiroğulları*[1], *Savaş Çamur*[2], *Mehmet Mesut Sönmez*[2]
[1] *İstanbul Medipol Üniversitesi, Ortopedi Ve Travmatoloji Anabilim Dalı, İstanbul, Türkiye*
[2] *Şişli Etfal Eğitim Ve Araştırma Hastanesi, Ortopedi Ve Travmatoloji Kliniği, İstanbul, Turkiye*

AMAÇ: Bu çalışmada yaşlı diyabetik hastalarda iyileştirilemeyen yaralar sebebiyle yapılan transtibial ve transfemoral ampütasyonların mortalite oranları ve fonksiyonel sonuçlarının karşılaştırılması amaçlanmıştır.

YÖNTEM: Çalışmaya 87 hasta [59 (%64.1) transtibial ve 33 (%35.9) transfemoral] çalışmaya dahil edildi. Ortalama yaş transfemoral grupta 70.7 (61-95), transtibial grupta 69.3 (60-84) idi. Ortalama takip süresi 41.8 (1-129) aydı. Hastaların değerlendirilmesinde Amputee Mobility Predictor (AMP) skoru (protezli ve protezsiz) ve Barthel günlük yaşam indeksi kullanıldı.

BULGULAR: İlk yıl mortalite oranları transtibial grupta %29,6, transfemoral grupta %30,3 idi. Genel mortalite oranı ise %65.5 (transtibial %66.7, transfemoral 63.6%). İki grubun ölüm oranları arasında anlamlı fark bulunmadı ancak transfemoral grupta cerrahi ile ölüm arasındaki süre anlamlı olarak kısaydı (transfemoral grup 5.1 ay, transtibial grup 13.6 ay). Ortalama protezli AMP skoru transtibial grupta 32.3 (14-42), transfemoral grupta 26.9 (19-40) puandı. Ortalama protezsiz AMP skoru transtibial grupta 29.5 (11-40), transfemoral grupta 22.7 (16-39) puandı. İki grubun skorları arasındaki fark anlamlıydı. Ortalama Barthel skoru transtibial grupta 82.5 (70-100) puan, transfemoral grupta 80.2 (65-100) puandı. Gruplar arasındaki fark anlamlı değildi.

SONUÇ: Yüksek ölüm oranları ve morbiditeler major alt ekstremite ampütasyonlarına karşı önleyici tedbirlerin ve diyabetik hastalarda ayak bakımının önemini göstermektedir.

Anahtar Kelimeler: amputasyon, transtibial, transfemoral, fonksiyonel sonuç, mortalite

S-35

MONO-İODOASETATA BAĞLI GELİŞEN DİZ OSTEOARTRİTİNE İNTRARATİKÜLER ETOFENAMAT *ENJEKSİYONUNUN ETKİSİ. DENEYSEL ÇALIŞMA*

Mehmet Ata Gökalp[1], *Savaş Güner*[1], *Seyyid Şerif Ünsal*[1], *Abdurrahim Gözen*[1], *Remzi Erten*[2]
[1] *Yüzüncü Yıl Üniversitesi Tıp Fakültesi Ortopedi ve Travmatoloji Kliniği, Van, Türkiye*
[2] *Yüzüncü Yıl Üniversitesi Tıp Fakültesi Patoloji Kliniği, Van, Türkiye*

AMAÇ: Rat diz eklemine monoiodoasetat verilerek oluşturulan deneysel osteoartrit modelinde intrartiküler etofenamat uygulamasının kıkırdak yapı üzerindeki etkilerini modifiye mankin skoru kullanılarak değerlendirilmesi amaçlandı.

YÖNTEM: Çalışmaya 34 adet Wistar Albino cinsi rat dahil edildi. Başlangıçta bütün ratların sağ diz eklemine 3 mg monoiodoasetat içeren 50 mikrolitre izotonikli karışım ve sol dizlerine ise aynı hacimde izotonik enjekte edildi. 3 hafta sonra rastgele seçilen 4 rat sakrifiye edilerek sağ dizleri histopatolojik olarak incelendi ve osteoartrit oluşumu kanıtlandı. Daha sonra kalan 30 rat 2 gruba ayrılarak 1. grubun sağ dizine 5 mg etofenemat diğer grubun sağ dizine ise eşit hacimde izotonik verildi. Altıncı haftanın sonunda ratlar sakrifiye edilip 4 gruba ayrıldı. 1. Grup: Monoiodoasetatla osteoartrit oluşturulduktan sonra sağ dizine izotonik verilen ratların sol dizleri, 2. Grup: Monoiodoasetatla osteoartrit oluşturulduktan sonra sağ dizine izotonik verilen ratların sağ dizleri, 3. Grup: Monoiodoasetatla osteoartrit oluşturulduktan sonra sağ dizine etofenamate verilen ratların sağ dizleri, 4. Grup: Monoiodoasetatla osteoartrit oluşturulduktan sonra sağ dizine etofenamate verilen ratların sol dizleri yerleştirildi. Preperatlar ışık mikroskobu altında yapılan işlemden habersiz aynı patolog tarafından histopatolojik olarak incelendi. Eklem kıkırdağında oluşan histopatolojik değişiklikler modifiye mankin skoru kullanılarak derecelendirildi.

BULGULAR: Sağ dizine serum fizyolojik verilen grubta 1 rat bilinmeyen nedenle 5. haftanın sonunda deney sonuçlanmadan öldü. İncelenen preparatlar istatistiksel analizi yapılarak modifiye Mankin skalasına göre değerlenirildiğinde 1. grup ile 4. grup arasına istatistiksel olarak farklılık görülmezken 2. grup ile 3. grupta ise hem kendi aralarında hem de diğer gruplarla aralarında farklılık görüldü ve bu da istatistiksel olarak anlamlı bulundu (p

SONUÇ: Çalışmada etofenamatın intraartiküler uygulamasının eklem kıkırdağı üzerinde zararlı etkisinin olmadığını, sınırlı verilerle literatürde non-steroid antiinflamatuar ilaç olan etofenamatın intaraartiküler uygulamasının güvenli olduğu ve eklem kıkırdağına zarar vermediği saptandı. Eklem içi patolojiler üzerinde intraartiküler etofenamatın terapötik etkilerini incelemek için araştırmaların çoğaltılması ve derinleştirilmesi gerekir. Bunların sonucuna göre insanlarda kullanımı ilgili çalışmalar yapılabilir.

Anahtar Kelimeler: Osteoartrit, monoiodoasetat,etofenamat, rat

S-36

TUBERKULUM MİNUS HUMERİ KİSTLERİNİN SUBSKAPULARİS YIRTIKLARI VE SUBKORAKOİD SIKIŞMA İLE İLİŞKİSİ VAR MIDIR?

Mehmet Çetinkaya[1], Muhammet Baybars Ataoğlu[2], Tacettin Ayanoğlu[2], Ulunay Kanatlı[2], Mustafa Özer[3]
[1] *Erzincan Üniversitesi Mengücek Gazi Eğitim ve Araştırma Hastanesi, Ortopedi ve Travmatoloji Ana Bilim Dalı, Erzincan, Türkiye*
[2] *Gazi Üniversitesi, Ortopedi ve Travmatoloji Ana Bilim Dalı, Ankara, Türkiye*
[3] *Necmettin Erbakan Üniversitesi, Meram Tıp Fakültesi, Ortopedi ve Travmatoloji Ana Bilim Dalı, Konya, Türkiye*

AMAÇ: Tuberkulum majus humeri kistleri ile supraspinatus ve nfraspinatus üzerinde yapılmış bulunan ve ilişkisinin olduğunu kanıtlayan birçok çalışma mevcuttur. Tuberkulum minus humeri (TMH) kistleri ve subskapularis yırtıkları arasındaki ilşişkide ise bugüne henüz bir fikir birliği bulunmamaktadır. Artroskopik olarak subskapularis yırtığının teyit edildiği, subkorakoid sıkışma ile ilişkisinin incelendiği çalışma sayısı ise sınırlı sayıdadır ve yeterli detaya sahip değildir. Bu çalışmamızda artroskopik olarak subskapularis yırtığı nedeniyle tamir uyguladığımız hastalardaki TMH kistleri sıklığını ve kontrol grubuyla farklarını araştırdık.

YÖNTEM: Şubat 2004 ve Ocak 2016 tarihleri arasında yapmış olduğumuz omuz artroskopisi verilerinden cerrahi öncesi manyetik rezonans görüntüleme (MRG) ve artroskopik cerrahi video kaydı bulunan hastaların bilgileri yeniden incelendi. Ameliyat videoları izlenerek subskapularis yırtığı tanısı kesinleştirilen hastalardan çalışma grubu, yırtığı olmayan hastalardan ise kontrol grubu oluşturuldu. TMH kisti tanısı için nötral pozisyonda çekilmiş MRG çalışmalarının T2-ağırlıklı aksiyel kesitlerinde biseps oluğundan başlayan ve glenoid fossanın merkezine çekilen çizginin anteriorunda kist varlığı araştırıldı. Subskapularis yırtığı tanısı hastalar semi-lateral dekübit pozisyonda ve kol 45 derece abdüksiyon, 30 derece öne fleksiyon pozisyonda iken uygulanan artroskopik cerrahide standart posterior portalden yapılan eklem içi artroskopik muayene ile kesinleştirildi. Veriler SPSS (statistical package for social sciences) paket programı kullanılarak analiz edildi ve P

BULGULAR: Çalışma grubunda 169, kontrol grubunda ise 121 hasta bulunuyordu. Gruplar arasında yaş ortalaması, cinsiyet ve etkilenen taraf omuz arasında fark bulunmadı. Ortalama yaş 57 (standart sapma=10) olarak bulundu. Çalışma grubunda hastaların %70'i, kontrol grubunda ise %62'si kadın olarak bulundu. Etkilenen taraf omuz çalışma grubunda %32, kontrol grubunda ise %42 oranında sol omuzdu. Subskapularis yırtığı olan hastaların %55.5'inde, kontrol grubunun ise %19'unda TMH kisti bulundu (P=0,000). Kisti olan hastalar ve olmayanlar olarak ayrıldıklarında hastaların ortalama korakohumeral aralık mesafeleri arasında sagittal ve koronal oblik kesitlerde yapılan ölçümlerde fark görülmemiştir. Daha önce yapmış olduğumuz çalışmamızda, subskapularis yırtıklarıyla en belirgin korakoid çıkıntı parametresi ola korakoid taşma ise anlamlı olarak farklı bulunmuştur (P=0,008). Fakat beklediğimizden farklı olarak kist olan grupta korakoid taşmanın daha fazla olduğu görülmüştür. Kist bulunan ve bulunmayan gruplar arasında supraspinatus yırtığı insidansı benzer olarak istatistiksel olarak benzer bulunmuştur (sırasıyla %20,8 ve 22,9). Gruplar ayrıca korakohumeral aralığı MRG koronal oblik kesitlerinde 7 mm ve altında olanlarla 7 mm üzerinde olanlar olarak ikiye ayrılmışlardır. İstatistiksel olarak kist varlığı açısından bu iki grup arasında fark bulunmamıştır.

SONUÇ: Sonuç olarak artroskopik teyitli subskapularis yırtılarında yapmış olduğumuz MRG çalışmasında, TMH kistleri ile subskapularis yırtıkları arasında anlamlı derecede ilişki bulunmuştur (%55.5). Fakat, daha önce yapılmış bulunan çalışmalardan farklı olarak subkorakoid sıkışma ile kist sıklığı arasında herhangi bir ilişki bulunamamıştır. Korakoid taşma yapmış olduğumuz bir çalışmada subskapularis yırtıklarıyla ilişkili bulunmuş olsa da kistleri arttırdığına dair bir veri bulunamamıştır.

Anahtar Kelimeler: Omuz artroskopisi; rotator kılıf; subskapularis; subkorakoid sıkışma

S-37

PROPOLİSİN RATLARDA OLUŞTURULAN DENEYSEL OSTEOARTRİT MODELİNDE KIKIRDAK KORUNMASI ÜZERİNDEKİ ETKİSİ

Mehmet Emre Baki[1], *Murat Özcan*[1], *Mustafa Önder Önder*[1], *Gökçen Kerimoğlu Kerimoğlu*[2]
[1] *Karadeniz Teknik Üniversitesi Ortopedi ve Travmatoloji Ana bilim dalı Trabzon Türkiye*
[2] *Karadeniz Teknik Üniversitesi Histoloji ve Embriyoloji Ana bilim dalı Trabzon Türkiye*

AMAÇ: Oral yolla verilen Propolisin ratlarda medial menisektomi yöntemi ile oluşturulan deneysel osteoartrit modeli üzerinde kıkırdak koruyucu etkisinin değerlendirilmesi amaçlanmıştır.

YÖNTEM: Çalışmada 28 adet Spraque Dawley cinsi dişi rat kullanılmıştır. Ratlar artrotomi, menisektomi, P100 ve P200 olmak üzere yedişerli 4 gruba ayrıldı. Cerrahi yöntem olarak artrotomi grubundaki ratların sağ dizlerine sadece artrotomi uygulandı ve eklem kapatıldı. Menisektomi, P100 ve P200 gruplarındaki ratların sağ dizlerine ise deneysel osteoartrit modeli oluşturabilmek için medial kollateral bağın kesilmesinin ardından medial menisektomi uygulandı. Cerrahi işlem sonrasında tüm ratlar ayrı kafeslere koyuldu ve hareket etmelerine izin verildi. Menisektomi grubundaki ratlara deney sonuna kadar herhangi bir tedavi verilmedi. P100 grubundaki ratlara cerrahi sonrası 3. günden itibaren 100 mg/kg dozunda olacak şekilde, P200 grubundaki ratlara ise 200 mg/kg dozunda olacak şekilde 5 hafta süreyle her gün oral yoldan Propolis verildi. 5. haftanın sonunda tüm ratlar servikal dislokasyon yoluyla öldürüldü ve sağ diz eklemleri alındı. Fiksasyon ve dekalsifikasyon işlemleri sonrasında tibia medialinden alınan kesitler Safranin O Fast Green boyası ile boyanarak Mankin kıkırdak skorlama sistemine göre histolojik olarak değerlendirildi.

BULGULAR: Grupların ortalama Mankin skorlarına bakıldığında; artrotomi grubu 0.42, menisektomi grubu 9, P100 grubu 4.85 ve P200 grubu 5.42 olarak bulunmuştur. P100 grubu menisektomi grubu ile karşılaştırıldığında, P100 grubunun Mankin skorlarının menisektomi grubuna göre istatistiksel olarak anlamlı derecede düşük olduğu görülmüştür ($p<0.001$).

SONUÇ: Bu çalışmada rat dizlerinde medial menisektomi sonrasında literatürle uyumlu olacak şekilde ilerleyici osteoartrit oluşturulabildiği görülmüştür. Oral yoldan uygulanan Propolisin deneysel osteoartrit modelinde kıkırdak koruyucu etki gösterdiği görülmüştür. Ayrıca Propolisin 100 mg/kg/gün ve 200 mg/kg/gün dozları arasında kıkırdak koruyucu etki açısından fark bulunmamıştır.

Anahtar Kelimeler: Kıkırdak, Osteoartrit, Propolis, Rat

S-38

TRAVMATİK BİPOLAR KLAVİKULA ÇIKIĞININ (YÜZEN KLAVİKULA), CİFT ENDOBUTTON TEKNİGİ İLE REDUKSİYON VE FİKSASYONU; OLGU SUNUMU

Mehmet Kürşad Bayraktar, *Murat Çakar, Yusuf Özcan, Süleyman Semih Dedeoğlu, Ahmet Öncül, Cem Zeki Esenyel*
Okmeydani Egitim ve Arastirma Hastanesi, Ortopedi ve Travmatoloji Klinigi, Istanbul, Turkiye

AMAÇ: Travmatik klavikula çıkıkları ortopedik acillerin sık görülen bir grubudur. İki ucun da çıkık olduğu ve yüzen klavikula olarak tanımlanmış bipolar klavikula dislokasyonu ise oldukça nadir görülen bir travmadır ve literatürde çok az sayıda olgu sunumu olarak bildirilmiştir. Nadir olarak karşılaşıldığından dolayı tedavi yaklaşımı konservatif tedaviden distal klavikula rezeksiyonuna kadar geniş bir yelpazede bildirilmiştir. Bu çalışmada tek olgu üzerinden bipolar klavikula dislokasyonunda daha önce bildirilmemiş bir cerrahi yöntem sunulmaktadır.

YÖNTEM: OLGU: 28 yaşında erkek hasta darp edilme ve merdivenden yuvarlanma hikayesi ile acil polikliniğimize getirildi. Muayenesinde sağ omuzda superolateralde belirgin çıkıntı, şişlik ve ağrı ile birlikte hareket kısıtlılığı saptandı. Hastada damar yaralanması ve nörolojik defisit saptanmadı. Hastanın Direkt grafisinde sağ klavikulunanın her iki ucundan disloke olarak superelaterale kaydığı görüldü. Başka bir kırık tespit edilmeyen hasta kol askısına alınarak operasyon için yatırıldı. Çıkık sonrası 3. gün opere edilen hastaya distal eklem seviyesinden indirekt redüksiyon yapılarak skopi ile kontrol edildi. Sternoklavikular eklemin redükte olması üzerine sadece distalden çift endobutton tekniği ile redüksiyon ve tespit yapıldı. Postoperatif 2. gün taburcu edilen hastaya erken postop dönemde pandüler hareketler başlandı. 3. hafta yük verme ve kolu kaldırmaya başlayan hastanın 10. haftada ağrısız tam eklem hareket açıklığına kavuştuğu görüldü.

BULGULAR: Postoperatif klinik bulgular ve radyografik olarak takip edilen hastanın takiplerinde Oxford ve Constant skorları hesaplandı. 1. ay, 3. ay ve 6. ay grafileri radyolojik olarak değerlendirildi. Postoperatif 6. ayda hasta tamamen ağrısız, aktif ve kısıtlılık olmaksızın tüm hareketlerini yapabiliyordu. Dökümantasyon amacı ile Oxford skoru 46 (48 üzerinden), Constant omuz skoru ise 98 (100 üzerinden) olarak kaydedildi. Potoperatif takiplerinde yara problemi ve kullanılan implanta bağlı herhangi bir komplikasyon saptanmadı.

SONUÇ: Oldukça nadir olarak karşılaşılan travmatik yüzen klavikulanın tedavisinde halen görüş birliği sağlanamamıştır. Cerrahi tedavide bir çok yöntem de halen geliştirilmektedir. Özellikle bu olguda distal eklem açılarak sternoklaviküler eklem indirekt redükte edilmiştir ve tespit akromioklaviküler eklemden gerçekleştirilmiştir. Bipolar klavikula dislokasyonun cerrahi tedavisinde çift endobutton tekniği; kolay uygulanabilir, yeterli biyomekanik güçte ve güvenli bir yöntemdir. Özellikle postoperatif takiplerde implanta ağlı problem görülmezken, erken dönemde yük verilmesine bağlı implant yetmezliği görülmemiştir.

Anahtar Kelimeler: Bipolar klavikula dislokasyonu, yüzen klavikula, cift endobutton tekniği.

S-39

PROKSİMAL FEMORAL ÇİVİNİN PROKSİMAL KİLİT VİDASINA DEĞİŞİK POZİSYONLARDA BİNEN YÜKLERİN OPTİMİZE SANAL ORTAM TESTLERİ İLE DEĞERLENDİRİLMESİ

Mehmet Nuri Konya[1], *Özgür Verim*[2]
[1] *Kocatepe Üniversitesi, Tıp Fakültesi, Ortopedi ve Travmatoloji Ana Bilim Dalı, Afyon, Türkiye*
[2] *Kocatepe Üniversitesi, Mühendislik Fakültesi, Mekanotronik Ana Bilim Dalı, Afyon, Türkiye*

AMAÇ: Osteoporoz düşük kemik mineral yoğunlukluğa sahip, bozuk mikro yapılı ve spontane kırıklar ile metabolik bir hastalıktır. Yaşam kalitesi omurga ve kalça kırıklarından sonra önemli ölçüde düşmektedir. Proximal Femoral Çivi (PFN) kalça kırıklarından sık kullanılan tedavi yöntemlerinden birisidir. Femoral vidanın ideal pozisyonunun ne olduğu tartışmalı bir durumdur. Bu çalışmadaki amacımız sonlu elemanlar analizinde optimizasyon yöntemini kullanarak ideal vida pozisyonunu belirlemek ve çeşitli kombinasyonlarını karşılaştırmaktır.

YÖNTEM: Çeşitli sebeplerden dolayı 53 yaşındaki hastanın klinik bilgisayarlı tomografi(BT) görüntüleri Afyon Kocatepe Üniversitesi, Tıp Fakültesi, Ortopedi ve Travmatoloji Anabilim Dalında çekilmiştir. BT görüntüleri 512*512 piksel çözünürlüğünde ve 1 mm kesit aralığında elde edilmiştir. DİCOM formatında olan BT verileri bir görüntü işleme yazılımı olan Mimics 10 (Materials) ile işlenerek üç boyutlu (3B) .stl formatına dönüştürülmüştür. 3B bilgisayar destekli tasarım (BDT) yazılım olan Solidworks ile femur model üzerindeki istenmiyen gürültüler kaldırılarak NURBS (Non-uniform rational B-spline) model haline dönştürülmüş ve ANSYS 16 sonlu elemanlar analizi yazılımına aktarılıp burada optimizasyon analizi gerçekleştirilmiştir. Modüler PFN protez kombinasyonu (MNP) femoral oluğun içerisine yerleştirilmiştir. Proksimal kilitli vidanın optimum pozisyonu(anteriorposterior(AP, -10°<AP<IS<TAD

BULGULAR: Biz bu çalışmada, kilitli vidanın farklı pozisyonlarına göre vida üzerindeki minimum(kompresyon) von Mises gerilmeleri karşılaştırdık. Normal koşullar altında (cerrahi ameliyat ile MNP'nin pozisyonu) gerçekleştirilen analiz sonuçlarında maksimum ve minimum gerilmeler sırasıyla 371MPa ve 0.15MPa olarak bulunmuş ve maksimum gerilmeler kilitli vidanın MNP ile birleştiği bölgede meydana gelmiştir. Kortikal ve trabeküler dokularda en yüksek gerilme değerleri femur boynunun inferior-medial kalkar bölgesinde oluşmuş ve sırasıyla 64.5 MPa, 0.5 MPa olarak ölçülmüştür. Bu değerler kortical (≈200MPa) ve trabecular (≈1MPa) dokuların akma dayanım değerlerini geçmediği için güvenli sınır bölgesinde olduğu düşünülmüştür.

SONUÇ: Kilitli vida üzerinde oluşan minimum von Mises gerilmelerine göre en uygun pozisyon TDA'nın medial'den lateral'e doğru büyümesi veya femur boynunun inferior-medial kalkar bölgesidir. Kilitli vida üzerinde oluşan minimum gerilmeler inferior'dan superior'a doğru artmaktadır. Bunun yanında gerilmeler anterior'dan femur ortasına doğru düşmekte ve orta'dan posterior'a doğru artmaktadır.

Anahtar Kelimeler: Sanal Ortam testleri, Femur Boyun kırığı, Proksimal femoral çivi

S-40

SIK KULLANILAN ANTİBİYOTİKLİ KEMİK ÇİMENTOLARLA MACLURA POMİFERA EKSTRESİ EMDİRİLMİŞ KEMİK ÇİMENTOSUNUN ANTİMİKROBİYAL ETKİNLİĞİNİN VE BİYOMEKANİK ÖZELLİKLERİNİN KARŞILAŞTIRILMASI

Mehmet Nuri Konya[1], *Petek Konya*[2], *Neşe Demirtürk*[2], *Beytullah Kenar*[3], *Erman Duman*[4]
[1] *Kocatepe Üniversitesi, Ortopedi ve Travmatoloji Ana Bilim Dalı,Afyon, Türkiye*
[2] *Kocatepe Üniversitesi, Enfeksiyon Hastalıkları ve Klinik mikrobiyoloji Ana Bilim Dalı,Afyon, Türkiye*
[3] *Kocatepe Üniversitesi, Veteriner Fakültesi Mikrobiyoloji ABD,Afyon, Türkiye*
[4] *Kocatepe Üniversitesi, Gıda Mühendisliği Ana Bilim Dalı,Afyon, Türkiye*

AMAÇ: Maclura pomifera(MP) , Moracea(Dutgiller) familyasına ait bir bitki türü olup anavatanı kuzey Amerikadır. Türkiye;de özellikle kıyı kesimlerde yetişen ve çit ve süs bitkisi olarak kullanılmaktadır. Etken maddesi olarak izoflavonoid, scendenone ve auriculasain gibi maddeler barındırmaktadır. Antimikrobial, antiviral, antifungal özellikleri olan bu bitkinin antioksidan özellikleride bildirilmiştir. Kemik çimentosu , ortopedide sıklıkla kullanılan, özellikle defektli kemik bölgesini doldurmak için, kemik tümörlerinde, diz ve kalça artroplastilerinde ve enfekte diz veya kalça protezleri sonrasında boşluk doldurma görevi için çeşitli antimikrobiyal ajanlarla kombine edilerek kullanılmaktadır. Adı geçen antibiyotikler piyasada sık olarak kullanılan, pahalı ve toksisitesi yüksek ajanlardır. Bu çalışmamızın amacı; Maclura pomiferanın antimikrobiyal ve yapışkan özelliklerini kemik çimentosu ile kombine ederek antimikrobiyal ve biyomekanik özelliklerinin incelemek yeni bir ürün ortaya koymaktır.

YÖNTEM: MP Afyon 26 Ağustos Milli Parkından toplandı. Kabuğu soyulan bitkilerin özütü sıkma yöntemi ile çıkarıldıktan sonra Gama sterilizasyonu ile steril edildi. Daha sonra antimikrobiyal özelliğini değerlendirmek için 2 cc buyyon ile 2 cc MP ekstresi karıştırılarak 1/2, 1/4,1/8,1/16,1/32 ve 1/64 oranlarında sulandırıldı.Besiyerleri 0.5 Mc Farlan bulanıklığında hazırlanmış standart Staf. Aureus, P. Auroginesa, E. Coli , C. Albicans suşlarından 2 cc ekildi ve 2 gün sonra kontrol edildi. Aynı mikrobiyal ajanlar Kanlı agar besiyerine ekildi. 2 gr Vankomisin, 160 mg Gentamisin, 2 kutu Daptomisin ve 500 mg rifampisin ve 2 cc maclura pomifera ekstresi sırası ile 80 mg Kemik çimentosu ile karıştırıldı. Karışımın 5. ve 10. dakikasında(sementin sıcak ve soğuk olduğu dönemlerde) 2 cc antibiyotikli cement besiyrine konularak Antimikrobiyal etkinliliği için değerlendirmeye alındı. Hazırlanan antibiyotikler 60 cc enjektör içine konularak silindirik bir şekil verildi ve katı hale geçmesinin ardından İnstron ……. cihazına yerleştirildi. 2000 N a kadar aksiyel yük verildi.

BULGULAR: Sonuçlar 24. ve 48. saatte değerlendirildi. Buyyon Çözeltisinde her grupta bakteri üremesinin olduğu görüldü. Bu sonuçlar bize Maclura Pomifera ekstresinin antimikrobiyal etkinliği olmadığını göstermektedir. Kanlı agar besiyerine ekilen örneklerin hepsinde sementin sıcak ve soğuk olmasının antimikrobiyal sonucu etkilemediği tespit edilmiştir. Ekimi yapılan antibiyotiklerden hiçbirisi ve MP C. albicans üzerine etkili değildi. S. Aurus suşu üzerine MP hariç tüm antibiyotikler etkili idi. E. Coli ve Psodomonas üzerine sadece Gentamisinin etkinliliği mevcuttu. Antibiyotikli cementlerin biyomekanik olarak değerlendirilmesinde MP ekstresi emdirilmiş Cementin ….. N ‘da, Gentamisinli Cement …….., Vankomisinli Cementin……N Da, Rif emdirilmiş Cementin……N kırıldığı saptandı.

SONUÇ: Sonuç olarak literatürde bildirildiğinin aksine biz MP ekstresinin antibiyotik etkinliliği olmadığını tespit ettik. Antibiyotik emdirilmiş kemik çimentoların biyomekanik karşılaştırılmasında .....

Anahtar Kelimeler: Maclura Pomifera, Kemik çimentosu, Antibiyotik

S-41

DÜZLEM EKSTERNAL FİKSATÖR KULLANILARAK TEDAVİ EDİLEN KAPALI HUMERUS CİSİM KIRIKLARININ FONKSİYONEL SONUÇLARI

Mithat Öner, *Ahmet Güney, Yiğit Umur Cırdı, İbrahim Karaman, Gökbörü Bedir*
Erciyes Üniversitesi Tıp Fakültesi Ortopedi ve Travmatoloji, Kayseri, Türkiye

AMAÇ: Humerus cisim kırıkları tüm kırıkların yaklaşık olarak %2'lik kısmını oluşturmaktadır. Ortalama insidansı 100.000 de 14'tür. Genellikle yüksekten düşme trafik kazası gibi yüksek enerjili travmalar sonucunda oluşur. Anatomik lokalizasyondan dolayı radial sinir hasarı bu kırıklar sonucu oluşabilmektedir. Bu kırıklardaki 6-8 ay arası kaynama olmaması oranları literatürde son derece değişkendir ve %2'den %33'e kadar değişen oranlar mevcuttur. Gelişebilecek kaynamama ve radial sinir defisiti problemlerini en aza indirebilmek için kırığı açmadan eksternal fiksatörlerle tespit etmek fikri literatürde taraftar bulmuştur. Merkezimize kapalı humerus cisim kırığı nedeni ile başvuran ve düzlem (Aksiyel) eksternal fiksatör kullanılarak tedavi edilen olgularda tedavi sürelerinin ve iyileşme sonrası eklem hareket fonksiyonlarını değerlendirilmesidir.

YÖNTEM: 2012-2015 yılları arasında humerus cisim kırığı olan ve eksternal fiksatör kullanılarak kapalı redükte edilen hastalar prospektif olarak değerlendirildi (n=31.) Patolojik veya açık humerus kırığı olan olgular çalışma dışı bırakıldı (n=8). Olguların grafilerinde her grafi üç ayrı cerrah tarafından değerlendirilecek şekilde kaynama zamanları kaydedildi ve son kontrollerde kaynama sonrası üst ekstremite fonksiyonları " Kol, omuz, el sorunları anketi" (DASH-T) ölçülerek dökümente edildi. Olguların humeruslarında kaynama (4 korteksten en az 3'ü) saptanır saptanmaz fiksatör çıkarıldı ve hareket başlandı.

BULGULAR: Çalışma süresince kliniğimize başvuran eksternal fiksatör kullanılması uygun olan 31 hasta çalışmaya alındı (20 erkek-11 kadın). Ortalama yaş 44.9'dur .Ortalama takip 24 ay (min:4 ay – max:27 ay) olarak bulunmuştur. Kırıkların büyük çoğunluğu yüksek enerjili travma sonrası oluşmuştur (düşme, trafik kazası, vs..). 4 hastada ameliyat öncesi radial sinir defisiti mevcuttu (%12.9). 31 kırıkta kaynama oranı %90.3 olarak bulundu. İki olguda non-union'a rastlandı (%6). Bir olguda ameliyat sonrası radial sinir nöropraxisi gelişti ancak 5.5 ay sonunda spontan iyileme gösterdi. Üç olgunun takiplerinde açılanma olması üzerine (%9) fiksatör revizyonu yapılmıştır. Ortalama eksternal fiksatör kalış süresi 108 gündür. Tedavi sonrası ortalama DASH fonskiyon puanı olgularda 10.3 (0-24.8) olarak bulundu.

SONUÇ: Humerus cisim kırıklarının tedavisi için birçok tedavi metodu kullanılmaktadır. Bunlar alçılama, plak ile internal fiksasyon, intramedüller çivileme ve ekternal fiksasyondur. Bütün bu tekniklerin kendine has avantajları ve dezavantajları bulunmaktadır. Eksternal fiksasyonun diğer invaziv tekniklere oranla cerrahi süresinin kısa olması, son zamanlarda literatürde belirtilen başarı oranlarının yüksek olması, rölatif olarak daha az invaziv olması bu tekniği öncelikli olarak düşünülebilir ve alternatif bir yöntem olarak karşımıza çıkarmaktadır. Serimizdeki düşük kaynamama oranları ve kalıcı radial sinir arazı görülmemesi umut verici olmakla birlikte, bu bulguların daha yüksek sayıda olgu serileriyle desteklenmesi gerektiği kanaatindeyiz.

Anahtar Kelimeler: Humerus cisim kırığı, Eksternal Fiksatör, DASH skoru

S-42

MENİSKO-KAPSÜLO-PERİOSTAL FLEP KALDIRILARAK YAPILAN ANTERİOR MİDLİNE DİZ İNSİZYONU TİBİA PLATO KIRIKLARINDA ÇÖZÜM MÜDÜR?

Mehmet Kürşad Bayraktar, Yunus İmren, Süleyman Semih Dedeoğlu, Metin Seyran, Çağrı Tekin, Müjdat Adaş, *Hakan Gürbüz,* ***Murat Çakar***[1]
[1] Sb Okmeydanı Eğit Ve Araş Hastanesi, Ortopedi ve Travmatoloji Kliniği, İstanbul, Türkiye
[2] Nizip Devlet Hastanesi, Ortopedi ve Travmatoloji Kliniği, Gaziantep, Türkiye

AMAÇ: Tibia plato kırıklarında çok çeşitli insizyon seçeneği vardır. Cerrahi insizyon, herkesin kullanabileceği, öğrenimi kolay, morbiditesi düşük, tibia posteriorunu da içeren geniş görüş açısı sağlayan, platonun tümünün anatomik redüksiyonuna ve osteosentezine imkan tanıyan bir tercih olmalıdır. Bu amaçla klasik anterior midline insizyonun, anterior boynuzun kaldırılmasıyla oluşturulan menisko-kapsülo-periostal flep uygulaması ile tibia plato kırıklarının cerrahi tedavisindeki etkinliği araştırıldı.

YÖNTEM: 17 hasta çalışmaya dahil edildi. Hastaların 5i bayan 12si erkek idi. Hastaların ortalama yaşı 44.8 (26-71) idi. Schatzker sınıflamasına göre 10 hasta tip2, 1 hasta tip3, 1 hasta tip4, 2 hasta tip5, 3 hasta tip6 idi. Hastaların tümüne anterior midline insizyonu ile girildi. Kırık medialde ise medial parapatellar, lateralde ise lateral parapatellar kesi ile devam edildi. Transvers intermeniscal ligaman kesilerek menisküs, kapsül ve periost ile birlikte bütün bir flep şeklinde kaldırıldı. Infrapatellar hoffa eksize edilerek diz içindeki tüm yapılar ve eklem görünür hale getirildi. Kırık hattı redükte edilip greft ile desteklendi. Medial, lateral yada her iki taraftan plak uygulandı. Cerrahi sonrası 2. günde hareket başlanıp 6. haftada tam yük ile yürütülmeye başlandı. Hastalar takiplerinde klinik olarak ROM, VAS ve HSS diz skoru ile değerlendirildi. Radyolojik olarak kaynama değerlendirildi ve MPTA, PPTA açıları ölçüldü.

BULGULAR: hastaların hepsinde tam kaynama görüldü. Enfeksiyon, nörolojik defisit tespit edilmedi. Hiçbir hastada menisküs ve bağ lezyonuna ait semptom tespit edilemedi. Ortalama HSS diz skoru skoru 92.7 idi. HSS skoruna göre 13 hastada mükemmel, 3 hastada iyi, bir hastada kötü sonuç elde edildi. Ortalama fleksiyon 110.5 derece idi. MPTA ortalama 88.1 derece, PPTA ortalama 82.2 derece idi. Sonuçlar oldukça tatminkardı.

SONUÇ: Plato kırıkları cerrahisinde en önemli nokta eklemin ve kırık hattının görülmesidir. Klasik anterior midline insizyon ve anterior boynuzun kaldırılmasıyla oluşturulan menisko-kapsülo-periostal flep uygulaması tüm platonun görülmesine imkan verir. Bu nedenle kırık redüksiyonu ve tespiti rahatlıkla yapılabilir. Çift plak uygulaması gerektiğinde ek insizyona gerek kalmaz. Görüntüleme yöntemleri ile tespit edilemeyen diz içi kondral lezyonlar, bağ lezyonları direkt gözle görülüp tespit edilebilir. Skopi masasına ihtiyaç olmaması, floroskopinin minimum kullanılması ve ilerde yapılabilecek diz artroplastisinde aynı insizyonun kullanılabilmesi diğer avantajlarıdır. Ortopedistlerin total diz protezi ameliyatından aşina oldukları bu tekniğin öğrenme eğrisi düşüktür. Tüm avantajlarından dolayı bu insizyon ve menisko-kapsülo-periostal flep uygulaması tibia plato kırıklarında gündeme gelmelidir.

Anahtar Kelimeler: kırık, plato kırıkları,

S-43

POSTERİOR YAKLAŞIMLA OPERE EDİLEN ASETABULUM KIRIKLI HASTALARDA HETEROTOPİK OSSİFİKASYON PROFİLAKSİSİ GEREKLİ Mİ?

Murat Topal[1], *Ali Aydın*[1], *Ahmet Emre Paksoy*[1], *Kemal Zencirli*[1], *Ahmet Köse*[2], *Vahit Yıldız*[3]
[1] *Atatürk Üniversitesi, Ortopedi ve Travmatoloji ABD, Erzurum, Türkiye*
[2] *Erzurum Bölge Eğitim ve Araştırma Hastanesi, Ortopedi Kliniği, Erzurum, Türkiye*
[3] *Adnan Menderes Üniversitesi, Ortopedi ve Travmatoloji ABD, Aydın, Türkiye*

AMAÇ: Asetabulum kırıkları sık rastlanmayan, genellikle yüksek enerjili travmaların neden olduğu oldukça kompleks yaralanmalardır. İntraartiküler kırık olma vasfından dolayı açık redüksiyon ve internal tespit altın standart tedavi seçeneğidir. Heterotopik ossifikasyon (HO) asetabulum kırıklarında sık rastlanılan bir komplikasyondur. Profilaksisnin gerekliliği, sonuca etkileri ve yöntemleri halen tartışılmaktadır. Bu çalışmada posterior yaklaşımla cerrahi tedavi uygulanan herhangi bir heterotopik ossifkasyon profilaksisi yapmadığımız asetabulum kırıklı hastaların sonuçlarını paylaşarak, asetabulum kırıkları cerrahisi konusundaki literatüre katkıda bulunmayı amaçladık. Literatürde farklı kaynaklarda farklı HO oranları bildirilmektedir (%3-%69). Özellikle ekstansil yaklaşımlarda ve trokanterik osteotomi yapılan olgularda görülür. Erkeklerde, eşlik eden kafa travmasında, açık redüksiyon internal tespitin geç yapıldığı durumlarda daha sık görülür. Kırık tipi, travmanın şiddeti ve iskelet sistemini etkileyen hastalıklarda insidansı etkiler. HO profilaksisinde düşük doz radyasyon, indometasin kullanımı veya ikisinin kombinasyonu kullanılır. Halen HO profilaksisinin gerekliliği veya metodu konusunda bir uzlaşma yoktur. HO belirgin klinik semptomlara yol açtığında cerrahi tedavi endikasyonu vardır. Matta ve ark. 1997'de yaptıkları 107 olgu sayılı prospektif randomize çalışmada indometasinin cerrahi sonrası HO gelişimini etkilemediğini saptamıştır.

YÖNTEM: Bu çalışmaya 2011-2014 yılları arasında asetabulum kırığı nedeniyle Atatürk Üniversitesi Tıp Fakültesi Araştırma Hastanesinde posterior yaklaşımla opere edilen en az 2 yıllık takipleri yapılmış olan 36 hasta dahil edilmiştir. Retrospektif olarak tasarlanan bu çalışmada; hastaların preoperatif ve postoperatif direkt radyografileri, bilgisayarlı tomografi incelemeleri, preoperatif, intraoperatif ve postoperatif dönem takip formları ile değerlendirilmiştir. HO evrelemesinde Brooker sistemi kullanılmıştır. Cerrahi sırasında titiz ve kapsamlı debridmana ve ölü kas dokusunun eksizyonuna büyük önem gösterdiğimiz bu serimizde postoperatif dönemde herhangi bir profilaksi uygulamadık.

BULGULAR: 36 hastanın 2 sinde Brooker evre 3, 2 sinde evre 2, 4 ünde evre 1 heterotopik ossifikasyon gelişmiştir. HO evresi ile fonsksiyonel sonuç (modifiye Merle d'Aubigne ve Postel skoru) arasında istatistiki açıdan anlamlı bir ilişki saptanmamıştır ($p>0,05$).

SONUÇ: HO için herhangi bir profilaksi uygulamadığımız bu serimizdeki HO oranı ve fonksiyonel ve radyolojik sonuçlarımız literatürde profilaksi uygulanan serilerle benzerdir. Cerrahi sırasında HO gelişmesini engellemek için azami çaba gösterilmesi durumunda HO profilaksisi gerekli olmayabilir.

Anahtar Kelimeler: heterotopik ossifikasyon, asetabulum kırıkları, posterior yaklaşım

S-44

AKUT OSTEOKONDRAL KIKIRDAK HASARINDA İNTRAARTİKULER VİTAMİN-D ENJEKSİYONU ETKİLİ MİDİR?

Ersin Kuyucu[1], *Mehmet Erdil*[1], *Adnan Kara*[1], *Murat Bülbül*[1], *Haluk Çabuk*[2]
[1] *İstanbul Medipol Üniversitesi, Ortopedi ve Travmatoloji Ana Bilim Dalı,İstanbul,Türkiye*
[2] *Okmeydanı Eğitim ve Araştırma Hastanesi, Ortopedi ve Travmatoloji Kliniği, İstanbul,Türkiye*

AMAÇ: Osteoartrit (OA), kıkırdak hasarının eşlik ettği dejeneratif eklem hastalığıdır. Günümüzde osteoartritin; eklem bütünlüğü, genetik yatkınlık, lokal inflamasyon, mekanik güçler ile hücresel ve biokimyasal süreçler gibi birçok faktöre bağlı olarak gelişen bir hastalık olduğu düşünülmektedir Akut osteokondral hasar travma sonrası görülen ve sık karşılaşılan bir durumdur, bu çalışmanın amacı diz eklemi cerrahi kıkırdak modelinde intraartiküler aktif D vit metaboliti olan Kalstriol uygulayarak bu metabolitin kondral hasar üzerine olan etkilerini incelemek.

YÖNTEM: 7 sıçandan oluşan 5 grup sıçan şu şekilde gruplara ayrıldı; Sıçanlar 5 gruba ayrılacak ve ad libitum beslenecek. 1-kontrol grup-1-standart diyet ve su+sağlam kıkırdak+eklem içi serum fizyolojik uygulanması, bilateral 0.1 cc/hafta 2-kontrol grup-2-standart diyet ve su + kıkırdak hasar modeli+eklem içi serum fizyolojik uygulanması 0,1 cc/hafta 3-standart diyet ve su + sağlam kıkırdak +eklem içi vitamin -d uygulanması 0,01 mcgr/kg/hafta 4- standart diyet ve su + kıkırdak hasar modeli+ eklem içi vitamin -d uygulanması 0,01 mcgr/kg/hafta 5- standart diyet ve su + kıkırdak hasar modeli+ eklem içi vitamin -d uygulanması 0,05 mcgr/kg/hafta

BULGULAR: Ayrı kafeslerde standart sirkadyen ritimde ve oda sıcaklığında tutulan sıçanlar ad libitum beslendi ve herhafta aynı saatte tüm sıçanların dizlerine grubuna uygun intraartiküler sıvı verildi. 3. Gün her gruptan 3 er sıçan sakrifiye edilerek patolojik boyama yapıldı, 28. Gün tüm sıçanlar sakrifiye edilerek patolojik inceleme alındı

SONUÇ: Kondrositler ve kıkırdak osteoartritik sürecin en önemli hücreleridir. İnsan ve hayvan çalışmaları, OA sürecinde kondrositlerden proliferasyon, sentez ve degradasyonu arttıran birçok metabolit salındığını göstermiştir. Bununla birlikte OA'de anormal fizyolojik cevaba yol açan tek bir faktör elde edilememiştir. intraartiküler d vit uygulanması çok önemli bir ufuk açmış ve ciddi bir

S-45

AYAK BİLEĞİ SİNDEZMOZ YARALANMALARI TEDAVİSİNDE BİOEMİLEBİLİR VİDA FİKSASYONU UYGULAMASI VE SONUÇLARIMIZ

Murat Çalbıyık[1], *Deniz İpek*[2], *Teoman Başaran*[2], *Ercan Ha ssa*[2], *Pınar Başaran*[3]
[1] *Hitit Üniversitesi Tıp Fakültesi. Ortopedi ve Travmatoloji ABD. Çorum, Türkiye*
[2] *Sağlık Bakanlığı Hitit Üniversitesi Egitim ve Araştırma Hastanesi. Çorum, Türkiye*
[3] *Sağlık Bakanlığı Hitit Üniversitesi Egitim ve Araştırma Hastanesi FTR Kliniği. Çorum, Türkiye*

AMAÇ: Ayak bileği yaralanmalarının %10 unda sindezmoz yaralanmalarıda bulunur. Uzun dönemde artrozun önlenmesi için, distal tibiofibular sindezmozun instabilitesinin saptanması ve doğru tedavisi önemlidir. Geleneksel olarak sindezmoz stabilizasyonu sağlamak için distal tibiofibuler eklemi gecen trikortikal, quatrikortikal vidalar kullanılmaktadır. Son dönemlerde eklemin mikrohareketlerine izin vererek fonksiyonel sonuçları artıran sütür-düğme, bioemilebilir vidalar kullanılmaktadır. Bu retrospektif çalışmada ayak bileği kırık, kırıklı-çıkık yaralanmalarında beraber görülen sindezmoz yaralanmalarında bioemilebilir transfiksiyon vidası (Inion Freedom Screw) kullanılan vakaların klinik ve fonksiyonel sonuçları değerlendirilmişdir.

YÖNTEM: Mayıs 2009- Nisan 2015 tarihleri arasında 4.5mm bioemilebilir vida ile sindezmoz fiksasyonu yapılan 37 vaka değerlendirilmiştir. Vakaların tümünde sindezmoz instabilitesi ile beraber ayak bileği kapalı kırığı yada dislokasyonu mevcuttu. Hastalara standart teknik ile açık redüksiyon ve internal tespit uygulanmış 6 hafta, 12. hafta ve 12 ay sonra kontrolleri yapılmış radyolojik ve klinik olarak değerlendirilmiştir. 6 haftada çekilen grafi sonucu kaynama tespit edilen vakalara parsiyel yük verilmiştir. Hastalar 12-70 ay ortalama 35.5 ay klinik olarak takip edildi. Klinik değerlendirme American Orthopaedic Foot and Ankle Society(AOFAS) ve Visual Analog Skala(VAS) ile değerlendirildi.

BULGULAR: Vakaların Erkek:Kadın oranı 23/14 ortalama yas 42.5(21-65) Sağ:Sol ayak 15/22 dir. 25 Hasta Weber Tip C ve 12 hasta Weber Tip B tespit edildi. AOFAS 93.7(89-100) , VAS 1.7 olarak değerlendirildi. Klinik muayenede sağlam taraf ile karşılaştırıldığında ayak bileğinin dorsifleksiyon kaybı 7 derece(0-15) plantar fleksiyon kaybı 5 derece (0-10) olarak bulundu. Radyolojik kontrollerde sindezmoz instabilite, ankle mortise stabilitesinde bozulma tespit edilmedi. Hastalarda geç dönemde vida allerjisine bağlı yara yerinde akıntı görülmedi.

SONUÇ: Distal tibiofibuler sindezmoz dinamik bir eklemdir. Ayak bileği dorsifleksiyonunda fibula eksternal rotasyona giderek ankle mortisin talus anterioruna uygun bir alan oluşturarak mortis derinliğini artırır ve daha geniş bir alanda yük dağılımını sağlar. Bu eklemden yapılan tespit vidaları eklemin iyileşmesini sağlar. Bu vidaların ne zaman çıkarılacağı ve ne zaman yük verilecaği ile ilgili görüş birliği yoktur. Sindezmoz instabilitesinin tekrarlaması vida çıkartılma zamanı ile ilişkili bulunmuştur. Bügün kabul edilen görüş sindezmoz vidalarının 12 haftadan önce çıkarılmasıdır. Emilebilir 4.5 mm quatrikortikal yerleştirilen vida yeterli stabilite sağlamakla beraber grafi kontrolünde stabiliteden emin olunduğunda vida çıkartılmasına gerek olmadan yük verilebilir. Bu çalışmada emilebilir vida sindezmoz instabilitesinde ayak bileği fonksiyonlarının restorasyonunda ve stabilitesinin sağlanmasında güvenle kullanılabilir.

Anahtar Kelimeler: Sindezmoz , ayak bileği, bioemilebilir vida

S-46

DEPLASE KLAVİKULA KIRIKLARI CERRAHİ TEDAVİSİNDE İNTRAMEDÜLLER ÇİVİ STANDART TEKNİK İLE MİNİMAL İNVASİV TEKNİĞİN KARŞILAŞTIRILMASI VE SONUÇLARI

Murat Çalbıyık[1], *Deniz İpek*[2], *Teoman Başaran*[2], *Ercan Hassa*[2], *Pınar Başaran*[3], *Mehmet Taşkoparan*[4]
[1] *Hitit Üniversitesi Tıp Fakültesi. Ortopedi ve Travmatoloji ABD.Çorum, Türkiye*
[2] *Sağlık Bakanlığı Hitit Üniversitesi Egitim ve Araştırma Hastanesi.Çorum,Türkiye*
[3] *Sağlık Bakanlığı Hitit Üniversitesi Egitim ve Araştırma Hastanesi FTR Kliniği.Çorum,Türkiye*
[4] Özel Anadolu Hastanesi,Ortopedi ve Travmatoloji Kliniğ,Eskişehir,Türkiye

AMAÇ: Klavikula kırıkları 2/3 oranında midshaft kırığı şeklinde görülür. Son yıllarda cerrahi tedavi deplase orta cisim kırıklarının tedavisinde tercih haline gelmiştir. Malunionu engellemek amacıyla cerrahi tedavi halen tartışmalı bir konudur. Klavikula uzunluğu azalmasında kas stabilitesi, nöromuskuler problemler, torasik outlet sendromu ve omuz kuşağı sorunlarına neden olmaktadır. Bu çalışmada yeni cerrahi intramedüller tespit çivisi ile deplase klavikula kırıklarının cerrahi tedavisinde tanımlanan standart teknik ile daha az invazif olan tarafımızdan geliştirilen teknik karşılaştırılmıştır.

YÖNTEM: Kasım 2009-Eylül 2013 tarihleri arasında klavikula kırığı ile başvuran hastalarda yaralanma sonrası Robinson Tip 2B1 ve 2B2 ve 2 cm den fazla kısalığı olan vakalar çalışmaya alındı. Açık parçalı kırık, kot kırığı ve multiple yaralanması olan, pneumotoraks, nörovaskuler yaralanma ve daha önce omuz cerrahisi yapılmış hastalar çalışma dışı bırakıldı. Hastalara rastgele planlanan cerrahi yönteme dayalı iki tedavi gurubuna ayrıldı. Grub 1 de 36 erkek hasta ortalama yaş 35.3(21-60), Grup 2 de 35 hasta ortalama yaş 41.9(19-63) dir. Grub 1 de Sonoma CRX (Sonoma Ortopedi,ABD) tarafından tarif edilen standart teknik ile cerrahi tedavi uygulandı. Grup 2 de tarafımızdan geliştirilen daha az invazif bir yöntem olan klavikula medialinden sternoklavikuer eklem 1 cm laterali ve 1 cm distalinden açılan bir portalden kapalı redüksiyon yapılarak tespit edilen intramedüller çivi uygulandı. Sonuçlar karşılaştırıldı.

BULGULAR: Her iki grup arasında cinsiyet, yaralanma mekanizması açısından benzer olmakla beraber Grup 2 daha yaşlı hastalardan oluşmakta idi. Ortalama operasyon süresi Grup 1 de 38(30-44) dk ve Grup 2 de 51.2(41-65) dk , Grup 1 de floroskopi süresi 12.11±1.3, Grup 2 de 27.31±4.9 olarak tespit edildi. Grup 1 anlamlı derecede süre kısa idi. Constant Shoulder Skoru Grup 1 de94.4±5.3 grup 2 de 92.9±4.2 Quick DASH Skoru Grup 1 de8.24±2.3 Grup 2 de 3.9±1.7 bulundu. Kaynama süresi 14(11-117) hafta Grup 2 de 12(10-14) hafta idi. Kozmetik memnuniyetsizlik Grup 1 de %33.3 Cilt irritasyonu ve deleyad union %2.8 , disestezi ve implat yetmezliği %5.6 tespit edildi. Grup 2 de delayed union %2.9 ve implant yetmezliği %5.7 olarak tespit edildi.

SONUÇ: Klavikula orta cisim kırıklarında minimal invazif medial portal yerleşim ile intramedüller tespit ile tatmin edici sonuçlar elde edildi. Bu teknik uygulanan Grup 2 hastalar anlamlı olarak daha kısa süre hastanede kaldı. Constant Omuz Skoru eşit olarak bulunmuş olup Quich DASH Skoru Grup 2 de anlamlı oranda düşük bulunmuştur. İntramedüller çivinin esnek tasarımı sayesinde medial tek kesiden güvenle implante edilebilir. Kısa vadede alınan fonksiyonel sonuçlar cesaret vericidir. Kırık hattını açılmaması ve sonuç olarak kırık hematomunn boşaltılmaması, v periost diseksiyonu yapılmaması avantaj olmakla beraber cerrahi deneyim gerektiren bir cerrahi prosedür olması nedeni ile bir dezavantajdır.

Anahtar Kelimeler: Klavikula kırıkları, intramedüller tespit, minimal invazif

S-47

KLAVİKULA SHAFT KIRIKLARINDA MEDİAL PORTAL YERLEŞİMLİ İNTRAMEDÜLLER ÇİVİ İLE KİLİTLİ KOMPRESYON PLAK UYGULANAN HASTALARIN KARŞILASTIRMA SONUÇLARI

Murat Çalbıyık[1], *Mehmet Taşkoparan*[2], *Deniz İpek*[3], *Teoman Başaran*[3], *Ercan Hassa*[3], *Pınar Başaran*[4]
[1] *Hitit Üniversitesi Tıp Fakültesi. Ortopedi ve Travmatoloji ABD.Çorum, Türkiye*
[2] *Özel Anadolu Hastanesi,Ortopedi ve Ravmatoloji Kliniğ,Eskişehir,Türkiye*
[3] *Sağlık Bakanlığı Hitit Üniversitesi Egitim ve Araştırma Hastanesi.Çorum,Türkiye*
[4] *Sağlık Bakanlığı Hitit Üniversitesi Egitim ve Araştırma Hastanesi FTR Kliniği.Çorum,Türkiye*

AMAÇ: Klavicula shaft kırıklarında yeni bir cerrahi yöntem olarak uygulanan intramedüller çivi tedavi modalitesi lateral portal yerleşimli ve kırık hattını açarak açık redüksiyon yapılarak uygulanmaktadır. Tarafımızdan tariflenen ve uygulanan cerrahi teknik ile klavikulanın medial portal yerleşimli ve kırık hattını açmadan kapalı redüksiyon yapılan olgular ile açık redüksiyön ve kompresyon plağı uygulanan vakalar sonuçları karşılaştırılmıştır.

YÖNTEM: Aralık 2009-Kasım 2013 yılları arasında yapılan prospektif randomize iki kollu çalışma ile 2 cm den fazla kısalma ile Robinson tip 2B1 ve 2B2 klavikula orta cisim kırığı olan hastalar seçilmiş ve uygulanmıştır. İnklüzyon kriterleri18-65 yaş, 10 günden az travma zamanıdır. Eklüzyon kriterleri 2 cm den az kısalık, açık kırık, multiple yaralanma, pneumotoraks veya nörovaskuler yaralanma olan vakalar çalışmaya alınmadı. Grup 1 de 35 hasta ortalama yaş 42(19-64), E:K21/14, Sonoma Crx Collarbone Pin intramedüller çivi minimal invasive olarak tarafımızdan geliştirilen yöntemle tespit yapılmıştır. Grup 2 40 hasta ortalama yaş 39 (20-65) E:K.25/15 3.5 mm kilitli kompresyon plak uygulanmıştır.

BULGULAR: İki grup kırık tipi ve yaralanma mekanizması açısından benzerdi. Grup 1 de floroskopi süresi 25.4±6.0.1, Grup2 1.9±0.7 sn olarak tespit edilmiştir. Cerrahi kesi Grup 1. de 1.11±0.65, Grup 2 de 9.5±1.8, klavikula kısalması 4.2±3.5 Grup 2 de 2.65±1.5 ve yara yeri enfeksiyonu 18%2.9) Grup 2 de 2 (%5). Grup 1 de ROM 35.9±3.1 Constant Skoru 92.9±4.2 Grup 2 de 33.2±4.3 Constant Skoru 90.1±6.5 olarak bulunmuş olup iki grup arasında fark yoktur. Grup 1 Quick Dash Skoru 3.82 ±1.6 kaynama zamanı 12.5 hafta, kosmetik memnuniyetsizlik 1(%2.9) Grup 2 de Quick Dash Skoru 8.2 ±2.3 kaynama zamanı 22. hafta kosmetik memnuniyetsizlik 14(%35). Her iki grupta 1 hastada geçikmiş kaynama tespit edilmiş olup implant yetmezliği 1. Grupta 2 ve 2. Grupta 3 vaka tespit edilmiştir.Cilt irritasyonu ve disestezi Grup 1 de tespit edilmemiş olup Grup 2 de cilt irritasyonu 2 ve disestezi 3 vakada tespit edilmiştir.

SONUÇ: Minimal invazif medial portal yerleşimli intramedüller implantasyon uygulanan hastalarda sonuçlarımızın tatminkar olduğu görüldü. Kompressif plak uygulanan vakalara göre kaynama süresinin kısa olması, komplikasyonların daha az olması, benzer omuz skorlarına rağmen daha düşük DASH skoru göstermesi minimal invazif medial portal yerleşimli intramedüller çivi tespitinin potansiyel olarak kilitli plak uygalamalarına göre daha faydalı olduğunu göstermiştir. Kısa süreli izlem ve düşük sayıda hasta olmasından dolayı uzun süreli ve daha fazla olgularının olduğu serilere ihtiyaç vardır.

Anahtar Kelimeler: klavikula kırığı, intrameduller tespit, kilitli kompresyon plak

S-48

PARÇALI PATELLA KIRIKLARI TEDAVİSİNDE NİTİNOL PATELLAR KONSENTRATÖR PLAK KULLANILAN HASTALARIN SONUÇLARI VE ANALİZİ

Murat Çalbıyık[1], *Teoman Başaran*[2], *Deniz İpek*[2], *Ercan Hassa*[2], *Pınar Başaran*[3]
[1] *Hitit Üniversitesi Tıp Fakültesi. Ortopedi ve Travmatoloji ABD.Çorum, Türkiye*
[2] *Sağlık Bakanlığı Hitit Üniversitesi Egitim ve Araştırma Hastanesi.Çorum,Türkiye*
[3] *Sağlık Bakanlığı Hitit Üniversitesi Egitim ve Araştırma Hastanesi FTR Kliniği.Çorum,Türkiye*

AMAÇ: Patella kırıkları tedavisinde konvansiyonel tedavi Kischner tel veya Lag screw ile yapılan modifiye tensiyon band tekniğidir. . Fiksasyonun başarısızlığı sonucu Kishner teli migrasyonu, postoperatif dönemde ağrı ve bunun sonucu olarak revizyon cerrahisi yapılan hasta sayısı fazladır. Bununla beraber deplase patella inferior pol kırıklarının redüksiyonu ve fiksasyonu zordur. Bu nedenle Nitinol Patella Konsantratör Plak(NPKP) super elastik, yetmezlik kuvvetlerine ve korrozyona dirençli, biouyumlu yüksek sönümleme kapasitesi, sıcak ve soğuk uygulama sonucu şekil verilebilen bir materyeldir. NPKP kompleks patella kırıklarının tedavisinin klinik etkileri ve sonuçları değerlendirilmiştir.

YÖNTEM: Haziran 2010-Ocak 2015 arası NPKP ile tedavi edilen 23 patella kırığı retrospektif olarak çalışmaya alınmıştır. 23 hastanın 15 Erkek 8 Kadın ortalama yaş 41.5(21-68) dır. 23 hasta kompleks patella kırığı nedeni ile Regional Anestezi ile açık redüksiyon ve internal fiksasyon uygulanmış olup, postoperatif dönemde 3 hafta uzun bacak brace uygulanmıştır. NPKP kompleks patella kırıklarında redüksiyon yapıldıktan sonra 0-4 derece soğuk serum fizyolojik ile şekillendirilmekte patella üzerine yerleştirildikten sonra 40-45 derece sıcak serum fizyolojik ile kırık fragmanlara kompresyonu sağlanmaktadır. Kırık fragman stabilitesi kontrolu diz 45 derece fleksiyona getirilerek yapılmaktadır. Hastalar 3,6,12 hafta ve 1 yıl sonunda kontrolleri yapılmış radyolojik ve klinik olarak değerlendirilmiştir. Hastalar Visual Analog Skale(VAS) ve Böstman Klinik Skala ile değerlendirilmiştir.

BULGULAR: Ortalama takip süresi 24.5ay(12-65), radyolojik olarak kaynama 9 hastada 8 haftada 14 hastada 12 haftada tespit edildi. Fonksiyonel olarak hastaların Böstman Skoru 27.5(26-30), VAS skoru da 1.33(0-4) olarak bulunmuştur. Nonunion, delayed union ve implant yetmezliği tespit edilmedi. 2 hastada; kullanılan sıcak serum fizyolojik nedeni ile 1 derece yanık gelişmiş olup uygun pansuman tedavisi ile düzelmiştir. Enfeksiyon , akıntı görülmedi. 1 hastada cilt irritasyonu nedeni ile 3 ayda implant çıkarıldı. 4 hastada NPKP ek olarak bioemilebilir vida ve titanyum kanüllü vida kullanılmıştır. 2 hastada ise eklem kondral yapısını ilgilendiren serbest fragman nedeni ile bioemilebilir vida kullanılmıştır.

SONUÇ: Kompleks patella kırıklarında kolay uygulanabilir olması stabiliteyi sağlaması , enfeksiyon oranının düşük olması, biouyumlu, erken dönemde hareket verilebilmesi ve beraberinde interfragmanter tespit yapılması nedeni ile tercih edilebilir bir avantajı olmakla beraber fiyat dezavantajı vardır. Bizim çalışmamızda vaka sayısı az ve kontrol grubunun olmaması nedeni ile daha geniş serilere ve kontrol grublu çalışmalara ihtiyaç vardır.

Anahtar Kelimeler: Patella kırığı, nitinal plak, konsantratör patella plak

S-49

AYRIŞMIŞ, ORTA HAT KLAVİKULA KIRIKLARINDA CERRAHİ TEDAVİNİN FONKSİYONEL SONUÇLARININ DEĞERLENDİRİLMESİ: GERİYE DÖNÜK, ORTA DÖNEM TAKİP SONUÇLARIMIZ

Musa Uğur Mermerkaya, *Fatih Karaaslan*
Bozok Üniversitesi, Ortopedi ve Travmatoloji Ana Bilim Dalı,Yozgat, Türkiye

AMAÇ: Bu çalışmanın amacı ayrışmış orta hat klavikula kırıklarının cerrahi tedavisinde açık redüksiyon ve internal kilitli plak ile tespitin orta dönem sonuçlarını değerlendirmek.

YÖNTEM: Ağustos 2011 ve Temmuz 2013 arasında açık redüksiyon ve internal kilitli plak ile tespit yapılan 23 hasta (9 [39,1%] erkek, 14 [60,9%]; ortalama yaş 6,8±12,4 yıl) çalışmaya dahil edildi. Tüm hastalar son kontrollerinde Disabilities of the Arm, Shoulder and hand (DASH) ve Constant Shoulder (CS) skorları ile değerlendirildi.

BULGULAR: Ortalama takip süresi 28,6 ay (12-44 ay) ve ortalama kaynama süresi 14.1 ±2,6 hafta (aralık: 10-20 hafta) idi. Hiçbir hastada kaynamama ya da implant yetmezliği gelişmedi. Son kontrollerinde ortalama CS ve DASH skoru 86,3±3,5 (80-93) ve 14,0±4,2 (6,8-25) idi.

SONUÇ: Ayrışmış orta hat klavikula kırıklarının cerrahi tedavisinde açık redüksiyon ve internal kilitli plak ile tespit iyi fonksiyonel sonuç sağlamaktadır.

Anahtar Kelimeler: Klavikula; ayrışmış; kırık; açık redüksiyon; plak ile tespit

S-50

KRONİK POSTTRAVMATİK KOKSİDİNİA TEDAVİSİNDE KOKSEKTOMİ SONUÇLARIMIZ

Musa Uğur Mermerkaya, *Fatih Karaaslan*
Bozok Üniversitesi, Ortopedi ve Travmatoloji Ana Bilim Dalı,Yozgat, Türkiye

AMAÇ: Bu çalışmada kronik posttravmatik koksidinia tedavisinde koksektomi sonuçları değerlendirilmiştir.

YÖNTEM: Eylül 2011, Temmuz 2013 yılları arasında kronik posttravmatik koksidinia tanısıyla koksektomi uygulanmış 19 hasta çalışmaya dahil edilmiştir (7 [36.8%] erkek, 12 [63.2%] kadın; ortalama yaş, 47.5 ± 9.3 yıl). Bütün hastalar cerrahi tedavi öncesi ve son kontrollerinde klinik olarak visual analog score (VAS) kullanılarak skorlanmıştır.

BULGULAR: Çalışmamızda hastalar için ortalama takip süresi 30.5 aydır (aralık; 22–38 ay). Cerrahi tedavi öncesi ortalama VAS skoru 7 (aralık, 6–9) olup, son kontrollerde bu değer 2' ye (aralık, 1–7) gerilemiştir. Sadece 2 hastada gecikmiş yara iyileşmesine neden olan yüzeyel yara enfeksiyonu görülmesine rağmen sonunda bütün yaralar sorunsuz iyileşmiştir.

SONUÇ: Konservatif cerrahi dışı tedavilerin başarısız olduğu durumlarda koksektomi nisbeten güvenli ve etkili bir tedavi yöntemidir.

Anahtar Kelimeler: Koksigeal travma; kronik koksidinia; koksektomi.

Tercih Edilen Sunuş Şekli: Sözlü Sunum

S-51

PREGABALİN'İN KIRIK İYİLEŞMESİ ÜZERİNE ETKİLERİ: DENEYSEL ÇALIŞMA

Nizamettin Koçkara, *Hakan Sofu, Ahmet Issın*
Erzincan Üniversitesi Ortopedi ve Travmatoloji Anabilim Dalı, Erzincan, Türkiye

AMAÇ: Bu çalışmanın ana amacı Pregabalin'in rat femur kırığı iyileşmesi üzerinde radyolojik, histolojik ve mekanik etkilerini incelemektir.

YÖNTEM: Bu deneysel çalışmada ortalama yaşı 12 hafta olan 32 dişi Wistar-Albino sıçan, 4 gruba ayrılarak genel anestezi altında oluşturulan standart kapalı femur kırık modelinde Pregabalin'in etkileri araştırılmıştır. Grup A ve B kontrol grupları iken Grup C ve D tedavi grupları olarak belirlenmiştir. Sıçanlara kırık oluşturulduktan sonar sakrifiye edilene kadar her gün Pregabalin ya da %1 metilselüloz oral gavaj yoluyla verilmiştir. Grup A ve C'deki sıçanlar 15. günde, Grup B ve D'deki sıçanlar 30. Günde sakrifiye edilerek radyolojik, histolojik ve biyomekanik değerlendirme yapılmıştır.

BULGULAR: 15. gün sonunda kontrol grubundaki sıçanlarda radyolojik sonuçlar daha iyi olmasına rağmen, 30. gün sonunda anlamlı fark saptanmamıştır. Histolojik ve biyomekanik değerlendirmede gruplar arasında 15. ve 30. günlerde istatistiksel olarak anlamlı fark gözlenmemiştir.

SONUÇ: Elde edilen veriler göstermiştir ki Pregabalin'in standart kapalı femur kırığı modeli oluşturulmuş sıçanlarda kırık kaynaması üzerinde olumsuz etkisi yoktur.

Anahtar Kelimeler: Pregabalin, kırık iyileşmesi, rat modeli

S-52

PROKSİMAL HUMERUS KIRIKLARININ BİYOLOJİK OSTEOSENTEZİ : KOL UZUNLUĞUNUN AKSİLLER SİNİR TAYİNİNDE YERİ VE ERKEN DÖNEM CERRAHİ SONUÇLARIMIZ

*Cem Yıldırım, Murat Yılmaz, **Osman Burak Kaplan**, Hüseyin Öztürk, Hasan Ceylan, Doğan Atlıhan*
Haseki Eğitim ve Araştırma Hastanesi, Ortopedi ve Travmatoloji Kliniği,İstanbul,Türkiye

AMAÇ: Deplase proksimal humerus kırıklarının internal fiksasyonu için en iyi cerrahi yaklaşım hala tartışma konusudur. Deplase kompleks proksimal humerus kırıkları yaygın olarak delto-pektoral yaklaşım ile açık redüksiyon internal fiksasyon ile tedavi edilir (1). Ancak bu yaklaşım aşırı yumuşak doku hasarına neden olmaktadır ayrıca deplase büyük tüberkülü içeren kırıklarda redüksiyon zordur (2). Biz uygulanabilirliğini ve aksiller sinir ile ilişkili komplikasyonlarını değerlendirmek için transdeltoid yaklaşımı kullandık. Güvenli bir cerrahi prosedür gerçekleştirmek için cerrah aksiller sinirin muhtemel anatomik traselerini bilmek zorundadır. Bu çalışmadaki amaçlarımız kol uzunluğu ile birlikte akromionun aksiller sinire olan uzaklığını ortaya koymak, deltoid kasın cerrahi diseksiyonu esnasında aksiller sinir için güvenli alan tanımlamak ayrıca deplase humerus proksimal uç kırığı nedeniyle transdeltoid yaklaşım ile perkütan plaklama uygulanan 5 hastanın erken sonuçlarını raporlamaktı.

YÖNTEM: Bu çalışma Ocak 2015 - Şubat 2016 arasında Neer 2, 3 ve 4 parçalı transdeltoid yaklaşım ile perkütan plaklama uygulanan 5 hastayı içermektedir. Hastaların takip muayeneleri postoperatif 1. Ay, 3. Ay, 6. ay ve 12. aylarda radyolojik ve klinik (constant skorlaması, günlük yaşam aktiviteleri ve ağrı) olarak yapıldı. Tüm hastaların perop plak adaptasyonu sonrası akromion anterolateralinden aksiller sinire olan uzaklık ölçüldü ve anterior uzaklık olarak kaydedildi ardından kol uzunluğu (akromion anterolaterali ile lateral humeral kondil arası mesafe) ile anterior uzaklık arasında korelasyon analizi uygulandı. Kol uzunluğu ile anterior uzaklık arasındaki oranlar her hasta için hesaplandı ve anterior index olarak kaydedildi

BULGULAR: 5 hasta 1 yıllık zaman periyodunda opere edildi. Hastalar Neer sınıflamasına göre değerlendirildi. 2 hasta (%40) 2 parçalı, 2 hasta (%40) 3 parçalı, 1 hasta (%20) 4 parçalı olarak değerlendirildi. Litaratür ile uyumlu olarak aksiller sinir felci ile ilişkili anlamlı bir komplikasyon gözlenmedi. Kaynamama hiçbir olguda gözlenmedi. Takipler esnasında ortalama değer 77 (1 yıllık) ile constant omuz skorları progresif olarak yükseldi. Daha genç hastalarda yaşlılar ile kıyaslandığında daha iyi constant skorları mevcut idi. Ortalama kol uzunluğu 30.6 cm (30 cm-32 cm) idi, ortalama anterior uzaklık 5.25 (4.5 cm- 5.5 cm) idi. Kol uzunluğu ile anterior uzaklık (r=0.58, p

SONUÇ: Proksimal humerus kırıkları fiksasyonunda transdeltoid yaklaşım standart deltopektoral yaklaşıma iyi bir alternatiftir. Aksiller sinir ortaya konup iyi korunduğunda komplikasyon oranını arttırmayan güvenli bir yaklaşımdır. Klasik deltopektoral yaklaşıma göre deplase büyük tüberkül daha kolay redükte edilebilir ve proksimal humerus lateral kenarına plak daha kolay fikse edilebilir. Ayrıca bu çalışma daha önceki çalışmalarda ölçülen deltoid uzunluğunun aksine kolayca ölçülebilen kol uzunluğunun aksiller sinir trasesinin tahmininde kullanılabileceğini göstermiştir.

Anahtar Kelimeler: Aksiller sinir, Proksimal humerus kırıkları, Trans-deltoid yaklaşım

S-53

RADİUS BOYUN KIRIKLI ÇOCUKLARDA KAPALI REDÜKSİYON İNTERNAL FİKSASYON (METAIZEAU TEKNİĞİ) ORTA DÖNEM SONUÇLARIMIZ

Ökkeş Bilal, *Ali Murat Kalender, Mustafa Kınaş, Nuh Dündar*
Kahramanmaraş Sütçü İmam Üniversitesi Tıp Fakültesi, Ort. ve Trav. A.D., Kahramanmaraş, Türkiye

AMAÇ: Bu çalışma deplase radius boyun kırıklı çocuklarda Metaizeau tekniği ile tedavi edilen hastaların orta dönem klinik ve radyolojik sonuçlarını değerlendirmektir

YÖNTEM: kliniğimizde temmuz 2012 ile eylül 2014 tarihleri arasında 16 yaşından küçük radius boyun kırığına kapalı redüksiyon internal fiksasyon yapılan 15 çocuk retrospektif olarak fonksiyonel ve radyolojik olarak değerlendirildi.Tüm hastalara Metaizeau yöntemi ile kapalı redüksiyon uygulandı kapalı redüksiyonda başarılı olunamayan 4 olguda klemp yardımlı redüksiyon sonrası intrameduller titanyum elastik nail (TEN) ile intrameduller çivileme yapıldı. Post operatif 8. hafta TEN' ler çıkarıldı. postoperatif 3. 6. ve 12. aylardaki radyolojik değerlendirmeleri ve son takip tarihindeki fonksiyonel değerlendirmeleri ve Mayo Elbow Performance Score (MEPS) skorları değerlendirildi.

BULGULAR: Hastaların ortalama yaşı 121.3±32.6 (77-189) ay idi. Hastalardan 9'u erkek (60%) 6'sı kız çocuğu (40%) idi. Hastaların tümünde dominant üst ekstremite sağ taraf idi. 7'si sağ (46.7%) 8'i sol dirseklerinden (53.3%) yaralanmışlardı. Hastaların tamamında düşme sonucu oluşmuştu. Hastaların, Judet (Metaizeau tarafından modifiye edilen) sınıflandırmasına göre 12 si tip 3 (80%), üçü tip 4 (20%) idi. Preop açılanma ortalama 49.3±13.0 derece (33-80 derece) idi. Hastalar ortalama 63.2±64.2 (12-240 saat) saat içinde operasyona alınmıştı.Hastaların takip süresi ortalama 25.5±6.1 months (15-36 mo) idi. Takiplerde dirsek fonksiyonları bir hasta hariç mükemmel idi. Radyolojik olatak takipte 4 hasta hariç anatomik redüksiyon elde edilmiştir. Metaizeau classification una göre radyolojik olarak 11 hastada mükemmel, 1 hastada iyi, 2 hastada orta, 1 hastada kötü sonuç mevcuttu.Kapalı redüksiyon manevraları ile redüksiyon sağlanamayan ve klemp yardımı ile redüksiyon sağlanan 3 hastadan (20%) ikisi tip 3 , biri tip 4b idi. Sadece tip 4b olan hasta da postop hareket kısıtlılığı gelişti diğer iki hastada sonuçlar tam idi.Hastanın son takiplerinde fonksiyonel olarak sonuçları mükemmeldi ve MEPS skoru 100 idi. Bir hastada postoperatif radial sinir dorsal interosseoz dalında hasar gelişti, takiplerinde bu hasarın geri döndüğü görüldü.

SONUÇ: Sonuç olarak, bulgularımız deplase radius boyun kırığı olan çocuk hastalarda cMetaizeau tekniğinin iyi orta dönem fonksiyonel ve radyolojik sonuçları olduğunu göstermiştir. Uygun hastalarda açık redüksiyona geçilmeden redüksiyonun sağlanması açık redüksiyona bağlı birçok komplikasyona da engel olma potansiyeli vardır. Daha geniş hasta gruplarında yapılacak çalışmalara ihtiyaç vardır.

Anahtar Kelimeler: Metaizeau tekniği, radius boyun kırığı

S-54

OMUZ EKLEMİ TUBERKÜLOZUNDA REZEKSİYON ARTROPLASTİSİ: OLGU SUNUMU

Reşit Sevimli, *Mehmet Fatih Korkmaz, Gökay Görmeli, Mehmet Fethi Ceylan*
İnönü Üniversitesi Turgut Özal Tıp Merkezi, Malatya, Türkiye

AMAÇ: Tüberküloz(tbc), ülkemizde önemli sağlık sorunlarına neden olan enfeksiyöz bir hastalıktır. Pulmoner parenkim'in sık karşılaşılan bir hastalığı olmasına karşın, ekstrapulmoner diğer sistemleri tutmasının yanında, kemik-eklem tutulumları'da görülebilmektedir. Erken tanısındaki zorluklar nedeniyle iskelet sistemi tüberkülozları ciddi sorunlarla karşımıza çıkabilmektedir. Tedavisinde henüz fikir birliği olmayan iskelet sistemi tüberkülozlarında tek ortak birleşilen konu kemoteratöpik ajan kullanımının şart olduğu olup, bu medikal tedavinin yanında debridman, sinoviektomi, artrodez ve artroplasti uygulamaları ön plana çıkmaktadır. Bizde omuz kuşağında tbc tanısı alan ve humerus başında loküle alanları olup rezeksiyon yapılan olguyu sunmayı amaçladık.

YÖNTEM: Altmış iki yaşında bayan hastanın bir yıldır devam eden omuz ağrısı yakınması ve omuz kuşağında hareket kaybı ile kliniğimize başvurdu. Hasta son 6 aydır omzunu tamamen kullanamadığını ve ağrılarının arttığını bildirdi. Hastanın öyküsünde, kronik akciğer tbc si nedeniyle 2 yıldır üçlü kemoterapötik ilaç kullandığı ve omzundaki şikayetlerinin son 1 yıldır iyice belirginleştiğini belirtti. Hastanın yapılan fizik muayenesinde omuz ROM ları kısıtlı ve ağrılı olup hafif şişlik saptandı. Çekilen omuz grafisi ve MRI'da humerus başında yer yer hipointens loküle alanlar ve dejenerasyon bulguları saptandı. Ayrıca ESR, PPD, balgamda ARB ve kültürleri alındı. Enfeksiyon düşünülen omuz ekleminden ponksiyon yapıldı ve biopsi alındı. Yapılan kapalı biyopsisi sonucunda malignite negatif olarak değerlendirildi. Hastaya ameliyat planlandı ve gerekli hazırlıkların tamamlanmasını takiben hasta deltopektoral yaklaşımla omuz eklemi açılıp eklemden gelen püy ve kitleden alınan parça 'frozen' patoloji çalışılması için gönderildi. Patoloji sonucu, kazeöz nekroz ve granülom olarak bildirildi. Ameliyat sırasında humerus başı eklem yüzeyinden itibaren distale doğru 4 cm den rezeke edilip antibiyotikli spacer yerleştirilip ikinci seansta proksimal humerus rezeksiyon protezi uygulanımı planlandı. Hastaya çoklu anti-tüberküloz ilaç tedavisi başlandı.Spacer uygulanımından 5 ay sonra serolojik parametreleri gerileyen hastaya ters omuz protezi ile rekonstrüksiyon sağlanıp, ameliyat sonrası beşinci günde taburcu edildi. Takiplerinde sorun yaşanmayan hastada, fizik tedavi desteğiyle ile omuz ROM ları operasyon sonrası 4. ayda tama yakın hareket açıklığına kavuştu.

BULGULAR: Kemik eklem tüberküloz enfeksiyonlarında uygulanması gereken cerrahi tedaviler günümüzde hala tartışmalı olup cerrahi olarak debritman, sinoviektomi, artrodez ve artroplasti gibi teknikler uygulanmaktadır(1,2). Debritman genellikle erken tanı almış, kemik ve kıkırdakta ileri derece destrüksiyon yapmamış olgularda başvurulan bir tekniktir(3). Sinoviektomide bazı yazarlar kemoterapi ile kombinasyonundan daha iyi sonuçlar aldıklarını bildirmektedirler(4,5). Diğer bazı yayınlarda ise, agresif debridman, primer kapama ve medikal tedavi kombinasyonunun, nüksü ve kronik fistülizasyonu önlemede daha başarılı olduğu bildirilmiştir(6). Cerrahi tedavinin şekli de tartışmalıdır. Ancak drenaj sağlanması, nekrotik dokunun debridmanı, ve gereğinde eklemin rekonstrüksiyonu, yapılması gereken uygulamalardır(7). Yapılan çalışmalar göstermiştir ki uzun süreli sinsi bir ağrı şikayeti olan ve uygulanan tedavilere yanıt alınamayan ve çekilen düz grafilerde eklemlerinde osteopeni, epifizial hipertrofi, kemik erozyonları, eklem aralıklarında daralma ve destrüksiyon gibi bulgular olan hastada tuberküloz efeksiyonu akla getirilmelidir(8).

SONUÇ: Olgumuzda olduğu gibi, lokalize hastalıklarda, anatomik yapının bozulmuş olduğu ve medikal tedavinin başarısız kaldığı eklem tbc lerinde cerrahi endikasyonun gerektiğini düşünmekteyiz. Sonuç olarak, omuz kuşağı tüberkülozu tedavisinde cerrahi müdahaleyle, eklemin rezeksiyonu ve rekonstrüksiyonu sağlanması ve anti-tüberküloz medikal tedavisinin kombine uygulanması ile başarılı sonuçlar alınabileceğine inanmaktayız

Anahtar Kelimeler: Tüberküloz, Omuz Eklemi, Artroplasti

S-55

VOLAR KİLİTLİ PLAK UYGULANAN DİSTAL RADİUS KIRIKLARINDA FLEKSÖR OLLİSİS LONGUS TENDON KOMPLİKASYONLARININ ULTRASONOGRAFİ İLE DEĞERLENDİRİLMESİ

Adnan Kara[1], *Haluk Çelik*[2], *Müjdat Bankaoğlu*[3], *Yunus Öç*[4], *Murat Bülbül*[1], *Tahir Sadık Süğün*[5]
[1] *İstanbul Medipol Üniversitesi, Ortopedi ve Travmatoloji, İstanbul,Türkiye*
[2] *Zonguldak Atatürk Devlet Hastanesi, Ortopedi ve Travmatoloji, Zonguldak, Türkiye*
[3] *Şişli Hamidiye Etfal Eğitim ve Araştırma Hastanesi, Radyoloji, İstanbul, Türkiye*
[4] *Şişli Hamidiye Etfal Eğitim ve Araştırma Hastanesi, Ortopedi ve Travmatoloji, İstanbul, Türkiye*
[5] *EMOT Hastanesi, Ortopedi ve Travmatoloji, İzmir, Türkiye*

AMAÇ: Eklem içi, parçalı distal radius kırığı nedeni ile volar rim kilitli plak ile tedavi edilen hastalarda fleksör pollisis longus (FPL) tendonunda oluşan değişikliklerin ve tendon - plak ilişkisinin değerlendirilmesinde ultrasonografik görüntülemenin etkinliği araştırılmıştır.

YÖNTEM: Ocak 2011- Eylül 2013 tarihleri arasında intraartiküler distal radius kırığı nedeni ile volar rim kilitli plak tedavisi yapılan 38 hasta değerlendirildi. Postoperatif görüntülerinde palmar tilt, radial inklinasyon ve radial uzunluk değerleri sağlam elbileği ile karşılaştırıldığında istatistiksel olarak farklılık saptanmayan 27 hasta çalışmaya alındı. Tüm hastaların her iki elbileğine, 10 yıllık muskuloskeletal görüntüleme tecrübesi bulunan aynı radyolog tarafından elbileğinin nötral pozisyonunda ultrasonografik inceleme yapıldı. Cerrahi uygulanmış taraftaki Plak-FPL tendon mesafesi ve FPL tendon kalınlığı ile sağlam taraftaki volar rim- FPL tendon mesafesi ve FPL tendon kalınlıkları ultrasonografi ile ölçülerek karşılaştırıldı. Klinik şikayetleri ve bulguları kaydedildi.

BULGULAR: Ortalama yaş 46 yıl (dağılım : 26-69 yıl) , ortalama takip süresi 12.5 ay (dağılım 9-18 ay) idi. AO-OTA sınıflamasına göre 11 elbileğinde C2, 16 elbileğinde C3 tip kırık mevcut idi. Opere edilen elbileğinin ultrasonografik incelemesinde, plak-FPL tendon mesafesi ortalama 0,3 mm; FPL tendon kalınlığı ortalama 2,9 mm olarak ölçüldü. Hastaların sağlam elbileği volar rim-FPL tendon mesafesi ortalama 1,3 mm; FPL kalınlığı ortalama 2,4 mm olarak tespit edildi. Opere elbileklerinde FPL-tendon mesafesinin sağlam elbileklerindeki mesafeden daha kısa olduğu ve tendon kalınlıklarının opere tarafta daha fazla olduğu istatistiksel olarak anlamlı bulundu. ($p< 0.01$) Tüm hastaların opere elbileğinin ultrasonografik incelemesinde FPL çevresinde anekoik-hipoekoik görüntü veren tenosinovit tespit edildi. 14 hastada elbileği palmar yüzde mobil, palpabl kitle ve başparmak hareketlerinde ağrı ile güç kaybı saptandı. Semptomatik FPL tenosinoviti olan tüm hastalarda Plak-FPL mesafesi ortalama 0,1mm; FPL kalınlığı ortalama 3,1 mm idi. Asemptomatik (klinik şikayet olmayan) tenosinovit bulguları olan 13 hastanın ise plak-FPL mesafesi ortalama 0,5 mm, ortalama FPL kalınlığı 2,6 mm idi. Semptomatik fleksör tenosinoviti olan olgulara plak ekstraksiyonu yapıldı. Beş olguda FPL tendonunda ileri derece tenosinovit yanında parsiyel rüptür saptandı.

SONUÇ: Volar kilitli plak uygulanmış radius distal uç kırıklarında ultrasonografik incelemesi ile FPL-plak arasındaki mesafe belirlenebilir. Plak- tendon sürtünmesi sonucu gelişen tenosinovit ve tendon kalınlaşması ile bu mesafe azalır. Bu durum ileri dönemde gelişebilecek tendon rüptürlerine işarettir. Distalde küçük fragmanlar içeren intraartiküler distal radius kırıklarında watershed çizgisi distaline konulan volar kilitli plakların sebep olabileceği tendon problemlerinin tanısı ve takibi için non-invaziv, dinamik bir inceleme olan ultrasonografi kullanılabilecek etkili ve ucuz bir tanı metodudur.

Anahtar Kelimeler: distal radius kırıkları, fleksör tendon komplikasyonları, volar kilitli plak

S-56

VOLAR PLAK İLE TEDAVİ EDİLEN RADİUS ALT UÇ KIRIKLARINDA ATEL SÜRESİ, PRONATOR QUADRATUS KASININ İYİLEŞMESİNİ ETKİLER Mİ?

Sadullah Turhan
Antalya Eğitim Ve Araştırma Hastanesi 2. Ortopedi Kliniği , Antalya, Türkiye

AMAÇ: Distal anatomik volar plak ile cerrahi tedavi uygulanan radius distal uç kırığı olan hastalarda; pronator quadratus(PQ) kasının onarılması ve takiplerinde hastaların klinik ve radyolojik olarak incelenmesidir.

YÖNTEM: İzole radius distal uç kırığı nedeniyle ameliyat edilen 26 hastadan en az 6 aylık takipleri olan 21 hasta çalışmaya alınarak sonuçları değerlendirildi. Acil serviste değerlendirilip fizik muayeneleri tamamlanan hastaların tümüne ön-arka ve yan el bilek grafileri çekildi. Eklem yüzeyini daha iyi değerlendirmek için BT çekildi. Hastaların yaralanma ile ameliyata kadar geçen süreleri ortalama 11,2 saat idi. Cerrahi girişimler trans FCR (Fleksör karpi radialis) yaklaşımı ile yapıldı. Watershed line hattının 1 mm proksimalinden fibroz doku ile beraber ve radial kenardan PQ kası subperiosteal kaldırıldı. Ardından kırık redüksiyonunu takiben tespit işlemi için distal radius volar anatomik plak (Hipokrat, İzmir, Türkiye) kullanıldı. Takiben PQ kası radial ve distal yüzeylerden vicryl ve PDS sütur kullanılarak onarıldı ve radial kenara 3 adet radyoopak hemoklips yerleştirildi .Cerrahi sonrası pronasyonda Kısa kol atel yapıldı. Hastalara tolere edebildiği kadarıyla parmak aktif hareketlerine başlandı. Tüm hastaların ameliyat esnasında el –bilek AP- Lateral grafileri çekildi. Erken dönemde herhangi bir komplikasyon görülmeyen hastalar taburcu edildi. Hastaların ve ortalama hastanede kalma süreleri 3 gündü. Hastalar ameliyatın 10. gün, 20. Gün; 1. ay, 2. ay ve 3. ay olmak üzere çağrıldı. Fizik muayeneleri ve Radyolojik tetkikleri yapıldı.Hastalar iki gruba ayrıldı. 1. gruptaki hastaların 10. Gün kısa kol atelleri çıkarıldı ve fizyoterapist gözetiminde rehabilitasyona başlandı. 2. Gruptaki hastaların atelleri 20. gün çıkarıldı ve fizyoterapist gözetiminde rehabilitasyona başlandı. Birinci grupta 11 hasta, ikinci gurupta 10 hasta bulunmakta idi. Hastaların kontrol AP grafileri dijital ortamda(Sectra LiteView) incelenerek milimetre cinsinden ölçüldü ve karşılaştırıldı. 10 mm'ye kadar olan mesafe farkı kas kontraksiyonu acısından düşünülerek normal değerlendirildi ve 10 mm üstü anlamlı kabul edildi

BULGULAR: Hastaların PQ onarımı sonrası hemoklips işaretleyicilerde gevşeme olmamıştır. Hemoklips işaretleyiciler arası mesafe en fazla 6 mm olarak ölçüldü. Eklem Hareket Açıklığı Fleksiyon -Extansiyon farkı ortalama 5 derece(p=0,65) ve ,Supinasyon -Pronasyon farkı ortalama 8 derece (p=0,73) olarak ölçülmüş olup istatistiksel olarak anlamlı bir fark görülmedi.

SONUÇ: Çalışmamızda distal radius kırıklarında onarılan Pronator Quadratus kasının iyileşmesine ; atel kullanımının süresinin etkisinin olmadığı sonucuna varılmıştır. Bununla birlikte hastaların el bilek eklem hareket açıklıkları sonuçları benzer olup PQ onarımına bağımlı olmadığı görülmüştür.

Anahtar Kelimeler: hemoklips ,Pronator quadratus , radius alt uç kırığı,volar plak,

S-57

KALKANEUS AVÜLSİYON KIRIĞI: YENİ CERRAHİ TEKNİK

Teoman Başaran[1], *Ercan Hassa*[1], *Murat Çalbıyık*[1], *Adnan Ümit Sayar*[1], *Pınar Özge Başaran*[2], *Mahmut Nedim Doral*[3]
[1] *Htit Üniversitesi Eğitim ve Araştırma Hastanesi , Ortopedi ve Trav. Ana bilim Dalı ,Çorum ,Türkiye*
[2] *Htit Üniversitesi Eğitim ve Araştırma Hastanesi , FTR Ana bilim Dalı ,Çorum ,Türkiye*
[3] *Hacettepe Üniversitesi, Ortopedi ve Trav. Ana bilim Dalı ,Ankara ,Türkiye*

AMAÇ: Kalkaneus posterior tüberkülün avülsiyon kırığı ayak bilek zorlu dorsifleksiyonu ile gelişen nadir olgulardandır. Tüm kalkaneus kırıklarının %2 si oranında görülür. Bu kırıklar nadir görülmekle beraber sıklıkla komplikasyonlar ile beraberdir. Bu kırığın geç tedavisinde bile yumuşak doku komplikasyonları görülebilmektedir. Bu olgu sunumunun amacı bu nadir vakalar için uygun tedavi yöntemini ararken yeni bir bakış açısı sağlamaktır

YÖNTEM: Sol kalkaneus avülsiyonu için ayak bileği posterior insizyonu kullanıldı. Aşil tendonunun yapışma yerinden 3 cm proksimale uzanan kesi ile katlar açıldı. . Kalkaneustan kopan parçanın kalkaneusa fikse edileceği yere rahat ulaştığı görüldü. Avülse fragmanın kemik dokusuna sahip olduğu görüldü. 4.5 mm'lik başsız vida çıkarma aparatı kullanarak avülse parça üzerinde yumuşak doku ile bağlı silindir kemik blok oluşturdu. Kalkaneus üzerine yapılacak tünel için aynı aparat kullanıldı. Silindir blok tünele yerleştirildi. ACL ameliyatında da kullanılan U çivisi kullanılarak aşil tendonu tespit edildi

BULGULAR: Kalkaneal avülsiyon kırıklarında yukarıda da tartışılan çeşitli yöntemler mevcut. Diğer araştırmacıların da belirttiği gibi her vaka ayrı olarak değerlendirmeli kırığın tipine ,hastanın yaşına, kormorbiditelerine ve cildin durumuna göre tedavi yöntemlerini tercih etmek gerekli. Biz hastanın kilosuna rağmen kemiğin osteoporotik olmamasına güvenerek atel yapmadık ve mobilizasyon kısıtlamasına gitmedik. Hasta sanayide kendi işyerinde çalışan usta olarak bir an önce iş yerinde olmak istiyordu. Hasta ameliyat sonrası kısa sürede taburcu olabildi ve işinde çalışabildi. Tekniğin uygulanabilirliğinin kolay olması ve fiyat olarak ucuz bir yöntem olması nedeniyle tekrarlanabilirliği yüksektir. Vida boyu ve tünel boyu uzun olmadığı için plantar bölgede irritasyonu yapabilecek implant bulunmamaktadır. Atel veya alçı gibi stabilitörler kullanmadığımız için alçıya bağlı irritasyonu , bası yarası görülmediği gibi literatürde gözlenen refleks sempatik distrofide görülmedi. Kullandığımız teknikte tendonun kemiğe tutunma yerinde bulunan sharpey liflerinede zarar vermedik ve yeni gelişecek lifler içinde skaffold oluşturduk. Kırığın iyileşmesi için gerekli kan akımını ve kök hücreleri kalkaneusun kansellöz kemik dokusundan sağlayabildik.

SONUÇ: Bu yöntem tünel kullandığımız düşünülürse ACL tünelleri hatırlanarak endobutton benzeri uygulamalar için bir ön çalışma sayılabilir. Yine ileri araştırmalar için düşünülürse tip II kırıklarda tip I gibi düşünülebilir ve aşil tendonun yapıştığı kemik bölümü osteotomize edilip silindir blok haline getirilebilir. Başka bir düşünce de aşil ile ilişkili ağrı yapan ve ayakkabı giymeyi zorlaştıran osteofitlerde osteotomi uygulanıp benzer yöntem ile fiksasyon uygulanabilir. Yöntemimizin güvenilirliğinin tam olarak değerlendirilebilmesi için kadavra üzerinde fiksasyon gücünün ölçülmesi ve çok sayıda hastada uygulayarak örneklemimizin arttırılması gerekmektedir.

Anahtar Kelimeler: Kalkaneal tuberkül, Avulsion kırığı, Aşil tendon

S-58

PERKUTAN AŞİL TENDON RÜPTÜRÜ ONARIMINDA ERKEN MOBİLİZASYON

Teoman Başaran[1], *Murat Çalbıyık*[1], *Ercan Hassa*[1], *Deniz İpek*[1], *Pınar Özge Başaran*[2]
[1] *Hitit Üniversitesi, Ortopedi ve Travmatoloji Anabilim Dalı, Çorum, Türkiye*
[2] *Hitit Üniversitesi, FTR Anabilim Dalı, Çorum, Türki*

AMAÇ: Aşil tendon rüptürü ile başvuran hastaların en az komplikasyon ile erken işe dönmesi ve kısa rehabilitasyon süresi sağlanarak hasta yatışının kısaltılması, anestezinin sistemik yan etkilerinden kaçınılması, ameliyathane zamanından ve rehabilitasyon ünitelerinin daha efektif kullanılmasıyla toplam maliyetlerin düşürülmesi amaçlanmıştır.

YÖNTEM: 2011 ocak -2015 haziran tarihleri arasında acil servise başvuran toplam onbeş (iki bayan; onüç erkek) hastanın kapalı aşil tendon rüptürü değerlendirildi. Hastaların muayenesi yapıldı ve manyetik rezonans tetkikleri çekildi. Mr'da total aşil rüptürü saptanan thompson testi pozitif, aşil tendonunda boşluk palpe edilen ekimoz ve hassasiyeti olan hastalara ameliyat planlandı. Hastaların yaş ortalaması 45.6 (25-58)'dır. Hastaların hiçbirinde dejeneratif ve romatolojik hastalık görülmediği gibi daha önceden mevcut aşil bölge ağrısı yokmuş. Hastalara lokal anestezi altında tendonun rüptüre olduğu bölgenin proksimaline ve distaline 4'er adet split insizyon yapıldı. İlk 3 hastada 1 prolen loop diğer 12 hastada 1 polidioxanone (PDS) kullanılarak distalden proksimale daha sonra proksimalden distale çapraz geçişler ile ayak bileği fleksiyonda tutularak ilk giriş yerinde sutur bağlandı. Ciltte oluşan gamzeleşmeler ince uçlu klemp ile gevşetildi. Cilt steril stripler kesilerek kapatıldı. Ameliyat sonrasında thompson testi ve aktif fleksiyon test edildi. Hastaların ameliyathanede iken mobilize olduğu görüldü. Yumuşak sargı sarılarak hastalar günübirlik olarak taburcu edildi. İki kez gün aşırı pansuman önerildi.

BULGULAR: Hastaların hepsi ilk hafta kontrole çağrıldı. Yara yerlerinin temiz olduğu görüldü. Hastaların aktif ayak bilek fleksiyonu mevcuttu. Aşırı zorlama ile ağrıları olduğu için topalladıkları görüldü. Hastalar üçüncü haftada tekrar görüldü . Yara yerlerinde herhangibir problemleri olmadığı görüldü. Ağrıları azalmış ancak topallamanın azaldığı izlendi. Aşil rüptür bölgesinde gap izlenmediği gibi iyileşme bölgesinde kalınlaşma görüldü. Hastalar birbuçuk ay sonra kontrole çağrıldı ve herhangi bir şikayetleri olmadığı öğrenildi. Hafif topallayarak yürüdükleri izlendi. Son kontrolleri 2.5 ay sonra yapılan hastalarda topallamanın da kaybolduğu görüldü. İlk yapılanlardan bir hastada birinci yılda prolene bağlı hassasiyet görüldü ve lokal anestezi ile düğüm alındı. Hiçbir hastada komplikasyon izlenmedi. Aşil Tendon Total Rüptür Skoru (ATRS) ortalama 85 (75-100) olarak değerlendirildi

SONUÇ: Aşil tendonu rüptür tedavisinde ana amaç yaralanma öncesi yaşam kalitesine geri dönmektir. Açık tendon onarımı ile ameliyat öncesi hazırlık, genel veya spinal aneztezi uygulaması , ameliyat sonrası yara bakımı, uzun süreli atel-splint-koltuk değneği kullanımı ve daha sonra gelişen ayak bileği sertliği için uzun süreli rehabilitasyon süresi gerekmektedir. Konservatif tedavi ile rerüptür, baldır atrofisi ve yine uzun süreli splint kullanımı gerekmektedir. Bu yöntem ile ameliyathane zamanı ve hasta yatak işğali önlenerek hastane maliyetleri azaltılabilir ve işe erken dönüş ile gerçek hasta maliyetleri düşürülebilir.

Anahtar Kelimeler: Perkutan aşil tendon rüptürü

S-59

PROKSİMAL HUMERUS KIRIKLARINDA İNTRAMEDÜLLER FİBULANIN BİYOMEKANİK ETKİSİ

Tuğrul Bulut[1], *Muhittin Şener*[1], *Ulaş Akgün*[2], *Bora Uzun*[3], *Attila Çıtlak*[4]
[1] *İkçü Atatürk Eğıtim ve Araştırma Hastanesi Ortopedi ve Travmatoloji Kliniği, İzmir, Türkiye*
[2] *Muğla Sıtkı Koçman Üniversitesi Tıp Fakültesi, Ortopedi ve Travmatoloji Abd, Muğla*
[3] *Dokuz Eylül Üniversitesi Sağlık Bilimleri Enstitüsü, Biyomekanik Anabilim Dalı, İzmir, Türkiye*
[4] *Karadeniz Teknik Üniversitesi Tıp Fakültesı Ortopedi Ve Travmatoloji Abd, Trabzon, Türkiye*

AMAÇ: Bu çalışmanın amacı; kilitli plak ve vida kullanılarak medial kolonun anatomik olarak restore edildiği iki parçalı proksimal humerus kırık modellerinde, intramedüller fibulanın stabilite üzerine olan etkisini biyomekanik olarak araştırmaktır. Aynı zamanda iki farklı pozisyonda uygulanmış olan intramedüller fibulanın stabilite üzerine olan etkisi de karşılaştırılmıştır.

YÖNTEM: Toplam 21 boyun kırığı olan iki parçalı proksimal humerus modeli (model 1028-64; Sawbones Europe AB, Malmö, Sweden) ve 14 fibula modeli (model 1127; Sawbones Europe AB, Malmö, Sweden) her bir grupta 7 humerus kırık modeli olacak şekilde rastgele 3 gruba ayrıldı. Tüm kırık modellerinin fiksasyonun da anatomik kilitli plak ve 3.5mm kilitli vida (Miss LC proksimal humerus plak ve vida, TST, İstanbul, Türkiye) kullanıldı. İntrameduller fibula (6cm); Grup1'de humerusun uzun aksına parallel yerleştirilirken, Grup2'de humerus boynunun kalkarını ve medialini destekleyecek şekilde 135 derecelik açıda yerleştirildi. Kontrol grubunda ise fibula kullanılmadı. Tüm modeller erken aktif abduksiyonda meydana gelen primer aksiyel yüklenmeyi ve makasla kuvvetini taklit edecek şekilde 20 derece abduksiyonda uniaksiyel elektromekanik test cihazına (Shimadzu 5kN AG-X, Shimadzu, Japan) yerleştildi. Yüklenme değerleri ile bükülme dirençleri ölçüldü. Sonuçlar Wilcoxon testi kullanılarak karşılaştırıldı. .

BULGULAR: Ortalama maksimum yüklenme değeri; Grup1'de 2526.05 ± 218 N, kontrol grubunda 2505.92 ± 354 N, Grup2'de 2481.18 ± 309 N olarak ölçüldü. Ortalama bükülme direnci (rijidite) kontrol grubunda 153.3 ± 32 N/mm, Grup1'de 145.8 ± 22 N/mm, Grup2'de 151.4 ± 25 N/mm olarak bulundu. Grupların maksimum yüklenme değerleri ve bükülme dirençleri (rijidite) arasında istatiksel anlamlı fark bulunmadı.

SONUÇ: Bu çalışmada; yetmezliğin geliştiği son yüklenme değerleri ve bükülme dirençleri değerlendirildiğinde intramedüller fibulanın kullanıldığı iki grup ve kontrol grubu arasında benzer sonuçlar elde edilmiştir. Bu durum medial kolonun anatomik redüksiyonu sonrası kilitli plak ve vida ile fikse edilmiş iki parçalı humerus proksimal uç kırıklarında fibula varlığı ya da pozisyonunun stabiliteye ek pozitif etki sağlamadığı yönünde yorumlanmıştır. Sonuç olarak; anatomik redüksiyonun elde edildiği proksimal humerus kırıklarında intramedüller fibula gerekli değildir. Bu olgularda kilitli plak ve vida ile fiksayon yeterlidir. Her nekadar humerus proksimal uç kırıklarında intramedüller fibula popüler bir uygulama olsada kullanımı medial kolonun restore edilemediği osteoporotik unstabil kırıklarla sınırlı kalmalıdır.
Bu çalışma Türk Ortopedi ve Travmatoloji Derneği (TOTBİD) tarafından desteklenmiştir.

Anahtar Kelimeler: proksimal humerus, medial kolon, fibula allogrefti, kilitli plak

S-60

ÇOCUK YAŞ GRRUBUNDAKİ HASTANIN SUBUNGUAL OSTEOKONDROMU İÇİN YENİ BİR TEDAVİ STRATEJİSİ

Turan Cihan Dülgeroğlu[1], *Hasan Metineren*[1], *Ekrem Aydın*[1], *Hasan Tak*[2], *Ayşegül Dülgeroğlu*[3]
[1] *Dumlupınar Üniversitesi Tıp Fak. Ortopedi ve Travmatoloji A.D Kütahya / Türkiye*
[2] *Dumlupınar Üniversitesi Tıp Fak.Dermatoloji A.D Kütahya / Türkiye*
[3] *Evliya Çelebi Eğitim Araştırma Hastanesi Kütahya / Türkiye*

AMAÇ: Subungual osteokondrom nadir görülen bir patolojidir. Bu vaka sunumunda 10 ytaşındaki erkek hastanın subungual osteokondromu için yapılan cerrahi eksizyon sonrasında yara iyileşmesi için uygulanan sürekli oksijen terapisi cihazı ile yara iyileşmesini sunmayı amaçladık.

YÖNTEM: Subungual osteokondromu mevcut olan 10 yaşındaki erkek hasta polikliniğimize ayakkabı kullanamama ve ayak parmağında deformite ile birlikte ayak başparmak ağrısı mevcuttu hastanın ayağındaki lezyon eksize edildikten sonra tırnak yatağına kadar uzanan cerrahi sahada cilt defekti mevcuttu cerrahi saha sürekli oksijen tedavisi cihazı ile 15 gün süre ile cerrahi saha iyileşmesi takip edildi.Hastaya herhangi bir greftleme yada flep gereksinimi olmadı.

BULGULAR: Hastadan alınan numune patolojiye gönderildi .Patoloji sonucu osteokondrom ve kıkırdak şapka ile uyumlu olarak değerlendirildi.

SONUÇ: Subungual osteokondrom nadir görülen bir lezyon olsada cerrahi sonrası operasyon sahasında bir cilt defekti gözlenebilir. Sürekli oksijen tedavisi cilt defektinin kapatılmasında farklı bir tedavi stratejisi ortaya koyabilir.

Anahtar Kelimeler: subungual,osteokondrom,oksijen terapi

S-61

FEMUR KIRIĞI OLUŞTURULAN RATLARDA PLATELET RİCH FİBİRİNİN KIRIK İYİLEŞMESİNE ETKİSİ:DENEYSEL ÇALIŞMA

Turan Cihan Dülgeroğlu[1], *Hasan Metineren*[1], *Ekrem Aydın*[1], *Hüseyin Metineren*[2], *Ayşegül Dülgeroğlu*[3]
[1] *Dumlupınar Üniversitesi Tıp Fak. Ortopedi ve Travmatoloji A.D Kütahya / Türkiye*
[2] *Dumlupınar Üniversitesi Tıp Fak. Patoloji A.D Kütahya / Türkiye*
[3] *Evliya Çelebi Eğitim Araştırma Hastanesi Radyoloji A.D Kütahya / Türkiye*

AMAÇ: Kayıp yada hasarlı dokuları yeniden oluşturabilme isteği modern tıbbın en önemli konularından biri haline gelmiştir. Güncel tedavi stratejilerinde sınırlamalar kırık vakalarının; kemik iyileşmesi sürecinin zorlukları ile karşılaşmasına neden olmaktadır. Kemik metabolik olarak dinamik hareket edebilen, biyolojik bir dokudur. Biz bu çalışmada femur kırığı oluşturulan ratlarda PRF uygulamasının sonuçlarını histopatolojik ve radyolojik olarak sonuçlarını sunmayı amaçladık.

YÖNTEM: Deneysel protokoller Dumlupınar üniversitesi Hayvan Bakımı komitesi tarafından kabul edildi. 16 erişkin erkek Wistar toplam325±25g ağırlığında albino sıçan kullanıldı. Kritik bir femoral kırık iyileşmesi modeli her bir sıçan oluşturuldu. 5 cm lateral insizyon femur gövdesine paralel yapılmıştır. Femur orta cisim açığa çıkarılmıştır.Vastus lateralis bölünmesi ve biceps femoris kasları arasından girilerek bir mini ossilasyonlu testere ile kırık modeli oluşturuldu.Femoral kanal 18G iğne ile oyuldu (Terumo, Tokyo, Japan). Daha sonra K-teli (çapı 0.8 mm) driven motor matkap kullanımı ile retrograd ile medüller kanal içine yerleştirildi. K-teli femur üst ucunun yakın kısmına kadar yerleştirildi, diz eklem yüzeyine yakın bölgeye kadar gönderilip kesildi. Daha sonra yara 10 ml steril tuzlu su ile yıkandı. Daha önce steril olarak elde edilmiş olan PRF kemik üzerine uygulandı ve bir 4/0 naylon dikiş ile kapatıldı. Sıçanların alt ekstremitelerine daha sonra ayak ucundan kalçayıda içine alıcak şekilde dolaşımı bozmayacak şekilde alçı yapıldı

BULGULAR: Direkt grafiler ön-arka pozisyonda alındı ve 3 farklı bağımsız Ortopedik cerrah tarafından kaydedildi. Goldberg sınıflamasına göre sınıflandırma yapıldı; 1 = hiçbir kırık iyileşmesi, 2 = orta şifa, 3 = tam şifa.. Histolojik sınıflandırma Patologun gruplara kör olduğu Guo ve ark skalasına göre yapıldı. Hücreler ve dokular farklı büyütme seçenekleri ele alınarak değerlendirildi.Prf grubunda histolojik ve radyolojik veriler kontrol grubuna göre anlamlı olarak daha iyi bulundu.

SONUÇ: Sonuç olarak biz bu çalışma ile PRF in kırık iyileşmesi üzerine osseöz doku formasyon miktarını artırarak etkili bir biyomateryal olduğunu ortaya koyduk.Ancak bu biyomateryalin kırık iyileşmesini hızlandırdığınımı yoksa daha iyi bir kırık iyileşmesini sağladığı ile ilgili daha birçok çalışmaya ihtiyaç olduğu kanaatindeyiz.

Anahtar Kelimeler: Platelet rich fibrin,kırık iyileşmesi,uzun kemikler

S-62

İLERLEMİŞ HALLUX RİGİDUSUN TOTAL EKLEM ARTROPLASTİSİ İLE TEDAVİSİ: KISA DÖNEM TAKİP SONUÇLARI

Turan Cihan Dülgeroğlu[1], *Hasan Metineren*[1], *Ekrem Aydın*[1], *Yasemin Özkan*[2], *Ayşegül Dülgeroğlu*[3], *Hüseyin Balkarlı*[4], *Ali Ertuğrul*[5]
[1] *Dumlupınar Üniversitesi Tıp Fak. Ortopedi ve Travmatoloji A.D Kütahya / Türkiye*
[2] *Dumlupınar Üniversitesi Tıp Fak.Fizik Ted. ve Rehabilitasyon A.D Kütahya / Türkiye*
[3] *Evliya Çelebi Eğitim Araştırma Hastanesi Radyoloji Bölümü Kütahya / Türkiye*
[4] *Akdeniz Üniversitesi Tıp Fakültesi Ortopedi ve Travmatoloji A.D Antalya/Türkiye*
[5] *Alaşehir Devlet Hastanesi Ortopedi ve Travmatoloji Manisa /Kütahya*

AMAÇ: İlerlemiş hallux rigidusun tedavisi tartışmaya açık bir konudur. İlerlemiş hallux rigidusu olan hastaların tedavisi için uygulanan total eklem artroplastisinin kısa dönem sonuçlarını değerlendiren çok az sayıda çalışmaya ulaşılabilir .Bu çalışmamızın amacı ilerlemiş hallux rigidus nedeni ile total eklem artroplastisi uygulanan hastaların kısa dönem takip sonuçlarını sunmaktır.

YÖNTEM: 2012-2014 yılları arasında ilerlemiş hallux rigidus nedeni ile total eklem replasmanı uygulanan 15 hasta değerlendirilmeye alındı.(61,6±9.7). Kapsüler gevşetme ve osteofit debritmanı ve metatarsal baş dorsal kesisi uygulandı.Ortalama takip süresi 21.7 ± 2.3 aydı.Turnike kontrolü altında elastik bandajla extremitenin venöz kanı boşaltıldıktan cerrahi saha povidon iyotla boyandı. Extremite iobanlı drape ile örtüldü daha sonra extensör hallucis longus tendonunun medialinden 1.metatarsophalangeal eklemin medialinden dorsal yaklaşımla cilt insizyonu yapıldı. Cilt altı dokular diseke edildi.Eklem çevresindeki osteofitlere yeterli rezeksiyon sağlandı. İmplantasyon için metatarsal ve phalangeal reamerlarla kemik yapılar hazırlandı.Daha sonra implantasyon işlemi tamamlandı.Cilt ve cilt altı dokular kapatıldı.Üçüncü haftanın sonunda sütürleri alındı.Hastanın cerrahi olan ekstremitesine üç hafta yük vermeden mobilizasyona müsade edildi.Üç haftanın sonunda yarım yük vermesi 6.haftanın sonunda tam yük vermesine izin verildi.Hastaların Cerrahi öncesi ve sonrası dönem AOFAS ve VAS skorları değerlendirildi

BULGULAR: Çalışmadaki hastaların ortalama yaşı 61.6 ± 9.07 (range 44 to 74) idi. Hastalar Coughlin ve Shurnas sınıflamasına göre grade 3 ve 4 hallux rigidus olarak değerlendirildi. Hastaların çoğu 50 ile 70 yaş arasındaydı. Ortalama takip süresi 21.7 ± 2.3 aydı(Range 18-29 ay). 50 yaşın altında iki hastaya cerrahi yapıldı. 50 ile 60 yaş arasında üç hastaya cerrahi uygulandı. 60 ile 70 yaş arasında 6 hastaya cerrahi yapıldı.70 yaş üstü dört hastaya cerrahi prosedür uygulandı.Hiçbir hastada hipoestezi ,cerrahi saha enfeksiyonu implant yetmezliği görülmedi.Postoperatif dönem de AOFAS skorlarında yaklaşık 50 puanlık iyileşme VAS skorlarında yaklaşık 6 puanlık iyileşme gözlendi.

SONUÇ: Sonuç olarak total eklem artroplastisi ile tedavi edilen ilerlemiş hallux rigiduslu hastaların klinik sonuçlarında ve eklem hareket açıklığında orta dönem sonuçlarında anlamlı derecede ilerleme olduğu görüldü. Her ne kadar artrodez işlemi ile iyi sonuçlar alındığı literatürde belirtilsede, diğer tüm eklemlerde uygulanan artrodez işlemi gibi ayak 1.Metatarsofalangeal eklemindede bu tedavi ; kurtarıcı bir yöntemdir. İlerlemiş hallux rigidus hastaları için total eklem artroplastisi iyi sonuçları ile umut vadetmektedir.

Anahtar Kelimeler: Hallux rigidus, total eklem artroplastisi, Arthritis, implant

S-63

FEMUR CİSİM KIRIKLARININ TEDAVİSİNDE, TROKANTER MAJOR TİP GİRİŞLİ İNTRAMEDÜLLER ÇİVİNİN DENGE MEKANİZMASI VE FONKSİYONEL SONUÇALAR ÜZERİNE ETKİSİ

*Baybars Ataoğlu[1], **Yılmaz Ergişi**[1], Resul Bircan[1], Mehmet Ali Tokgöz[1], Nihan Kafa[2], Zeynep Hazar[2]*
[1] Gazi Üniversitesi Tıp Fakültesi, Ankara, Türkiye
[2] Gazi Üniversitesi Sağlık Bilimleri Fakültesi, Ankara, Türkiye

AMAÇ: Femur cisim kırıklarında trokanter majör tip girişli intramedüller çivi tedavisinin denge mekanizması ve fonksiyonel sonuçlar üzerine olan etkisini değerlendirmek

YÖNTEM: izole femur cisim kırığı nedeniyle tedavi edilen 16 hasta değerlendirildi. hastaların ortalama yaşı 36.25±13.55 idi. multipl travma hastaları ve açık kırıklı hastalar çalışma dışı bırakıldı. ortalama takip süresi 21 ay idi. Her bir hasta, kas gücü, trendelenburg bulgusu, dinamik denge ve fonksiyonel değerlendirmeye tabii tutuldu. Hastalara, Alt ekstremite fonksiyonel skala değerlendirme anketi ve Harris kalça skorlaması anketleri verildi.

BULGULAR: Kalça abduktor, internal rotator ve eksternal rotator kuvvetleri, ameliyatlı taraf ve sağlam taraf arasında anlamlı olarak farklı bulundu (sırasıyla p=0.09, p=0,045, p=0,039). Kalça fleksör ve diz ekstansör kuvvetinde anlamlı farklılık saptanmadı. Dinamik denge ve tek bacak sıçrama testinde sağlam taraf ile ameliyatlı taraf arasında anlamlı farklılık saptandı (Y denge test skorları anterior yönelim p=0,008, postero-medial yönelim p

SONUÇ: Femur cisim kırıklarının trokanter majör tip girişli intramedüller çivi ile yapılan tedavisinde, yapılan çalışmalarla da gösterildiği üzere, yaklaşık 3 yıla kadar varan fonksiyonel kısıtlılıklar olabilmektedir. Bu durumun şiddeti, travma anına ve cerrahi müdahale sırasında gelişen yumuşak doku hasarlanmasına bağlı olarak, değişebilmektedir. Bu bağlamda, femur cisim kırıkları tedavisinde uygulanan intramedüller çivi tedavisinin başarısı, azami dikkat ve ameliyat sonrası uygulanacak etkin rehabilitasyona bağlı olarak artacaktır.

Anahtar Kelimeler: Femur Cisim Kırığı, Tip Girişli Çivi, Abduktor Mekanizma, Denge

S-64

ORTOPEDİ HEKİMİ GÖZÜYLE NÖROPATİK AĞRI VE TEDAVİSİ

Yalkın Çamurcu[1], *Hakan Sofu*[2]
[1] *Devrek Devlet Hastanesi , Ortopedi ve Travmatoloji, Zonguldak, Türkiye*
[2] *Erzincan Üniversitesi, Ortopedi ve Travmatoloji Anabilim Dalı, Erzincan, Türkiye*

AMAÇ: Nöropatik ağrı, sinir sisteminin bir kısmının zedelenmesi, fonksiyonlarının bozulması veya uyarılabilirliğinin değişmesi ile ilgili bir ağrıdır. Gabapentin ve pregabalin nöropatik ağrı tedavisinde en sık kullanılan etken maddelerdir. Sağlık Bakanlığı'nın 11.05.2013 tarihli SUT değişimiyle gabapentin ve pregabalin etken maddeli ilaçlar ortopedi hekimleri tarafından da reçete ve rapor edilebilmektedir. Nöropatik ağrı sıklıkla üst ve alt ekstremiteyi ilgilendirdiği için hastaların ilk başvuru yeri çoğunlukla ortopedi polikliniği olmaktadır ve tedavisi de ortopedi hekimlerince yapılabilmektedir. Bu çalışmanın amacı bir ilçe devlet hastanesinde ortopedi polikliniğine başvuran nöropatik ağrı tanılı hastalara yapılan tedavinin etkinliğini değerlendirmektir.

YÖNTEM: Mayıs 2014–Aralık 2015 tarihleri arasında ortopedi polikliniğimize başvuran tüm hastaların kayıtları geriye yönelik incelendi. Nöropatik ağrı tanısı olup cerrahi müdahale ihtiyacı olmayan ve tedavi başlanan hastalar çalışmaya dahil edildi. Daha önceden beyin cerrahisi, fizik tedavi veya nöroloji tarafından gabapentin veya pregabalin tedavisi alan hastalar çalışmaya dahil edilmedi. Hastalara uygulanan ilaçlar,dozları ve yan etkileri kayıtlardan incelendi. Tedavinin etkinliği hastaların 3.hafta kontrolünde "şikayetlerinde azalma var mı?" sorusuna verdiği "evet" veya "hayır" cevabına göre değerlendirildi.

BULGULAR: Mayıs 2014 – Aralık 2015 tarihleri arasında polikliniğe başvuran 25.174 hastanın 531'ine (%2,1) nöropatik ağrı tanısıyla tedavi başlandı. Hastaların ortalama yaşı 60 olup, 410'u bayan (%77.2), 121'i erkekti (%22.8). 218 hastaya (%41) pregabalin, 313 hastaya (%59) gabapentin tedavisi başlandı. Lomber disk hernisi tanılı 115 hastanın 76'sında (%66) , servikal disk hernisi tanılı 99 hastanın 70'inde (%70.7), spinal stenoz tanılı 92 hastanın 71'inde (%77) , İdiopatik 76 hastanın 54'ünde (%71), reflex sempatik distrofi tanılı 55 hastanın 43'ünde (%78), diabetik nöropati tanılı 41 hastanın 30'unda (%73), fibromiyalji tanılı 41 hastanın 35'inde (%85,3), karpal tünel tanılı 5 hastanın hepsinde (%100), zona tanlı 5 hastanın hepsinde (%100) ve torakal disk hernisi tanılı 2 hastanın 1'inde (%50) ilaç tedavisi ile hastaların şikayetlerinde azalma olmuştur. Takip sırasında en sık görülen yan etki baş dönmesi olup hastaların 70'inde görülmüştür (%13.1), bu hastaların 40'ında ilaç dozu düşürülerek tedaviye devam edilmiş, 30'unda ilaç kesilip tedavi başarısız olarak değerlendirmeye alınmıştır.

SONUÇ: Bu çalışmanın sonuçlarını değerlendirdiğimizde nöropatik ağrı tanısıyla başvuran hastalarımızın çoğunda tedaviyle başarılı sonuç aldığımızı gördük. Özellikle günlük poliklinik pratiğinde sıkça rastladığımız lomber disk hernisi veya servikal disk hernisi tanılı ekstremiteye yansıyan ağrısı olan hastaların tanısı diğer kemik eklem patolojileriyle sıkça karışabilmekte ve tedavisini de etkileyebilmektedir. Benzer şekilde spinal dar kanal tanılı geriatrik hastaların tanıları da sıkça eklem ve kemik ağrılarıyla karışabilmektedir. Sonuç olarak ortopedi hekimleri de fizik tedavi ve nöroloji hekimleri kadar bu konuya hakim olmalıdır kanaatindeyiz.

Anahtar Kelimeler: ağrı, nöropatik ağrı, ortopedi,

S-65

LATERAL MALLEOL VE BİMALLEOLAR KIRIKLARIN ORTA DÖNEM SONUÇLARININ SYNDEZMOZ TESPİTİ YAPILIP YAPILMAMASINA GÖRE KLİNİK VE RADYOLOJİK DEĞERLENDİRİLMESİ

Yılmaz Güvercin, *Nurettin Mantı, Adem Erkut, Mehmet Sabri Balık, Sinan Görmez*
Recep Tayyip Erdoğan Üniversitesi Ortopedi ve Travmatoloji Ana Bilim Dalı, Rize, Türkiye

AMAÇ: Ayak bileği injurilerinin %10 dan fazlası syndezmoz yaralanmasını içerir (1). Çalışmamızda lateral malleol ve bimalleolar kırıklarda syndezmos vidası kullanılan ve kullanılmayan hastaların klinik ve radyolojik sonuçlarının değerlendirilmesini amaçladık.

YÖNTEM: 2013-2015 yılları arasında ayak bileği yaralanmasıyla kliniğimize gelen lateral malleol ve bimalleolar kırığı olan 33 hasta (15 erkek, 17 kadın) çalışmaya dahil edildi. Hastaların ortalama yaşı 49.8 idi ve ortalama izlem süresi 26 ay idi. Hastaların preop, postop ve izlem sonu direk filmleri üzerinden medial uzaklık, talotibial uzaklık, tibiofibular uzaklık, talocrural açıları preop, postop ve izlem sonu ölçüldü. Syndezmos vidası kullanılan ve kullanılmayan vakalar (intraoperatif ayak bileği instabilitesi olmayan hastalara syndezmoz vidası kullanılmadı) istatistiksel olarak karşılaştırıldı. Hastaların yaralanma mekanizması Lauge – Hansen sınıflamasıyla, klinik sonuçları Ankle-Hindfoot Scale kullanılarak değerlendirildi.

BULGULAR: Ayak bileği instabilitesi sonucu gelen hastaların yaralanma mekanizmasına göre değerlendirilmesinde 15 hastada supinasyon eksternal rotasyon yaralanması,8 hastada supinasyon adduksiyon yaralanması,4 hastada pronasyon adduksiyon yaralanması ve 6 hastada pronasyon eksternal rotasyon yaralanması görüldü. Ankle – Hindfoot skalasına göre hastalarla yapılan son vizitte syndezmoz kullanılan grubun ortalama skoru 80.2, kullanılmayan grubun ortalama skoru 71.9 olarak bulunmuştur. Grupların kendi içlerinde (preop ve postop) karşılaştırılmasında paired-t-test kullanıldı ve syndezmoz vidası kullanılmayan grubun talotibial uzunluğu hariç her grupta anlamlı fark bulundu (p

SONUÇ: Yapılan uzun dönem çalışmalarda syndezmoz yaralanmasının geç dönemde belirgin fonksiyonel etkiler yarattığı gösterilmiştir (1). Tedavideki amacımız uygun ankle motrisi sağlayacak dizilimi en az invaziv yöntem kullanarak gerçekleştirmektir (2). Yaptığımız çalışmada ayak bileği instabilitesi olup syndezmoz vidası kullanılmayan grupta tibiofibular açıda anlamlı fark bulunması, hastaların klinik skorlamasının syndezmoz vidası kullanılmayan grupta düşük çıkması ve ağrı lokalizasyonunun daha sıklıkla ayak bileği lateralinde olması anlamlı olarak değerlendirildi. 1- Van Vlijmen N, Denk K, van Kampen A, Jaarsma RL. Long-term Results After Ankle Syndesmosis Injuries. Orthopedics. 2015 Nov;38(11):e1001-6. doi: 10.3928/01477447-20151020-09. 2- Arastu MH, Demcoe R, Buckley RE. Current concepts review: ankle fractures. Acta Chir Orthop Traumatol Cech. 2012;79(6):473-83.

Anahtar Kelimeler: ayak bileği, syndezmoz, tamir

Poster Sunumlar

P-1

UYLUK PROKSİMALİNDE NADİR BİR KİTLE: EKTOPİK MEME

Adnan Kara, *Ahmet Güray Batmaz, Mert Keskinbora, Ersin Kuyucu, Cem Sever, Ahmet Murat Bülbül*
Medipol Üniversitesi Tıp Fakültesi Ortopedi Ve Travmatoloji Ana Bilim Dalı, İstanbul, Türkiye

AMAÇ: Bu yazımızda literatürde benzerine rastlayamadığımız sağ uyluk medialinde lipom ön tanısı ile eksizyonel biyopsi yapılan hastada rapor edilen ektopik meme dokusu olgumuzu sunduk.

YÖNTEM: 53 yaşında kadın hasta kliniğimize beş yıldır sağ uyluk ortasında olan medial yerleşimli sert, mobil bir kitle ile başvurdu. Son bir yılda şişlikte artma olduğunu belirten hastanın muayenesinde uyluk ortasında ele gelen mobil kitlesel lezyon mevcuttu. Herhangi bir cilt lezyonu olmayan hastada yapılan ultrasonografik incelemede sag uyluk iç yüzde cilt altı yağlı doku içerisinde 69x39 mm boyutunda kapsülü seçilen yağlı dokuya göre hiperekojen minimal heterojen olan ilk planda lipom ile uyumlu değerlendirilen kitlesel lezyon saptandı. Yapılan RDUS incelemede artmış vaskülarite gösteren kitleye eksizyonel biyopsi uygulandı. Çıkartılan doku makroskopik olarak sarı renkli yağ dokusuna benzer karakterteydi. Patoloji sonucu ektopik meme dokusu olarak rapor edildi.

BULGULAR: .Toplumun %1-2'sinde regresyonu tamamlamamış embryonik süt çizgisi bulunur. Aksilladan eksternal genitalyaya uzanan bu hat üzerinde aksesuar meme dokusu görülebilir. Bu hattın dışında ektopik meme dokusu yerleşimi çok nadirdir. Ektopik yerleşimli meme dokusu genellikle göğüs duvarı, vulva, aksilla, diz, kalça, yüz, kulak, boyun ve lateral uylukta olabilir. Bu dokulara meme başı veya areola gibi dokular eşlik edebilr. Bizim vakamızda herhangi bir cilt bulgusunun olmaması, lezyonda laktasyon gibi herhangi bir hormonal bulguya rastlanmamış olması, atipik lokasyonu nedeniyle ektopik meme dokusunu düşündürmemekte idi. Çıkarılan dokunun histopatolojik incelemesinde ektopik meme tanısı konmuştur. Ayrıca ektopik meme dokusu içeren hastalarda ürogenital anomaliler gibi eşlik eden komorbiditeler de görülebilir.

SONUÇ: Atipik yerleşimli ektopik meme dokusu olan hastalarda beraberinde ürogenital anamaliler varlığında eşlik edebilen malignensiler de akla gelmelidir ve cerrah bu antiteyi tanımalıdır. Ayırıcı tanıda hidradenit, foliküler kist ve lenfadenopati düşünülmelidir.

Anahtar Kelimeler: Ektopik meme, Kitle, Uyluk

P-2

AMELİYATHANELERİMİZ ÇÖL OLMASIN!

Adnan Kara[1], *Ersin Kuyucu*[1], *Haluk Çelik*[2], *Savaş Çamur*[3], *Bekir Eray Kılınç*[4], *Yunus Öç*[5]
[1] *Medipol Üniversitesi Tıp Fakültesi Ortopedi Ve Travmatoloji Ana Bilim Dalı, İstanbul, Türkiye*
[2] *Zonguldak Atatürk Devlet Hastanesi,Zonguldak, Türkiye*
[3] *Ümraniye Eğitim Ve Araştırma Hastanesi, İstanbul, Türkiye*
[4] Iğdır Devlet Hastanesi, Iğdır, Türkiye
[5] *Şişli Etfal Eğitim Ve Araştırma Hastanesi, İstanbul, Türkiye*

AMAÇ: Günümüzde artan su ihtiyacına karşın gereksiz ve uygun olmayan su kullanımına bağlı olarak kaynaklarımız giderek azalmaktadır. Yeryüzünün 2/3' lük kısmının sularla kaplı olmasına karşın bunun sadece %0,3' lük kısmı kullanılabilir ve içilebilir özelliktedir. Sağlık çalışanları olarak ameliyathanelerimizde ellerimizi yıkamak için boşa harcadığımız su miktarı ise oldukça fazladır. Bu çalışmanın amacı ameliyathanedeki su israfını ortaya koymak, basit önlemlerle elde edebileceğimiz su kazancına ve çevreye olan duyarlılığa dikkat çekmektir.

YÖNTEM: Çalışmamızda su tasarrufu yaparak yıkanan (Grup A) ve su tasarrufu yapmadan yıkanan (Grup B) olmak üzere iki grup oluşturuldu. Her iki grup bir ameliyat için üç kişiden oluşturuldu. Çalışmada açılması ve kapanması harekete duyarlı olan otomatik sensörlü, zaman göstergeli ameliyathane musluğu kullanıldı. Musluktan 10 sn içinde akan su miktarı litre ölçerle tespit edildi. Her iki grupta ortalama 3 dakika yıkanmak için harcanan su miktarları ölçüldü. Sağlık Bakanlığı' nın 2013 yılı ameliyat istatistikleri kullanılarak elde edilen bulgular değerlendirildi. Günlük ev su kullanım verilerine göre harcanan su miktarları karşılaştırıldı.

BULGULAR: Litre ölçerle 10 sn' de 1250 ml su harcandığı ölçüldü. Bir kişinin 3 dakika yıkanması için A grubunda 23 sn, B grubunda 180 sn süre ile musluk açık kaldı. A grubunda 2,875 ml (3 kişi için 8625 ml), B grubunda 22,500 ml (3 kişi için 67,500 ml) su harcandı. Sağlık Bakanlığı 2012 yılı istatistiklerine göre ülkemizde bulunan 1483 hastanede (Sağlık Bakanlığı hastaneleri;832, üniversite; 65, özel; 541, diğer;45) bir yıl içinde toplam yapılan ameliyat sayısı 4.410.218 olarak (Sağlık Bakanlığı hastaneleri;2.298.893, üniversite hastaneleri; 664.695, özel hastaneler;1.446.630) bildirilmiştir. Bu ameliyatları A grubunun yapmış olması durumunda 38,038,130,250 ml (yaklaşık 38,038,130 litre / 38,038 metreküp / 36,516 ton), B grubunun yapması durumunda ise 297,689,715,000 ml (yaklaşık 297,689,715litre/297,698 metreküp/285,790 ton) su harcanmaktadır. İstatistiksel verilere göre bir evin aylık ortalama su harcaması 13 metreküp (bir yıllık 156 metreküp) olarak kabul edildiğinde A grubunda 243 evin, B grubunda ise 1908 evin bir yıllık su kullanımına eşdeğer harcama yapıldığı tespit edildi.

SONUÇ: Sonuç olarak sağlık çalışanları olarak sadece ameliyathanelerde bile el yıkama alışkanlığımızı değiştirerek 1665 evin bir yıllık su ihtiyacını karşılayacak kadar tasarruf etmek mümkündür. Yakın gelecekte su fakiri adayı olarak gösterilen dünyamızda hayati öneme sahip su kaynaklarının korunmasında ameliyathane çalışanlarına verilecek eğitimler oldukça etkili olabilir.

Anahtar Kelimeler: Ameliyathane, Su, Tasarruf, Maliyet

P-3

DİZ EKSTANSÖR MEKANİZMA YARALANMASINDA SIRADIŞI BİR ETYOLOJİSİ: OKRONOZİS

Adnan Kara, *Ersin Kuyucu, Melih Malkoç, Cem Sever, Ali Şeker, İsmail Oltulu*
Medipol Üniversitesi Tıp Fakültesi Ortopedi Ve Travmatoloji Ana Bilim Dalı, İstanbul, Türkiye

AMAÇ: Okronozis homogentisik asit (HGA) oksidasyonu ve polimerizasyonu sonrası oluşan kollajenlere yüksek afinitesi olan metabolitlerin konnektif dokularda birikmesi olarak tarif edilir. Dokularda okronotik pigmentasyon, özellikle büyük eklemlerde dejeneratif artropati ve idrar renginin alkalinizasyon ile siyaha dönmesi ile tanı konulabilen okronoziste diz diz ekstansör mekanizma yaralanması nedeniyle ile tanı konulan ve tedavi başlanan çok az olgu bulunmaktadır. Bu yazıda ani gelişen diz ağrısı sonrası acil servise başvuran hastaya quadriceps tendon rüptürü tanısı ile yapılan operasyon esnasında eklem kıkırdakların da ve quadriceps tendonunda siyah pigmentasyon görülmesi üzerine okronozis düşünülüp biyopsi ve ek tetkikler yapılarak tanısı konan bir olgu sunulmuştur.

YÖNTEM: 53 yaşında erkek hasta altı yıldır yüzünün ve ellerinin renginde giderek koyulaşma nedeniyle birkaç kez cildiye polikliniğine başvuran hastanın son üç yıldır her iki dizinde ve sırtında giderek şiddetlenen ağrı şikayetleri olmuş. Hasta arabadan inerken ani gelişen sol dizinde boşalma hissi ve yürüyememe nedeniyle acil polikliniğimize başvurdu. Fizik muayenesinde sol tarafta düz bacak kaldıramadığı ve sol uyluk distalinde gap olduğu görüldü. Çekilen direkt grafisinde her iki dizde dejeneratif değişiklikler, lateral grafilerde sol tarafta kuadriceps tendonu ile uyumlu bölgede yumuşak doku dansitesi devamlılığının bozulduğu, patella üst kutbundan kopan küçük bir fragmanın proksimale doğru yer değiştirdiği ve patella baja olduğu görüldü. Ultrasonogrfik incelemede solda tendon devamlılığının bozulduğu ve 2,2 cm' lik gap olduğu görüldü. Hastaya fizik muayene bulguları ve radyolojik tetkikler sonucunda kuadriceps tendon rüptürü tanısı konarak cerrahi tedavi planlandı.

BULGULAR: Genel anestezi altında yüksek uyluk turnikesi kullanılarak operasyona başlandı. Sol patellanın alt kutbundan proksimale doğru 15 cm'lik longitüdinal insizyonla girildi. Yırtık bölgesindeki hematom boşaltıldı. Eklemin çok dejeneratif olduğu görüldü. Kuadriceps tendonunda ve eklem kıkırdağında siyah pigmentasyon görülmesi üzerine okronozis düşünüldü. Tendonun distalindeki avülze patellar fragmanın küçük ve osteosenteze uygun olmadığı görüldü. Küçük patellar fragman eksize edildi ardından Krackow yöntemiyle kuadriseps tendonunu üç adet no.5 Ethibond (emilmeyen polyester; Ethicon, Johnson & Johnson Medical Ltd. Edinburgh, U.K) kullanılarak osteotendinöz teknikle tamir edildi. Uzun bacak yürüme alçısına alındı. Cerrahi prosedür sırasında görülen siyah dokular nedeniyle okronozis ön tanısı ile ek tetkikler yapıldı. Hastanın kalça, diz, vertebra ve omuz grafilerinde osteoartrit bulguları mevcuttu. Labaratuvar ölçümünde idrarda kantitatif homogentisik asit artışı tespit edildi. Taze idrarın normal renkte olduğu ancak sodyum hidroksit (NAOH) ilave edildikten sonra idrar renginin koyulaştığı görüldü. Cerahi sırasında alınan biopsi materyallerinin histopatolojik incelemesi okronozis olarak rapor edildi.

SONUÇ: Okronozis nadir görülen ve konnektif dokuları etkileyen bir metabolik hastalıktır. Diz kalça omuz ve vertebra gibi birçok eklemde dejeneratif değişiklikler ile karşımıza çıkabilir. Cerrahi sırasında eklem kıkırdağında ve yumuşak dokularda siyah pigmentasyon görüldüğünde okronozis düşünülmelidir. Ayrıca bu hastalarda eklem dışı tutulumlar olabildiğinden diğer sistemlerin araştırmalarıda yapılmalıdır.

Anahtar Kelimeler: Okronozis, Quadriceps, Osteotendinöz tamir

P-4

AŞİL TENDON TAMİRİ SONRASI ETHİBOND'A BAĞLI OLUŞAN DİKİŞ GRANULOMU VE CERRAHİ TEDAVİSİ

Adnan Kara, *Ersin Kuyucu, Mert Keskinbora, Cem Sever, İsmail Oltulu, Ali Şeker*
Medipol Üniversitesi Tıp Fakültesi Ortopedi Ve Travmatoloji Ana Bilim Dalı, İstanbul, Türkiye

AMAÇ: Aşil tendon tamiri için değişik tipte dikiş materyalleri kullanılmaktadır. Farklı dikiş materyallerine karşı, kullanıldıkları doku ve cerrahi sonrası süreye göre yabancı cisim reaksiyonu gelişebilmektedir. Ethibond ile aşil tendon tamiri sonrası dördüncü ayda oluşan granülom dokusu için cerrahi tedavi uyguladığımız olguyu sunuyoruz.

YÖNTEM: 31 yaşında erkek hasta spor yaparken oluşan travma sonrası sağ ayak bileğinde ağrı ve yürüme güçlüğü şikayetleri ile acil polikliniğimize başvurdu.Yapılan muayene ve tetkikler sonucu aşil tendon rüpturü saptanan hastaya açık girişimle tenorafi yapıldı.Takiplerinde yara problemi gözlenmeyen hasta post op. dördüncü ayda sağ ayak bileği arkasında şişlik ve akıntılı yara şikayetleri ile polikliniğimize başvurdu.Yapılan muayenesinde sağ ayak bileği posteriorda insizyon bölgesinde 4x3 cm lik lokalize,sert kıvamda ,yarı mobil kitle saptandı.Kitle üzerinde bir adet fistül ağzı mevcuttu. Laboratuar tetkikleri normal bulundu.Kitlenin iğne biyopsi kültüründe üreme olmadı. Çekilen ayakbileği manyetik rezonans incelemesinde aşil tendonu distalinde çevre dokulara invaze olmayan granulomatoz-abse formasyonu saptandı.Hastaya açık eksizyon planlandı.Spinal anestezi altında prone pozisyonda gerekli temizlik ve örtüm işlemleri tamamlandı.Sağ ayakbileği posteriordan fistül ağzını içine alacak şekilde eski insizyondan girildi.Aşil tendon üzerinde ortası yeşil renkli sert kıvamda çevre dokulardan ayrılabilen kitle total olarak eksize edildi.Aşil tendonunda oluşan defekt emilebilir dikişlerle onarıldı.Histopatolojik inceleme ; histiosit, dev hücreler ve lenfositten zengin hücreler görülen yabancı cisim reaksiyonu olarak rapor edildi. Biyopsi kültüründe üreme olmadı. Operasyon sonrası 12. Ay kontrolünde hastanın şikayeti olmadığı görüldü.

BULGULAR: İdeal dikiş malzemesi ,ameliyat sonrası iyileşme ve rehabilitasyon dönemlerinde gereken fizyolojik yüklere dayanabilecek kadar güçlü olmalıdır. Tendon tamirlerinde sıklıkla emilmeyen dikiş materyalleri kullanılmaktadır.Dikiş materyallerine karşı oluşan inflamatuar reaksiyonlar dokunun tipine ve cerrahi sonrası geçen süreye gore değişmektedir. Ethibond örgülü polyester bir dikiş malzemesi olup,monofilaman polipropilen ve örgülü polietilen-polyester karışımı diğer emilmeyen dikiş malzemelerine göre cerrahi sonrası altıncı haftada tendon dokusuna daha az reaksiyon göstermektedir.Sütür granülomlarının ayırıcı tanısında yara yeri enfeksiyonu, abse, lipom ve ganglion akılda tutulmalıdır.Literatürde ethibond kullanılan dokularda gelişen granülomların rapor edildiği olgular daha çok ortopedi dışı bölümlerle ilişkili olup, aşil tendonunda ethibond reaksiyonu sonucu granülom oluşmuş bir olguya rastlamadık.

SONUÇ: Emilmeyen dikişlerle tamir edilmiş tendon yaralanmalı olgularda geç dönemde gelişen şişlik ve akıntı varlığında dikişe bağlı oluşmuş granülomlar ayırıcı tanıda düşünülmeli ve cerrahi tedavi düşünülmelidir.

Anahtar Kelimeler: Aşil tendon, Ethibond, Sütür, Granülom

P-5

FİBULADA İNTRAOSSEÖZ GANGLİON KİSTİNE BAĞLI GELİŞEN ORTAK PERONEAL SİNİRİN KOMPRESYON NÖROPATİSİ

Adnan Kara[1], *Sercan Yalçın*[1], *Ersin Kuyucu*[1], *Haluk Çelik*[2], *Eray Kılınç*[3], *Savaş Çamur*[4]
[1] *İstanbul Medipol Üniversitesi, Ortopedi ve travmatoloji Ana Bilim dalı, İstanbul, Türkiye*
[2] *Zonguldak Atatürk Devlet Hastanesi, Zonguldak, türkiye*
[3] *Texas Scottish Rite Children's Hospital, Teksas, Dallas, USA*
[4] *Ümraniye Eğitim ve Araştırma Hastanesi, İstanbul, Türkiye*

AMAÇ: fibulada intraosseöz yerleşimli ganglion kistine bağlı gelişen kompresyon nöropatisi olgusunu sunmayı amaçladık

YÖNTEM: 61 yaşında bayan hasta sol ayağında ağrı ve hissizlik şikayeti ile tarafımıza başvurdu. yapılan fizik muayenesinde sol ayak lateralinde duyu kaybı ve plantar ve dorsifleksiyonda 3/5 motor gücü olduğu görüldü. çekilen düz grafide fibula başında lüsensi artışı saptanması üzerine MRI çekilerek tanı koyuldu ve cerrahi planlandı.

BULGULAR: yapılan cerrahide hastanın fibula başında tamamen intraosseöz yerleşimli ganglion kisti saptandı. kistin ekspansiyon yaptığı görüldü. peroneal sinirin ödemli olduğu ve spongioz kemik ile çevrili olduğu saptandı. ameliyat sonrası 3. ayda yapılan fizik muayenede his kaybının geçtiği ve kas gücünün 5/5 olduğu görüldü.

SONUÇ: peroneal sinir alt ekstremitenin en sık hasarlanan siniridir. en sık sebepleri proksimal fibula kırıkları ve yapılan alçıya bağlı kompresyondur. fibula başında ganglion kistine bağlı kompresyon nöropatisi nadir olmakla birlikte akla getirilmelidir.

Anahtar Kelimeler: fibula başı ganglion kisti kompresyon nöropatisi gagnglion kisti

P-6

MODİFİYE STOPPA YAKLAŞIMI İLE OPERE EDİLEN BİLATERAL ASETABULUM ANTERİOR KOLON KIRIĞI OLGU SUNUMU

Ahmet Emre Paksoy[1], *Murat Topal*[1], *Ali Aydın*[1], *Ahmet Köse*[2]
[1] *Atatürk Üniversitesi, Ortopedi ve Travmatoloji ABD, Erzurum, Türkiye*
[2] *Erzurum Bölge Eğitim ve Araştırma Hastanesi, Erzurum, Türkiye*

AMAÇ: Asetabulum kırıkları ortopedi ve travmatoloji pratiğinin çok sık olmayan yaralanmalarıdır. Bilateral asetabulum kırıkları ise çok daha nadir görülmektedir. Literatürde epilepsi, osteoporoz gibi nedenlere bağlı olarak sınırlı sayıda bilateral asetabulum kırığı bildirimleri mevcuttur. Biz travmatik bilateral asetabulum kırıklı bir olguda, modifiye stoppa yaklaşım kullanılarak her iki asetabulum kırığının tespitini sunarak bu nadir yaralanmanın tedavisiyle ilgili literatüre katkıda bulunmayı amaçladık.

YÖNTEM: 17 yaşında erkek hasta araç dışı trafik kazası sonrası acil serviste değerlendirilen hastanın her iki kalçasında ağrı ve hareket güçlüğü mevcuttu. Çekilen grafi ve bilgisayarlı tomografide bilateral asetabulum kırığı mevcuttu. Hemodinamik olarak stabil olan hastada üretra rüptürü mevcut olup acil serviste suprapubik kateterizasyon yapıldı. 14. Gün üroloji kliniğince ve endoskopik olarak foley sonda takıldı ve suprapubik kateter çekildi. Suprapubik kateter yeri gözlemledi enfeksiyon olmadığı değerlendirildi. Asetabulum kırıkları Judet-Letournel sınıflamasına göre bilateral anterior kolon kırığıydı. Travma sonrası 17 gün tek bir modifiye stoppa yaklaşımıyla bilateral asetabulum kırığına açık redüksiyon ve internal tespit yapıldı.

BULGULAR: Vaka esnasında ve takiplerinde komplikasyonla karşılaşılmadı. Hastanın 24 ay kontrolünde her iki kalçada mükemmel fonksiyonel ve radyolojik sonuç alındı.

SONUÇ: Modifiye stoppa yaklaşımı anterior deplasmanın fazla olduğu asetabulum kırıklarında ilioinguinal yaklaşıma potansiyel bir alternatif olup, inguinal kanal içeriği açılmadığından daha az invaziv bir yaklaşım olarak görülmektedir. Bilateral kırık olması sebebiyle bilateral uygulanacak bir ilioinguinal yaklaşımın artmış mortalitesinden korunmuş olundu. Bilateral asetabulum kırıklarının cerrahi tedavisinde modifiye stoppa yaklaşımı tecrübe gerektirmekle birlikte uygun kırık tiplerinde uygulandığı zaman potansiyel bir alternatiftir.

Anahtar Kelimeler: modifiye stoppa yaklaşımı, asetabulum kırığı, bilateral

P-7

OSTEOİD OSTEOMADA İNTRAOPERATİF GAMA PROB KULLANIMI

Ahmet Güray Batmaz[1], *Ahmet Murat Bülbül*[1], *Tansel Çakır*[2], *Tamer Atasever*[2]
[1] *İstanbul Medipol Üniversitesi, Ortopedi ve Travmatoloji Ana Bilim Dalı, İstanbul, Türkiye*
[2] *İstanbul Medipol Üniversitesi, Nükleer Tıp Ana Bilim Dalı, İstanbul, Türkiye*

AMAÇ: Osteoid osteoma kemiğin en sık benign tümörlerinden birisidir. Ancak bu tümörün her zaman tanı konulması, lokalizasyonun tam olarak belirlenebilmesi veya nidusyla birlikte tam olarak eksizyonu mümkün olamayabilmektedir. Benign bir neoplazm olmasına karşın rekürens veya yetersiz eksizyonu sonucu morbiditiye yol açabilmektedir. Bu vakada amacımız osteoid osteoma rekürensinde; intravenöz teknesyum 99m enjeksiyonu sonrasında intraoperatif gamma prob yöntemi ile nidusun total eksizyonunu sunmaktır.

YÖNTEM: 30 yaşında erkek hasta 2 yıldır olan sağ dirsek ağrısı ile başvurdu. 2 yıl önce benzer şikayetlerle dış merkezde değerlendirme sonrasında radius başının ulna diafizi komşuluğunda osteoid osteoma tanısı konulmuş ve tümör eksizyonu uygulanmış ancak hasta ağrılarının postoperatif dönemde biraz rahatladığını, 2 ay sonra tekrarladığını ifade etmektedir. Fizik muayenesinde, anteriorda antekubital bölgede insizyon skarı mevcut olan hastanın palpasyonla lateralde hassasiyet olduğu dikkati çekmektedir. MRG'de radius başında ulna diafizine yakın bölgede yaygın kemik iliği ödemi görülmüş, BT'de nidus formasyonu görülmüştür. Tc99m sintigrafisi de osteoid osteoma tanısını doğrulamıştır. Bu veriler doğrultusunda hastaya intraoperatif gamma problama yöntemi ile cerrahi eksizyon planı yapılmıştır. Hastaya preopratif dönemde cerrahiden 2 saat önce intravenöz yolla Tc 99m enjeksiyonu yapılmış, operasyondan önce gamma probu yardımıyla radyoaktivitenin en yüksek olduğu nokta belirlenmiştir. cerrahide posterolateral insizyonla girilerek radyoaktivitenin en yüksek olduğu nokta belirlenmiş, BT'de nidus varlığı gösterilen bölge üzerine burr yardımı ile delik açılarak küretaj yapılmıştır. biyopsi materyali patolojiye gönderilmiş, eksiyon sonrasında cerrahi sahadaki alandaki radyoaktivitenin düştüğü gözlenmiştir.

BULGULAR: Hastanın patolojisi nidus formasyonu ile birlikte osteoid osteoma varlığını doğrulamıştır.

SONUÇ: Osteoid osteoma benign karakterli bir tmör olup sıklıkla genç erkekleri etkilemektedir. hasta hikayesinde genellikle salisilat kullanımı ile rahatlayan ağrı mevcuttur. histolojisi gevşek bağ dokusu ile çevrili örgümsü kemik ve yüksek vaskülarite içerir. tedavide enblok rezeksiyon veya küretaj yapılmaktadır. ancak nidusun her zaman bulunabilmesi ve total eksizyonu mümkün olamamaktadır.. bu nedenle sıklıkla preoperatif veya intraoperatif dönemde BT ile haritalama yapılarak eksizyon uygulanabilmektedir. intraoperatif gamma prob yöntemi sıklıkla bazı meme kanserlerinde, testis tümörlerinde ve peratiroid adenomlarında kullanılabilmektedir. literatürde osteoid osteoma adreslemesinde kullanımı bildirilmemiştir. bu yöntem hem adreslemede hem de nidusun eksizyonu sonrasında remnant kalma konusunda bilgi verdiğinden dolayı cerrahi için yardımcı olarak kullanılabilirliğinigöstermektedir.

Anahtar Kelimeler: osteoid osteoma, nidus, gamma prob

P-8

BORİK ASİT İÇEREN KEMİK ÇİMENTOSUNUN BİYOFİLM OLUŞUMU ÜZERİNE ETKİSİ

Ahmet Güray Batmaz[1], *Bülent Atilla*[2], *Ömür Çağlar*[2], *Burçin Şener*[3], *Dolunay Gülmez*[3]
[1] *İstanbul Medipol Üniversitesi, Ortopedi ve Travmatoloji Ana Bilim Dalı, İstanbul, Türkiye*
[2] *Hacettepe Üniversitesi, Ortopedi ve Travmatoloji Ana Bilim Dalı, Ankara, Türkiye*
[3] *Hacettepe Üniversitesi, Klinik Mikrobiyoloji Ana Bilim Dalı, Ankara, Türkiye*

AMAÇ: Protez çevresi enfeksiyonları artroplastinin en korkulan komplikasyonların başında gelmektedir. Enfeksiyonun tedavisindeki en büyük problem bakterilerin oluşturduğu biyofilm tabakasıdır. Protez çevresi enfeksiyonlarında altın standart tedavi iki aşamalı protez revizyonudur. Literatürde biyofilm oluşumunu engelleyen ve biyofilm tabakasını parçalayan pek çok kombinasyon tedavileri literatürde belirtilmiştir. Borik asit, tekrarlayan kandidiazis enfeksiyonlarında ve bazı stafilokokal enfeksiyonlarında antiinfektif ajan olarak kullanılmaktadır. Çalışmamızda borik asit içeren kemik çimentosunun biyofilm tabakası üzerine etkisini inceledik.

YÖNTEM: çalışma in vitro olarak 96 çukurlu mikroplakta gerçekleştirildi. Her hazneye borik asit içeren veya içermeyen; vankomisin içeren veya içermeyen 50 Ml kemik çimentosu yerleştirilerek toplam 7 grup oluşturuldu. Gruplar aşağıdaki gibi oluşturuldu: • Grup I: 0,05 mg/mL vankomisin içeren kemik çimentosu, • Grup II: 0,025 mg/ml vankomisin içeren kemik çimentosu, • Grup III: %1 borik asit içeren kemik çimentosu, • Grup IV: %2 borik asit içeren kemik çimentosu, • Grup V: % 4 borik asit içeren kemik çimentosu, • Grup VI: 2% borik asid ve 0,05 mg/ml vankomisin içeren kemik çimentosu, • Group VII: kemik çimentosu (kontrol grup) Her bir çukura Stapylocossus epidermidis ATCC 35984 suşu inokule edilerek çimento üzerinde oluşan biyofilm tabakasının kalınlığı Optik Dansitometre (OD) ile ölçüldü. Boyalı bakteri içeren çukurların OD değerinden kontrol grubun OD değeri çıkarılarak 'Biyofilm Oluşumu (BF)' hesaplandı.

BULGULAR: 0,05 mg/mL vankomisin içeren grubun median BF değeri; 0,0625 (min: -0,021, max: 0,361), 0,025 mg/mL vankomisin içeren grubun median OD değeri; 0,0690 (min: -0,021, max: 0,247), %1'lik borik asit içeren grubun median OD değeri: 0,0440 (min: -0,067, max: 0,476), %2'lik borik asit içeren grubun median OD değeri; 0,0860 (min: -0,021, max: 0,405), %4'lük borik asit içeren grubun median OD değeri; 0,0285 (min: -0,067, max: 0,352) ve %2'lik borik asit ile birlikte 0,05 mg/mL vankomisin içeren grubun median OD değeri; 0,0515 (min: -0,067, max: 0,207) olarak bulunmuştur. Bu verilere göre %2'lik borik asit içeren grup haricinde diğer gruplar kontrol grubuna göre etkin bulunmuştur (p=0,002). En yüksek etkinlik %4'lük borik asit içeren grup için saptandı bunu sırasıyla %1'lik borik asit grubu ve %2'lik borik asit ile birlikte 0,05 mg/mL vankomisin grubu takip etti

SONUÇ: Borik asit tekrarlayan mantar enfeksiyonlarının ve bazı stafilokokkal enfeksiyonların tedavisinde kullanılmaktadır. Ancak borik asitin kemik çimentosunun içine eklenmesiyle biyofilm üzerine etkisi bilinmemektedir. Çalışmadan elde edilen veriye göre %4'lük borik asit içeren kemik çimentosu stafilokokkal biyofilm oluşumunu en çok azaltan tedavi yöntemi olarak bulunmuştur. Ancak borik asit içeren çimentonun protez çevresi enfeksiyonlarının önlenmesinde ve tedavisinde etkinliğini inceleyen daha fazla çalışma yapılması gerekmektedir.

Anahtar Kelimeler: artroplasti, protez çevresi enfeksiyonu, biyofilm, borik asit

P-9

PROTEZ ÇEVRESİ ENFEKSİYONLARINDAN ELDE EDİLEN KLİNİK SUŞLAR ÜZERİNDE GEÇİCİ DOLGU İÇERİSİNDEKİ DÜŞÜK DOZ VANKOMİSİNİN, GENTAMİSİNİN VE BORİK ASİTİN İN VİTRO ETKİNLİĞİ

Ahmet Güray Batmaz[1], *Bülent Atilla*[2], *Ömür Çağlar*[2], *Burçin Şener*[3], *Dolunay Gülmez*[3]
[1] *İstanbul Medipol Üniversitesi, Ortopedi ve Travmatoloji Ana Bilim Dalı, İstanbul, Türkiye*
[2] *Hacettepe Üniversitesi, Ortopedi ve Travmatoloji Ana Bilim Dalı, Ankara, Türkiye*
[3] *Hacettepe Üniversitesi, Klinik Mikrobiyoloji Ana Bilim Dalı, Ankara, Türkiye*

AMAÇ: Protez çevresi enfeksiyonlarının tedavisinde altın standart tedavi yöntemi iki aşamalı protez revizyonudur. Bu tedavi şeklinde antibiyotik taşıyıcı sistem olarak kemik çimentosu kullanılmaktadır. Çimentoya eklenen antibiyotik dozları ve kombinasyonları ile ilgili pek çok çalışma bulunmaktadır. Biz çalışmamızda protez çevresi enfeksiyonu tanısı almış hastalardan elde edilen klinik suşlar üzerinde in vitro olarak farklı tedavi yöntemlerinin etkinliğini araştırdık.

YÖNTEM: 2009-2012 tarihleri arasında ICD tanı kodlama sistemine göre T84.5 (internal ortopedik cihazların enfeksiyonu) tanı koduyla yatırılan hastalardan aspirasyon veya derin doku örneklemesi sonucunda üreme olanlar stoklandı. Bu stoklardan 19 koagülaz negatif stafilokok, 11 Staphylococcus aureus suşu, 6 Acinetobacter suşu, 2 Escherichia coli suşu, 1 Citrobacter suşu ve 1 Morganella morganii suşu tespit edildi. 6 grup çimentodan disk hazırlandı. 1. grupta tek başına çimento, 2. grupta 1 g vankomisin, 3. grupta 4 g vankomisin, 4. grupta hazır gentamisin içeren ticari formda çimento, 5. grupta %4'lük borik asit ve 6. grupta borik asit ve 1 g vankomisin mevcuttu. Bu grupların klinik suşlar üzerine etkisi karşılaştırıldı.

BULGULAR: 4 g vankomisinli kemik çimentosu %90, gentamisinli kemik çimentosu %85, 1 g vankomisinli kemik çimentosu %77,5, borik asit ve 1 g vankomisinli kemik çimentosu da %77,5 etkin bulunurken, tek başına kemik çimentosunun ve borik asitli kemik çimentosunun etkinliği %0 olarak tespit edildi. Stafilokoklar üzerinde 1 g vankomisinli ve 4 g vankomisinli çimentolar %100 etkinlik gösterirken gentamisinli çimento %84,2 etkinlik gösterdi. Gram negatif basillere gentamisinli çimentonun etkinliği %66,6, 4 g vankomisinli çimentonun etkinliği %33,3 bulunurken 1 g vankomisinli çimentonun etkinliği %0 olarak bulundu.

SONUÇ: Kliniğimizde daha önceden gerçekleştirilen ve sıvı besi yerinde inhibitör etki gösteren %4'lük borik asit solüsyonu bu çalışmada katı agar difüzyon testinde etkin bulunmamıştır. Bunun nedeni borik asitin sıvı ortamda çözülerek etkinlik gösterebilmesi olarak yorumlanabilir. 1 g vankomisinli çimento 4 g vankomisinli çimentoya göre stafilokoklarda benzer etki gösterirken gram negatif bakterilerde 4 g vankomisinli çimento daha etkin bulunmuştur. Protez çevresi enfeksiyonlarında en çok izole edilen ajanın gram pozitif koklar olduğu göz önünde bulundurulduğunda düşük doz vankomisin tedavisinin en az yüksek doz vankomisin kadar etkin olduğu düşünülebilir.

Anahtar Kelimeler: Protez çevresi enfeksiyonu, Vankomisin, Borik asit

P-10

YÜKSEKTEN DÜŞME SONRASI İNFERİOR KALÇA ÇIKIĞI: OLGU SUNUMU

Ali Çağrı Tekin, *Cem Dinçay Büyükkurt, Haluk Çabuk, Süleyman Semih Dedeoğlu, Yunus İmren, Yusuf Özcan[1], Emin İrfan Gökçay[1], Hakan Gürbüz[1]*
Okmeydanı Eğitim ve Araştırma Hastanesi, Ortopedi ve Travmatoloji Kliniği, İstanbul, Türkiye

AMAÇ: Travmatik inferior kalça çıkığı tüm kalça çıkıları içinde en az görüleni olup genellikle çocuk yaş grubuna ait bir patolojidir. Literatürde genellikle yüksek enerjili travma sonrası oluştuğu ve erişkin hasta grubunda kalça kırığı olmadan inferior kalça çıkığı olgusu çok az sayıda görüldüğü bildirilmektedir. Bu yazıda yüksekten düşme sonrası 26 yaşında bayan hastada görülen proksimal femur ve pelvis kırığı oluşmadan meydana gelen travmatik inferior kalça çıkığı olgusu sunulmaktadır.

YÖNTEM: Yüksekten düşme ifadesiyle acil servise getirilen 26 yaşındaki kadın hastada sol kalçada şiddetli ağrı, postür bozukluğu ve hareket kısıtlılığı mevcuttu. Olgunun diz eklemi 90° fleksiyon, kalça eklemi 90° fleksiyon, 15° abduksiyon ve 20°dış rotasyon pozisyonunda duruyordu. Hastanın kalça bölgesi nörovasküler muayenesinde özellik tespit edilmedi. Acil değerlendirmede ek olarak solunum yüzeyelleşmesi, torakal bölgede palpasyonla ağrı, sağ el bileğinde ağrı, hareket kısıtlılığı, postür bozukluğu ve palpasyonla batın hassasiyeti saptandı.

BULGULAR: Yapılan röntgenografik incelemede sağ radius distal uç parçalı kırığı, kosta kırıkları ve sol kalça inferior kalça çıkığı olduğu görüldü. Çekilen toraks, batın ve pelvis bilgisayarlı tomografisinde kot kırıkları, sağ akciğerde hemopnömotoraks ve sol inferior kalça çıkığı görünümü mevcuttu. Hastaya acil ameliyathane şartlarında hemopnömotoraks için tüp torakostomi yapılacağı esnada sedoanaljeziyle sol kalça inferior çıkığı kapalı redükte edildi. Hasta acil müdahaleler sonrası hastanemiz yoğun bakım ünitesinde takibe alındı. Saatlik hemoglobin düzeyi takiplerinde 1.saatte 3g/dL düşüş gözlendi. Bunun üzerine masif transfüzyona başlanmasına rağmen olgu hastane müracaatının 3.saatinde yoğun bakım ünitesinde akut kan kaybı nedeniyle gelişen hemorajik şoka bağlı exitus kabul edildi.

SONUÇ: Erişkin inferior kalça çıkığı genellikle yüksek enerjili travmaya bağlı gelişen çok nadir ortopedik acillerdendir. Olgunun maruz kalmış olduğu travmanın şiddeti ek vital organ yaralanmasına bağlı hayatı tehdit eden bir durumdur. Hastanın acil başvuruda ayrıntılı değerlendirilmesi, multidisipliner yaklaşım ve hızlı görüntüleme yöntemleri ile erken doğru tanı hayat kurtarıcı olabilir.

Anahtar Kelimeler: yüksekten düşme, inferior kalça çıkığı

P-11

AİLEVİ HEMOFAGOSİTİK LENFOHİSTİYOSİTOZ ZEMİNİNDE GELİŞEN KOMPARTMAN SENDROMU

***Ali Şeker**, Mahmut Enes Kayaalp, Adnan Kara, Ahmet Güray Batmaz, Mehmet Emin Erdil*
İstanbul Medipol Üniversitesi, Ortopedi ve Travmatoloji Anabilim Dalı, İstanbul, Türkiye

AMAÇ: Ailevi hemofagositik lenfohistiositoz (AHL) otozomal resesif kalıtım gösteren, mortalitesi yüksek, enflamatuar, hematolojik bir hastalıktır. Bu olgu sunumunda çok nadir görülen bu hastalığa bağlı yenidoğanda gelişen kompartman sendromu vakasını sunmaktır.

YÖNTEM: Pediatri bölümü tarafından yenidoğan yoğunbakım ünitesinde takip edilen 39 günlük hasta tarafımıza danışıldı. AHL tanısı konularak medikal tedavisi verilen ve vital bulguları stabil olan hastanın enfeksiyon taramaları negatif sonuçlanmıştı. İki gün önce damar yolu çekilen sağcrus bölgesinde eritematöz lezyon oluşmuş; meropenem, teikoplanin, tigesiklin ve flukonazolden oluşan antibiyoterapi altındaki takibinde ödemi, ısı artışı ve eritemi belirginleşmişti. Hastanın sol alt ekstremitesi soluk, yoğun ödemli ve gergindi. Krusun çeşitli bölgelerinde büller gözlendi. Muayenesinde periferik nabızlar palpe edilemedi. Hastaya klinik değerlendirmelerle kompartman sendromu tanısı konuldu ve ameliyathaneye alındı.

BULGULAR: Sol krus ve uylukta lateral ve medial longitudinal çift insizyonlarla girilerek krusta anterior, lateral, yüzeyel ve derin posterior kompartmanlara, uyluk bölgesinde ise anterior, posterior ve adduktor kompartmanlara (Şekil 3) fasyotomi yapıldı. İntraoperatif olarak dokuların kanama, kıvam, kontraktilite ve rengi değerlendirilerek nekrotik bölgelere debridman yapıldı. Uzun bacak atel tatbikiyle yaralar sekonder olarak kapatılmak üzere açık bırakılarak ıslak pansuman yapıldı Postoperatif takiplerinde hastanın daha proksimal seviyede de bül formasyonları gözlendi. Sepsise giren hastanın kan kültüründe ve intraoperatif alınan kültür örneklerinde klebsiella üremesi saptandı. Genel durumu postoperatif 5. gününde kötüleşen hasta, böbrek ve solunum yetersizliğinin tetiklediği kardiyak arrest ile kaybedildi.

SONUÇ: Ağır ve hızlı ilerleyen klinik bulgular gösterebilen bir hematolojik sendrom olan AHL›de hiperenflamatuar ve immünsupresif durumların birbirini tetiklediği circulus vitiosus (şeytan döngüsü) ile ortopedik acil müdahale gerektirecek kompartman sendromu gibi sorunlar gözlenebilmektedir.

Anahtar Kelimeler: kompartman sendromu, hemofagositik sendrom, yenidoğan

P-12

FALLOT TETRALOJİLİ BİR YENİDOĞANDA İNTRAUTERİN ALT EKSTREMİTE GANGRENİ

Ali Şeker[1], *Mahmut Enes Kayaalp*[1], *Melih Malkoç*[1], *Adnan Kara*[1]
[1] *İstanbul Medipol Üniversitesi, Ortopedi ve Travmatoloji Anabilim Dalı, İstanbul, Türkiye*

AMAÇ: Bu çalışmada alt ekstremitede intrauterin dönemde gelişen gangren nedeniyle diz üstü ampütasyon yapılan Fallot Tetralojili bir olgunun sunulması amaçlanmıştır.

YÖNTEM: Gebeliğin 33. Haftasında 1740 gr olarak doğan bir günlük erkek bebek yenidoğan yoğun bakım ünitesinde tarafımıza danışıldı. Ailesinin dördüncü çocuğu olarak doğan hastanın kardeşlerinde tespit edilmiş herhangi bir hastalık yoktu. Babası 35, annesi 32 yaşında ve sağlıklıydı. Yapılan muayenede hastanın sol diz altından itibaren ekstremitesi soğuk, uyluk orta bölgesinden başlayan nekroz mevcuttu. Popliteal bölgeden itibaren nabızlar palpe edilemiyordu. Nekroz kendini sınırlamış ve demarkasyon hattı belirginleşmişti. Buna ek olarak hastanın sol elinde postaksiyel polidaktili mevcuttu. Palpasyonda aksesuar parmakta falanks hisssiyatı veren kemiksel oluşumlar hissedildi. Parmak ucunda nekrotik görünümde yumuşak doku kitlesi vardı. Hastanın alt ekstremite arteryel sistem Doppler ultrasonografisinde popliteal arter seviyesinden itibaren arteryel dolaşımın olmadığı tespit edildi. Aynı zamanda ağır Fallot tetralojisi de olan hastaya Damar cerrahisi ve Plastik cerrahi konsultasyonları sonrasında diz üstü amputasyon yapılması kararlaştırıldı.

BULGULAR: Hastaya doğum sonrası 3. günde diz üstü amputasyon ve elde polidaktili eksizyonu yapıldı. Amputasyon materyallerinin histopatolojik incelemesinde etiyolojiye ait bir bulgu saptanamadı. Postnatal 32 günlükken Fallot tetralojisi açısından Kalp Damar Cerrahisi tarafından opere edilen hastanın genel durumu takip eden süreçte kötüleşti. Hasta ameliyat sonrası 7. günde exitus oldu.

SONUÇ: İntrauterin gangren oldukça nadir bir durumdur. Erken dönemde destek tedavisi uygulanıp, demarkasyon hattı oturduğunda amputasyon yapılır.

Anahtar Kelimeler: yenidoğan, gangren, fallot tetralojisi

P-13

METAKARP YERLEŞİMLİ OSTEOİD OSTEOMA

Ali Şeker[1], *Melih Malkoç*[1], *Adnan Kara*[1], *Ahmet Murat Bülbül*[1], *Mehmet Bekir Ünal*[2], *İlker Abdullah Sarıkaya*[3]
[1] *İstanbul Medipol Üniversitesi, Ortopedi ve Travmatoloji Anabilim Dalı, İstanbul, Türkiye*
[2] *Bahçeşehir Üniversitesi, Ortopedi ve Travmatoloji Anabilim Dalı, İstanbul, Türkiye*
[3] Çocuk Ortopedi Kliniği, İstanbul, Türkiye

AMAÇ: Bu çalışmada metakarp yerleşimli osteoid osteoma tanısı ile opere edilen iki hastanın sunulması amaçlanmıştır.

YÖNTEM: Olgu 1: Onsekiz yaşında erkek hasta bir yıllık sol el ağrısı nedeniyle polikliniğimize başvurdu. Hasta ağrısının özellikle geceleri olduğunu ancak gün içinde de devam ettiğini belirtip ağrı kesicilerle şikayetlerinin geçtiğini vurguladı. Fizik muayenesinde palpasyonla 3. metakarp proksimalinde özellikle palmar yüzde ağrısı olan hastanın parmak ve el bileği hareketlerinde kısıtlılık yoktu. Çekilen direk grafilerde belirgin bir patoloji saptanmadı. El MR ve BT'sinde 3. Metakarp proksimalinde palmar yüzde nidus ile uyumlu 3x3 mm boyutlarında lezyon ve komşu kemik dokularda ödem tespit edildi. Olgu 2: Onaltı yaşında kız hasta geceleri daha çok olan el ağrısı ve 5. Metakarp üzerinde şişlik nedeniyle başvurdu. Ağrı aspirin kullanımı ile geçiyordu. Röntgen filminde 5. Metakarpta skleroz artışı görüldü. MR ile lezyonun osteoid osteoma ön tanısı konuldu.

BULGULAR: Olgu 1 osteoid osteoma öntanısı ile operasyona alındı. Sol elde tenar krize paralel 4 cmlik insizyon yapıldı. Cilt altı geçilip transvers karpal ligaman açıldı. Median sinir ve fleksör kaslar ekarte edilip 3. karpometakarpal ekleme ulaşıldı. Eklem kapsülü açılıp lezyona ulaşıldı. Lezyonun küret ile çıkartılmasını takiben oluşturduğu kavitedeki sklerotik kemik dokusu burr ile temizlendi. Fenol tatbikinin ardından katlar kapatılıp kısa kol atel yapıldı. Hastanın takiplerinde ameliyat öncesi mevcut olan ağrısının geçtiği ve el fonksiyonlarının tam olduğu görüldü. Ameliyat sırasında çıkartılan doku örneğinin histopatolojik incelenmesi sonucu osteoid osteoma ile uyumlu olduğu belirtildi. Olgu 2'de de nidus çıkartıldı ve oluşan boşluk kemik grefti ile dolduruldu. Cerrahi sonrası şikayetleri geçen hastanın dört yıllık takiplerinde nüks görülmedi.

SONUÇ: Osteoid osteoma el çevresinde falanks ve karpal kemikleri daha sık tutmakla beraber metakarplarda nadir olarak görülür. Klinik uyumluluk durumunda el ve çevresinin ağrısında ayırıcı tanısında akılda tutulmasını öneririz.

Anahtar Kelimeler: osteoid osteoma, metakarp, cerrahi tedavi

P-14

AYAK TABANINDA MULTİPLE NASIR

Alper Çıraklı[1], *Erdal Uzun*[1], *Yakup Ekinci*[2]
[1] *Kayseri Eğitim ve Araştırma Hastanesi, Ortopedi ve Travmatoloji Kliniği, Kayseri, Türkiye*
[2] *Develi Hatice-Muammer Kocatürk Devlet Hastanesi, Ortopedi ve Travmatoloji Kliniği, Kayseri, Türkiye*

AMAÇ: Giriş: Nasırlar toplumun geniş bir bölümünü özellikle de yaşlı popülasyonu etkileyen ayağın sık karşılaşılan problemidir. Geniş serilerde 65 yaş üzerinde kişilerde %58.2 oranında bir ya da daha fazla nasır olduğu bildirilmiştir. Tırnak bozuklukları ve küçük parmak problemlerinden sonra ayağın en sık görülen 3. deformitesidir, kadınlarda erkeklere oranla 4 kat daha fazla görülür. Ayakta durmaya, uzamış ve aşırı mekanik gerilimlere cevap olarak oluştuğu düşünülür. En sık karşılaşılan plantar nasırlar 3. ve 4. metatars başları altındadır. El ve ayaklarda multiple nasırlar; palmoplantar hiperkeratoz, konjenital paronişya tip 1 gibi cildi de ilgilendiren hastalıklarda görülebilmektedir. Ancak tek ayağın izole multiple nasırı bildirilmemiştir. Yazımızda tek ayağında çok sayıda nasır bulunan olgu sunulmaktadır.

YÖNTEM: Olgu Sunumu: Ayak tabanında ağrı ve üzerine basamama şikayetleri ile polikliniğimize başvuran 67 yaşındaki bayan hasta değerlendirildi. Hikayesinden yalnız yaşadığı, sosyoekonomik düzeyinin düşük olduğu ve uzun yıllardır çiftçilikle uğraştığı öğrenildi. Hastanın ayak tabanında 3 yıldır giderek artan ağrıları mevcuttu ve hasta ayak tabanındaki ele gelen şişliklerin giderek çoğaldığını belirtti. Hipertansiyon dışında tanı konulmuş ek sistemik problemi yoktu. İnspeksiyonda sol ayak tabanında irili ufaklı çok sayıda nasır görüldü; diğer ayağında, üst ekstremitelerinde ya da vücudun diğer bölgelerinde cilde ait başka bir patolojiye rastlanmadı. Lezyonlar hiperkeratotik görünümde ve özellikle ayağın yerle temas eden bölgelerinde idi. Lezyonlar dokunmakla ağrılıydı ve üzerlerinde verrüköz oluşumlar yoktu. Hastaya ayak tabanındaki nasırlara yönelik herhangi bir tedavi uygulanmamıştı; bistüri ile debritman ya da salisilik asit tedavisinin planlanması amacıyla dermatoloji bölümüne yönlendirildi.

BULGULAR: .

SONUÇ: Sonuç: Nasırlar ayak tabanında, özellikle yaşlı popülasyonda ve kadınlarda sık görülmektedir. Çiftçilik gibi uzun süre ayakta kalmayı gerektiren işlerde mekanik stres oluşturarak ayakta ciddi problemlere yol açabilir. Riskli gruplarda ayak sağlığı ve morbiditeyi engellemek adına erken dönemde çeşitli önlemler alınabilir.

Anahtar Kelimeler: Ayak, taban, multiple nasır

P-15

MEDIAL DISCOID MENISCUS AT 12 YEARS : A CASE REPORT

*Akın Turgut, **Aytek Huseyin Celiksoz**, Mert Asfuroğlu*
Osmangazı Universitesi Tıp Fakultesi Ortopedi ve Travmatoloji , Eskişehir, Türkiye

AMAÇ: Medial discoid meniskus tüm yaş gruplarında çok nadir görülen bir diz patolojidir. 12 yaşında futbol oyuncusu erkek hasta, 4 aydır süregelen sağ diz ağrısı şikayeti ile kliniğimize gelmiştir. Hastanın anamnezinde travma geçmişi bulunmadığı , 3 farklı kliniğe gittiği ve teşhis konamadığı öğrenilmiştir. Hastanın MRI görüntülemesinde medial diskoid menisküs ön tanısı konulmuştur.

YÖNTEM: Hastaya diz artroskobisi yapılmıştır. Medial menisküsün diskoid yapıda olduğu izlenmiştir. Medial diskoid menisküs punch yardımıyla uygun sınırlarda şekillendirilmiştir. Artroskobi işlemi görüntüleri kaydedilmiştir.

BULGULAR: Hastanın 2. haftadan sonra diz ağrıları sonlanmıştır. Hasta 3. ayda antrenmanlara çıkmış ve 4. aydan itibaren futbola dönmüştür. Hastanın takibindeki 6 ayda diz ağrısı olmadığı gözlenmiştir.

SONUÇ: Çok nadir tanı alan medial diskoid meniskusdeki fizik muayene tekniğindeki yetersizlik, büyüme çağı ağrıları ile karışabilmesi , magnetik rezonans incelemesinde net değerlendirilememe , hastalığın uzun süre de tanı konulamamasına neden olmaktadır. Bu yöntemler medial diskoid meniskusde araştırılması gereken konulardır.

Anahtar Kelimeler: çocuk büyüme çağı ağrıları, adölans diz ağrısı, medial diskoid menisküs

P-16

ORTA EVRE GONARTROZ HASTASINDA SUBKONDRAL DRİLLEMENİN ETKİNLİĞİ

Bülent Kılıç[1], *Murat Demiroğlu*[2], *Korhan Özkan*[2], *Feyza Ünlü Özkan*[3]
[1] *Gelişim Üniversitesi, Sağlık Bilimleri Enstitüsü, İstanbul, Türkiye*
[2] *Medeniyet Üniversitesi, Göztepe EAH, Ortopedi Kliniği, İstanbul, Türkiye*
[3] *Fatih Sultan Mehmet Eğitim ve Araştırma Hastanesi, Fizik Tedavi ve Rehabilitasyon Kliniği, İstanbul, Türkiye*

AMAÇ: Osteoartrit, artritin en sık görülen formudur ve dünya çapında milyonlarca kişiyi etkilemektedir. Diz osteoartriti yaşlılarda sakatlığınnedenlerinden biridir. gonartroz, kıkırdak harabiyeti, subkondral kemik kalınlaşması ve reaksiyonel yeni kemik oluşumu ile karakterize bir hastalıkdır. Bu çalışmada, orta evre gonartrozu olan medial tibia platosunda ve femoral kondilinde kemik iliği ödemi olan bir hastada retrograde drillemenin etkinliğinin sonucunu paylaşmak istedik.

YÖNTEM: 77 yaşında bayan hasta , istirahat ağrısı ve yürüme güçlüğü ile başvurması sonrasında orta evre gonartroz bulgularına sahipti. MR incelemesinde medial de tibial plato ve femoral kondilde kemik iliği ödemi saptandı. Hem tibia hemde femoral kondile retrograd drilleme yapıldı.

BULGULAR: Hastanın 1. haftadan itibaren şikayetlerinde azalma saptandı. Son muayenesi müdahale sonrası 11. ayda yapıldı ve diz eklemi medialinde yeni kıkırdak oluşumu saptandı.

SONUÇ: Subkomndral kemik ve kıkırdak dinamik stres taşıyan özellikleri ile birbirini tamamlayıcı yapılardır. Sertleşmiş ve daha az esnek olan subkondral kemik daha fazla yük aktarabilir. Subkondral drilleme ile artmış venöz basınç azaltımı gonartrozdaki iskemik sürecin geri döndürülmesine yardımcı olabilir.

Anahtar Kelimeler: Osteoartrit, Subkondral drilleme, Subkondral kemik.

P-17

HEMOFİLİK ARTROPATİ SONUCU OLUŞAN GONARTROZLU HASTALARDA TOTAL DİZ ARTROPLASTİSİ UYGULAMALARI

Bünyamin Arı, *Orkun Gül, Salih Ergün, Servet Kerimoğlu*
Karadeniz Teknik Üniversitesi, Ortopedi ve Travmatoloji Ana Bilim Dalı, Trabzon, Türkiye

AMAÇ: Giriş: Hemofili kronik, herediter bir kanama bozukluğudur. Tekrarlayan eklem içi kanamaları ilerleyen kıkırdak harabiyeti ve sakatlıkla sonuçlanabilir. Hemartroz, hemofilide sık görülen, artropatiye neden olabilen bir klinik bulgudur. Eklem içindeki kan ve hücresel elmanlar, özellikle eritrositlerden açığa çıkan demir, sinovyum ve kıkırdakta moleküler, biyokimyasal ve histolojik düzeyde hasarlanma yaparak dejeneratif artrit benzeri tabloya neden olur. Kan ve kan elemanlarının hemofilik sinovit patogenezindeki rolü tam olarak anlaşılamamıştır. Bu konu ile ilgili, genetik olarak faktör VIII eksikliği oluşturulan fareler ile ilgili çalışmalar hemofilik sinovit için model oluşturmuş ve histolojik bulguların gösterilmesini sağlamıştır. Bu patofizyoloji ile ilerleyen kıkırdak yıkımı özellikle diz ekleminde osteoartroza neden olmaktadır. Bu çalışmada kliniğimizde yapılan, hemofilik artropati sonucu oluşmuş 5 hastanın 8 diz eklemine yönelik total diz artroplasrisinin sonuçları değerlendirilmektedir.

YÖNTEM: Hastanemizde takipli 5 hemofili hastasının 8 diz eklemi incelenmiştir. Bilateral olgulara semi-sümultane olarak total diz artroplastisi uygulanmıştır. Hastaların diz hareketleri diz cemiyeti skoru ile değerlendirildi. Hastaların hikâyesinden, uzun yıllardan beri hemofili A tanısı nedeni ile tedavi almaktaydılar. Bütün hastaların en az 1 kere olmaz üzere non travmatik hematroz geçirdiği öğrenildi. Hastaların preoperatif muayenelerinde hareketle artan dinlenmekle geçen ağrı mevcuttu. Eklem hareket açıklıkları ileri derecede kısıtlıydı. Hastalara çektirilen direkt grafiler Arnold-Hilgartner sınıflama sistemi ile değerlendirildi. Bütün hastalar rutin labaratuar tetkiklerinin yanısıra faktör VIII düzeyleri istendi. Bütün hastalardan hematoloji konsültasyonu istendi. Preoperatif bütün hastaların faktör düzeyleri %100 seviyesine çıkarıldı. İntraoperatif olarak fazla miktarda kanama olması durumunda ek olarak 3000Ü faktör yapıldı. Hastaların postoperatif takiplerinde faktör düzeyleri %50 düzeyinde tutuldu. Hastalar operasyonun ertesi gününde quadriceps egzersizleri başlandı, drenleri çıkarılıp mobilize edildi. 5 günlük antibioterapi ve kanama kontrolünden sonra taburcu edildi.

BULGULAR: Hastaların ortalama yaşları 40.8 ± 2,5 olarak hesaplanmıştır. Ortalama takip süreleri ve diz cemiyeti skorları ise , sırası ile 4,6± 4,5 ay ve 70,2±5 olarak hesaplanmıştır.

SONUÇ: Hemofili gerek uzun süreli ilaç kullanımı sonucu ekonomik maliyetler, gerekse faktör eksiklikleri sonucu oluşan ciddi kanamalar ve bunların getirdiği kişilerin yaşam kalitesini düşüren bir hastalıktır. Akut kanamalar ve enfeksiyon riski nedeni ile uzun süre ortopedik cerrahlar tarafından göz ardı edilmiştir. Ancak günümüzde artan teknolojik gelişmeler, yeni cerrahi teknikler ve faktör replasmanı ışığında hemofilik artropati tedavisinde cerrahi tedavi oranı artmıştır.Bizim hastalarımız incelendiğinde, litaratürle uyumlu olarak, diz eklemindeki dejenerasyonun erken yaşta ortaya çıktığı ve total diz artroplastisi sonucunda diz ekleminin fonksiyonunun arttığı görülmektedir. Ancak bunun sağlanması için bir hematoloji kliniğinden yardım alınması gerekmektedir. Hastalığın tedavisinde bu şekilde multi-disipliner bir yaklaşımın sergilenmesi gerek preoperatif, gerekse postoperatif kanama miktarlarında ciddi bir düşüşe neden olmakta ve uygulanan cerrahinin etkinliğini artırdığını düşünmekteyiz.

Anahtar Kelimeler: HEMOFİLİK ARTROPATİ, TOTAL DİZ ARTROPLASTİSİ

P-18

C REAKTİF PROTEİN VE PROKALSİTONİN DEĞERLERİNİN FEMUR PROKSİMAL BÖLGE KIRIKLI OLGULARDAKİ DEĞİŞİMİ

Cem Dinçay Büyükkurt, *Haluk Çabuk, Müjdat Adaş, Süleyman Semih Dedeoğlu, Mehmet Fatih Erkin, Yasin Güler, Hakan Gürbüz*
Okmeydanı Eğitim ve Araştırma Hastanesi, Ortopedi ve Travmatoloji Kliniği, İstanbul, Türkiye

AMAÇ: Femur proksimal bölge kırıklı olgularda, hastaneye başvuruda, cerrahi öncesi ve sonrası 2. gün C reaktif protein (CRP) ve prokalsitonin sonuçlarının yaş, cinsiyet, kırık tipi, ek hastalıklar, yoğun bakım ve eritrosit süspansiyonu ihtiyaçlarına göre değişimleri incelenmiştir.

YÖNTEM: Nisan - Mayıs 2015 arası düşme nedeniyle acil servise başvuran 22 olguda (7 Erkek, 15 Kadın – Yaş ortalaması 70,6) 10 sağ 12 sol femur proksimal bölge kırığı tespit edildi. AO sınıflamasına göre kırık tiplendirmesi yapıldı (4 olgu 31-A1, 7 olgu 31-A2, 8 olgu 31-A3, 1 olgu 31-B2, 2 olgu 31-B3). Olgulardan 14'ünde hipertansiyon, 6'sında kronik obstrüktif akciğer hastalığı, 6'sında iskemik kalp hastalığı, 4'ünde diyabetes mellitus, 3'ünde hipotiroidi, 2'sinde Alzheimer ve 1'inde serebro vasküler olay şeklinde ek patolojiler bulunmaktaydı. Gerekli tıbbi ön hazırlığı takiben proksimal femoral çivi uygulanan 19, total endoprotez uygulanan 2 ve parsiyel endoprotez uygulanan 1 olgunun hastane kalış süresi ortalama 13,5 gün (preop ort: 9,9 gün – postop ort: 3,3 gün) olarak bulundu. Ameliyatların 16'sı spinal, 6'sı genel anestezi altında yapıldı. Hastaların 18'inde ameliyat öncesi veya sonrası dönemde eritrosit süspansiyonu (ortalama 2,6 ünite) verildi. Tüm olguların 10'unda postop dönemde yoğun bakım ihtiyacı duyuldu. Bu olguların ortalama yoğun bakımda kalış süresi 1,6 gün olarak gerçekleşti.Yoğun bakıma giden 10 olgunun 9'unda eritrosit süspansiyonu ihtiyacı duyuldu (ortalama 2,6 ünite). Yoğun bakım ihtiyacı duyulmayan 12 olgunun ise 9'una eritrosit süspansiyonu verildi (ortalama 2,3 ünite).

BULGULAR: Tüm olguların başvuru anındaki CRP (0 – 5 mg/L normal) değerleri ortalama 68,1mg/L, ameliyat sabahı ortalama 74,1mg/L, ameliyat sonrası 2.gün ortalama 121,4mg/L tespit edildi. Yoğun bakım endikasyonu bulunmayan hastaların başvuru anındaki CRP değerleri ortalama 51,7mg/L, ameliyat sabahı ortalama 72mg/L, ameliyat sonrası 2.gün ortalama 83,4mg/L ölçüldü. Yoğun bakıma giden olguların başvuru anındaki CRP değerleri ortalama 87,9mg/L, ameliyat sabahı ortalama 76,7mg/L, ameliyat sonrası 2.gün ortalama 167,1mg/L olarak bulundu. Tüm olguların başvuru anındaki prokalsitonin (0 – 0,046ng/mL normal) değerleri ortalama 0,26ng/mL, ameliyat sabahı ortalama 0,17ng/mL, ameliyat sonrası 2.gün ortalama 0,22ng/mL tespit edildi. Yoğun bakım endikasyonu bulunmayan hastaların başvuru anındaki prokalsitonin değerleri ortalama 0,11ng/mL, ameliyat sabahı ortalama 0,09ng/mL, ameliyat sonrası 2.gün ortalama 0,15ng/mL ölçüldü. Yoğun bakıma giden olguların başvuru anındaki prokalsitonin değerleri ortalama 0,45ng/mL, ameliyat sabahı ortalama 0,27ng/mL, ameliyat sonrası 2.gün ortalama 0,30ng/mL olarak bulundu. Hastane başvurusunda, preop ve postop 2.gün ölçülen CRP değerlerinin yukarıdaki parametrelerle yapılan her bir korelasyonunda anlamlı fark bulunmadı ($p>0,05$). Hastane başvurusunda, preop ve postop 2.gün ölçülen prokslsitonin değerlerinin yukarıdaki parametrelerle yapılan her bir korelasyonunda anlamlı fark bulunmadı ($p>0,05$). Ancak CRP ve prokalsitonin değişiminin kendi aralarındaki korelasyonu istatistiksel olarak anlamlı bulundu ($p=0,00$).

SONUÇ: Proksimal femoral bölge kırıklarında elde edilen CRP sonuçlarının yaş, cinsiyet, kırık tipi, ek hastalık, yoğun bakım ve eritrosit süspansiyonu ihtiyaçlarından bağımsız bir değişim diyagramı gösterdiği görülmüştür. Spesifik bakteriyel infeksiyon belirteci olan prokalsitonin, aktif bakteriyel infeksiyon yatkınlığını arttıran kronik obstrüktif akciğer hastalığı, diabetes mellitus, hipotiroidi ve öz bakım yetersizliğine neden olan alzheimer hastalığı sahibi proksimal femoral bölge kırıklı olgularda bu ek patolojilere sahip olmayan olgulara göre farklı bir değişim diagramı göstermediği, fakat yüksek CRP değerleri ile uyumlu yükseldiği görülmüştür.

Anahtar Kelimeler: proksimal femur kırığı, c reaktif protein, prokalsitonin

P-19

EKSTERNAL FİKSATÖR UYGULANMIŞ ALT EKSTREMİTE KIRKLARINDA ÜÇ BOYUTLU BİLGİSAYARLI TOMOGRAFİ İLE KIRIK İYİLEŞMESİNİN DEĞERLENDİRİLMESİ

Cem Dinçay Büyükkurt, *Murat Çakar, Mehmet Kürşad Bayraktar, Müjdat Adaş, Samet Murat Arslan, Hakan Gürbüz, Cem Zeki Esenyel*
Okmeydanı Eğitim ve Araştırma Hastanesi, Ortopedi ve Travmatoloji Kliniği, İstanbul, Türkiye

AMAÇ: Kırık kaynaması için gerekli kallus miktarı standart olarak direkt radyolojik inceleme ile belirlenmektedir. Ancak bu süreç kırık kaynamasının yeterliliğini erken evrede belirlemede tatminkâr değildir. Bu nedenle erken dönemde kaynamadan şüphe edilen eksternal fiksatör ile tedavi edilmiş alt ekstremite kırık olgularında ameliyat sonrası 3. ay 3 boyutlu bilgisayarlı tomografi (3D BT) çekerek kallus varlığı ve kalitesi değerlendirildi. Böylece kırık kaynama sürecinin erken dönem değerlendirilmesinde 3D BT' nin rolü araştırıldı.

YÖNTEM: Kliniğimizde açık alt ekstremite kırığı nedeniyle eksternal fiksatör ile tedavi edilen ve erken dönemde kaynamadan şüphe edilen 13 olgu (11 erkek, 2 kadın) retrospektif olarak incelendi. Hastaların yaş ortalaması 54 (dağılım 10 – 80) idi. Olgular 4 femur diafiz kırığı, 9 tibia ve fibula kırığı idi. İlk ameliyattan sonra ortalama takip süresi 5 ay (dağılım 3 – 8 ay) dı.

BULGULAR: Olgulardan 7 sinde 3D BT ile kaynama varlığı gösterecek miktarda kallus dokusu görülürken, 6 olguda kaynamanın gerçekleşmediği görüldü. Kaynama geliştiği düşünülen olgularda tespit materyali çıkartıldıktan sonra uygulanan fizik muayenede patolojik hareketin olmadığı, yük verme ile ağrı oluşmadığı, provokatif direkt röntgen incelemesinde açılanma görülmediği tespit edildi. Kaynama yetmezliği düşünülen olgularda ise tespit materyali çıkarıldıktan sonra ameliyat sırasında floroskopi altında uygulanan provokatif testlerle kaymana yetmezliği doğrulandı.

SONUÇ: Bu çalışma ile eksternal fiksatör ile tedavi edilen alt ekstremite kırıklarının iyileşmesinin erken dönem takibinde 3 boyutlu bilgisayarlı tomografinin önemli bir belirteç olduğu tespit edilmiştir.

Anahtar Kelimeler: eksternal fiksatör, 3D bilgisayarlı tomografi, kırık iyileşmesi

P-20

KALÇANIN ÇELİK ÇUBUK İLE DELİCİ YARALANMASI. İLGİNÇ BİR VAKA SUNUMU

Erdal Uzun, *Alper Çıraklı*
Kayseri Eğitim Ve Araştırma Hastanesi, Ortopedi Ve Travmatoloji Kliniği, Kayseri, Türkiye

AMAÇ: Yabancı cisim yaralanmaları sık görülen yaralanmalardandır. Yabancı cisimlerin delici yaralanmaları vücudun hemen her yerinde oluşabilmektedir. Ekstremitelere göre yabancı cisim delici yaralanmaları kalça bölgesinde çok daha az görülmektedir. Bu yazıda kalçasında çelik çubuk ile delici yaralanma oluşan inşaat işçisi genç hasta ve tedavisi sunulmaktadır.

YÖNTEM: 19 yaşında işçi inşaatta çalışmaktayken düşme sonrası sol kalça bölgesine giren künt uçlu yaklaşık 150 cm boyutunda ve 3 cm kalınlığında çelik çubuk ile acil servise başvurdu. Hasta anamnezinde bulunduğu binanın ikinci katından baş dönmesi sonrası düştüğünü ve yer seviyesinde bulunan çelik çubuğun kalça bölgesine girdiğini bildirdi. Yapılan fizik muayenesinde nörovasküler patolojiye rastlanmadı.

BULGULAR: Yapılan detaylı incelemede kan basıncı 120/70 mm Hg, kalp atımı ise 96 atım/dk, vücut ısısı ise 36.4ºC idi. Çelik çubuk giriş yerinde herhangi aktif bir kanama yoktu. Karşı tarafla karşılaştırıldığında etkilenen ekstremitede dorsalis pedis ve popliteal nabızlar aynıydı. Yine etkilenen tarafta motor ya da sensoryal defisit tespit edilmedi. Hasta dizini ve kalçasını hareket ettirebiliyordu. Radyolojik değerlendirmede çelik çubuğun kalçada posterolateral yönde yaklaşık 20 mm ilerlediği ve vücudu terk etmediği görüldü (Şekil 1). Pelvik bölgede herhangi bir kırığa neden olmamıştı. Acil serviste tetanoz profilaksisi sonrası geniş spektrumlu antibiyotik tedavisi başlandı. Çevre doku ve organları yaralamamak amacıyla ameliyathane ortamında ve genel anestezi ile çubuğun çıkarılmasına karar verildi (Şekil 2). Yapılan incelemede çelik çubuğun hastanın sol kalçasının posteromedialinden girdikten sonra adductor kaslar ve gluteus maksimus kasları arasından, siyatik sinirin yanından ve femoral damar sinir paketinin ise uzağından kalça içerisinde ilerlediği görüldü (Şekil 3). Pelvik kavitede, mesanede ya da rektal bölgede herhangi bir kanama olmadığından emin oluktan sonra çelik çubuk yavaşça çıkarıldı. Çubukla penetre olan kaslar debride edildi ve cilt kapatıldı. Operasyon sonrası hastanın tüm kalça hareketleri normaldi. Hasta 10 günlük istirahat sonrası işine dönebildi.

SONUÇ: Bizce nörovasküler yaralanma ya da diğer oluşabilecek komplikasyonlara sebep olmamak için vücudun delici yaralanmalarında özellikle pelvis bölgesi yaralanmalarında yapılacak işlem ameliyathane şartlarında ve gerekirse genel anestezi altında yapılmalıdır.

Anahtar Kelimeler: yabancı cisim, delici yaralanma, kalça

P-21

YAŞLI HASTADA İZOLE TROKANTER MİNÖR KIRIĞI; NADİR BİR VAKA TAKDİMİ

Erdal Uzun[1], *Alper Çıraklı*[1], *Ali Eray Günay*[2], *Mahmut Mutlu*[2]
[1] *Kayseri Eğitim Ve Araştırma Hastanesi, Ortopedi ve Travmatoloji Kliniği, Kayseri, Türkiye*
[2] *Erciyes Üniversitesi Tıp Fakültesi, Ortopedi ve Travmatoloji Abd, Kayseri, Türkiye*

AMAÇ: Trokanter minör kırıkları genel olarak adölesan çağda, fizis hattı açıkken, spor yaralanmaları ile görülür. Erişkinlerde insidansı adölesan yaşa göre azalmıştır. Erişkin hastalarda trokanter minör kırığı görüldüğünde metastaz göz önüne alınmalıdır. Bu çalışmada bir gün içerisinde iki kez acil servise kalça ağrısı ile başvuran ve trokanter minor kırığı tespit edilen bir olgu sunulmaktadır.

YÖNTEM: Hikayesinde bilinen herhangi ek bir hastalığı olmayan 86 yaşında erkek hastanın evinin içinde yürürken ayağının kapıya takıldığı sendelediği ancak düşmediği öğrenildi. Hasta acil servise sağ kalçada ağrı ve yürümede zorluk şikayetleri ile başvurdu. Hastanın genel durum iyiydi, oryantasyon ve kooperayon tamdı. FM de sağ kalça fleksiyonu ağrılıydı ve düz bacak kaldıramıyordu. Nörolojik defisit görülmedi. Hastanın yürüyüş muayenesinde sağ alt ekstremitesini öne götürmekte zorlandığı ve yük vermekle ağrının arttığı görüldü ancak direkt röntgenografi (DRG) ve bilgisayarlı tomografi(BT) görüntülemelerinde kırık tespit edilmedi (Şekil 1). Analjezik ve poliklinik kontrolü önerileriyle hasta taburcu edildi. Taburculuktan yaklaşık 18 saat sonra hasta yürümede artan zorlanma ve ağrıda şiddetlenme şikayeti ile yeniden acil servise başvurdu. Muayenede uyluk fleksiyonu şiddetli ağrılı, aktif olarak uyluk fleksiyon yapamıyordu. DRG ve BT'de Martin – Pupkin sınıflamasına göre tip III sağ femur trokanter minör deplase kırığı tespit edildi (Şekil 2). Hastaya cerrahi tespit planlandı.

BULGULAR: Ameliyat öncesi hazırlıkları tamamlanan hasta trokanter minörün redüksüyon ve fiksasyonu için cerrahiye alındı. Spinal anestezi altında lateral dekübit pozisyonda ameliyat masasına alınan hastanın kalça lateralinden yapılan insizyon ile cilt cilt altı geçildi künt disseksiyonlar ile femura ulaşıldı. Kablo geçiriciler trokanter minörün üzerinden geçirildikten sonra 1 adet kablo ile trokanter minor yakalanarak sabitlendi(Şekil 3). Post operatif yatak istirahati önerildi.

SONUÇ: Trokanter minör kırıkları oldukça nadir görülmekle birlikte adölesan çağda daha sık görülen kırıklardır. Tedavisinde genç yaşta konservatif tedavi öncelikle düşünülürken ilerleyen yaşlarda hastanın ağrı ve yürüme kısıtlılığına ve ortaya çıkabilecek sekonder femur boyun kırıkları gibi komplikasyonlara yönelik profilaktik cerrahi girişimler mutlaka göz önünde bulundurulmalıdır.

Anahtar Kelimeler: trokanter minor, avülsiyon fraktür, ileri yaş, cerrahi

P-22

POZİTİF ULNAR VARYANS DEFORMİTESİ, EŞ ZAMANLI ULNA KISALTMA VE RADİUS UZATMA UYGULAMASI. OLGU SUNUMU

Erdal Uzun, *Alper Çıraklı, Fuat Duygulu*
Kayseri Eğitim ve Araştırma Hastanesi, Ortopedi ve Travmatoloji Kliniği, Kayseri, Türkiye

AMAÇ: Distal radius kırıkları çocuklarda ve yaşlılarda sık görülen yaralamalardır (25%; 18%). Büyüme çağında distal radius fizis yaralanmaları yüksek oranda görülmekle birlikte az oranda büyüme durması ile sonuçlanır. Bu yazıda travma sonrası radius fizis hasarı ve pozitif ulnar varyans deformitesi gelişen hastada eş zamanlı uygulanan radius uzatma ve ulna kısaltma cerrahisinin sunumu amaçlanmıştır.

YÖNTEM: Ulnar tarafta ağrı, el bileği ekleminde deformite ve hareket kısıtlılığı bulunan 16 yaşında erkek hasta kliniğimize başvurdu. Yaklaşık 7 yıl önce el bileği kırığı geçirdiği ve kapalı redüksiyon ve alçı tedavisi uygulandığı anamnezini verdi. Hasta kırıktan 2 yıl sonra ulnar uzama ve radial kısalma tarifledi ve gelişen deformitenin giderek arttığını söyledi. Son dönemlerde ağrıları arttığı ve günlük işlerini yapmakta zorlandığı için ortopedi kliniğine başvurduğunu bildiridi. Muayenesinde sağ dominant ekstremitesinde el bileğinde radial deviasyon ve distal ulna plus deformitesi dikkat çekti. Supinasyon yaklaşık 30 dereceydi ve belirgin kısıtlılık mevcuttu. Çekilen röntgeninde yaklaşık 17 mm pozitif ulnar varyans kaydedildi (Şekil 1). İleri derecede ulna uzunluğu oluştuğundan akut ulna kısaltma ve kademeli olarak radial uzatma osteotomisi yapılması planlandı. Genel anestezi ile ulnaya oblik osteotomi ile 1 cm akut kısaltma sonrası 6 delikli plak ve vidalarla tespit sağlandı (Şekil 2). Daha sonra radial distal metafizyal osteotomi ile yapıldı ve osteotomi hattının iki tarafı ikişer adet 3.3 mm shanz çivileri ve monolateral eksternal fiksatör ile sabitlendi. Ameliyat sonrası 2 hafta kısa uzun kol atel uygulandı. Atel çıkarıldıktan sonra günde 1mm radyal uzatma uygulandı. Eş zamanlı el bileği hareketlerinin sağlanması için fizik egzersiz başlandı. 10 gün sonra uzatma durduruldu ve konsolidasyon için 3 hafta daha eksternal fiksatör ile takip edildi. Oral antibiyotik, analjezik uygulandı , yakın infeksiyon ve konsolidasyon takibi yapıldı. Toplamda 6 hafta olduğunda eksternal fiksatör sonlandırıldı.

BULGULAR: Hasta 6 ay yakın takip edildi. Eklem hareketi, ağrısı ve uzatma bölgesindeki kemik kalitesi değerlendirildi. Operasyondan 3 yıl sonra hastanın el bilek ağrıları sonlanmıştı, ulnar varyans normal sınırlardaydı ve yaklaşık 5 derece kısıtlılık olmakla birlikte supinasyon anlamlı derecede düzelmişti. Radyolojik görüntülemede her iki taraf osteotomi sahası kaynamıştı (Şekil 3). Takip döneminde hiçbir komplikasyonla karşılaşılmadı.

SONUÇ: Travma sonrası gelişen ve semptomatik olan radyal büyüme kusuru deformitelerinde cerrahi tedavi ağrıyı ve hareket kısıtlılığını azaltmada etkilidir. İleri derece pozitif ulnar varyans görülen deformitelerde ise eş zamanlı ulnar kısaltma ve radyal uzatma kullanılabilir ve etkili bir seçenektir.

Anahtar Kelimeler: distal radyal arrest, eş zamanlı, uzatma, kısaltma

P-23

METASTATİK DEV HÜCRELİ TÜMÖR; ATİPİK YERLEŞİM, ATİPİK METASTAZ: OLGU SUNUMU

Ersin Kuyucu
İstanbul Medipol Üniversitesi, Ortopedi ve Travmatoloji Ana Bilim Dalı,İstanbul,Türkiye

AMAÇ: Kemiğin dev hücreli tümörü tüm kemik primer tümörlerinin %5 i sıklıkta görülmektedir.Dev hücreli tümörlerde metastaz %1 ile %9 oranında görüldüğü bildirilmiştir bu metastazlar sıklıkla akciğerde görülmekle birlikte deri, kemik, lenf nodları meme gibi nadir odaklarda rapor edilmiştir.

YÖNTEM: 25 yaşında erkek hasta dizde ağrı sikayeti ile 1 yıl önce başvurduğu sağlık merkezi tarafından yapılan biopsi sonucu sol fibula proksimalde dev hücreli tümör öntanısı almış ve eksizyon uygulanmış.hasta 6 ay sonra aynı bölgede ağrı ve her iki alt ekstremite de ilerleyici güçsüzlük şikayeti ile başvurdu

BULGULAR: Yapılan mrg incelemede posterior kas gruplarını ve popliteal damar sinir paketini infiltre etmiş 20cm çapında malign karakterde kitlesel lezyon ve yapılan vertebral mrg da L1 vertebrada corpus ve procesleri infiltre eden ve kanal basısı yaratan metastatik kitle saptandı.Olgu da yapılan tüm vücut sintigrafi ve akciger tomografi sonucunda baska bir odak saptanmadı.Fibula proksimalden alınan biopsi sonucu dev hücreli tümör ile uyumlu idi , L1 vertebradan alınan biyosi ise metastaz ile uyumlu idi.Biopsi materyalinde agresiflik göstergesi olan yüksek Ki-67 ve P53 pozitifliği mevcuttu.

SONUÇ: Olgu dev hücreli tümörün nadir olarak görüldüğü fibula proksimalde yer almakta idi ve en sık metaztaz yaptığı akciğer yerine vertebraya metastaz yapmış ve nörolojik problemlere yol açmış idi.Atipik davranışlı ve lokal rekürrensli bir dev hücreli tümöre radikal eksizyon amacı ile amputasyon ve metastazektomi uyguladık.Bu tür hastalarda tüm vücut sintigrafi ve mrg tarama altın standart olarak kullanılmalıdır.

P-24

OSTEOPOROTİK KALÇA KIRIKLARINDA DİKKAT ÇEKMEYEN RİSK FAKTÖRÜ

Ersin Kuyucu
İstanbul Medipol Üniversitesi, Ortopedi ve Travmatoloji Ana Bilim Dalı, İstanbul, Türkiye

AMAÇ: Artan yaşam beklentisi nedeni ile her gecen gün artan sayıda kalça kırığı görülmektedir. Bir çok etiyolojik faktör saptanmasına rağmen aktif yaşam ,egzersiz gibi basit önlemleri genel populasyonda yaygınlaştırmak önemlidir.

YÖNTEM: Acil servisimize son 6 ayda basvuran 60 osteoporotik kalça kırıklı hasta prospektif olarak degerlendirmeye alınmıştır. Yaş,cinsiyet,ek hastalık,sedanter yaşam şekli,kırık tipi ,eklem hareket açıklıkları ve radyografileri incelenmiştir.genel yada spinal anestezi için kontrendike olmayan hastalar kırık tipine uyacak şekilde dinamik kalça çivisi,kalkar destekli parsiyel protez,düz femoral stem parsiyel protez kullanılarak opere edilmiştir.

BULGULAR: Olguların 39'u kadın (%65) ,21 'i (%35) erkekti.çalışmaya alınan olguların yaşları 52 ile 96 arasındaydı(ortalama yaş 78.35). 22 olguda ekstansiyonda kısıtlılık(%36.6) mevcuttu .Sadece 21 (%35) olgunun diz radyografisi normal ile uyumlu olarak degerlendirildi. Ve 18 (%30) olguda 100 derecenin altında diz fleksiyonu mevcut idi..Onsekiz olguda trokanter minörün kırık olduğu intertrokanterik kırık mevcuttu(%30) ve en sık rastladığımız kırık tipiydi. Olgularımız kırık öncesi mobilizasyon tipi değerlendirildiğinde 38 (%63.3) olgumuz desteksiz olarak yürümekteydi.20(% 33.3)olgumuz mobilizasyon için yardımcı bir cihaz kullanmakta idi. olgularımızın sadece 1 'i(%1.6) düzenli osteoporoz tedavisi almakta idi

SONUÇ: Osteoporotik kalça kırığını önlemede kemik dansitometri yapılması ve kemik mineral yoğunluğunu artırıcı ilaçların kullanılması önemlidir(6)çalışmaya dahil ettiğimiz olguların sadece 1 'i(%1.6) düzenli osteoporoz tedavisi almakta idi. Eklem hareket açıklığında azalma yaratan gonartrozun kalça kırıgı gibi ileri bir patolojiye yatkınlık yarattığını kabul ederek erken evrede müdahele edilmesi gereklidir ve kemik dansitesini artıran ilaç kullanımı ,egzersiz , ev fizik tedavi programları gibi basit önlemleri genel populasyonda yaygınlaştırmak gereklidir.

P-25

OMUZDA NADİR YERLEŞİMLİ TENDON DEV HÜCRELİ TÜMÖRÜ

Ersin Kuyucu, *Adnan Kara, Mehmet Erdil*
İstanbul Medipol Üniversitesi, Ortopedi ve Travmatoloji Ana Bilim Dalı, İstanbul, Türkiye

AMAÇ: Tendon kılıfının dev hcreli tümörü ilk defa Chassaignac tarafından tanımlanmıştır. Benign naturdedir ve çok yavaş gelişim göstermekle birlikte kadınlarda daha sıktır . Etiyolojisi tam olarak bilinmemekle birlikte synovial membrandan köken aldığı düşünülmektedir.

YÖNTEM: Ensık yerleşim yerleği el bileği, diz ,ayak bileği kalça ve omurga olmakla birlikte omuzda görülmesi çok nadirdir. Hastalar genellikle agrı ve çevre dokuların sıkışmasına bağlı sıkışma sendromu ile başvururlar.

BULGULAR: Bizim olgumuz ;43 yaşında subakromial sıkışma sendromu ile 1 yıldırtakip edilen birhasta iken , yapılan konservatif tedaviye cevap vermemesi üzerine çekilen mrg larında subakromiyal bölgeyi kaplayan , rotator kılıfta sıkışma ve omuzda hareket kısıtlılığı yaratan kitle mevcuttu. Olgumuz 1 yıl kadar nsaii tedavi ve fizik tedavi almıştı. Eksizyonel olarak çıkarılan kitle dev hücreli tümör olarak değerlendirildi.

SONUÇ: Dev hücreli tümör 3. ve 4. dekatta görülen, sinsi seyirli ve benign bir tümördür, sıklıkla el ve ayak parmaklarında görülmekle birlikte diz ve kalçada da görülebilir. özellikle omuzda ve bizim olgumuzda oldugu gibi subakromiyalde ve cuff ta görülmesi oldukça nadirdir. Ortopedi polikliniğine çok sık başvuru nedeni olan omuz ağrısı ve sıkışma sendromunun altından bile benign de olsa bir tür tümör çıkabilir. Bu olasılık hep akılda tutulmalı ve tümör cerrahisi ilkeleri ile yaklaşılmalıdır (Şekil-1)

P-26

BUPİVAKAİNE SPİNAL ANESTEZİ İLE YAPILAN TOTAL KALÇA ARTROPLASTİSİ SONRASI GELİŞEN NEFROJENİK DİABETES İNSİPİTUS : OLGU SUNUMU

Ersin Kuyucu[1], *Bilal Gümüş*[2]
[1] *İstanbul Medipol Üniversitesi, Ortopedi ve Travmatoloji Ana Bilim Dalı,İstanbul,Türkiye*
[2] *Serik Devlet Hastanesi,Ortopedi ve Travmatoloji Kliniği, Antalya, Türkiye*

AMAÇ: Postoperatif diabetes insipitus , beyin cerrahisi ameliyatları sonrası çok nadir larak bildirilse de ortopedik ameliyatlar sonrası bildirilen olgu olmamıştır. Bu çalışmada ; total kalça ameliyatı sonrası 5. saatde başlayan nefrojenik diabetes insipituslu olgumuzu sunduk.

YÖNTEM: OLGU: 64 yaşında kadın hastada koksartroz nedeni ile total kalça protezi planlandı (şekil-1). Tüm ameliyat öncesi kontrlleri ve hazırlığı normal olarak değerlendiirldi. Hastada hipertansiyon dışında ek bir risk faktörü bulunmamaktaydı ve regüle idi.

BULGULAR: Total kalça artroplastisi bupivacaine ile yapılan spinal anestezi altında gerçekleştirildi. Uriner idrar çıkışı 3500-8500 ml/gün şeklinde gerçekleşti ve poliüri 6. gün son buldu. Plasma ADH seviyesi normal idi, hiponatremi ,hipo kalsemi ve proteinuria saptanan hasta nefrojenik diabetes insipitus tanısı aldı.Indometasin ve sıvı-elektrolit denge tedavisi (ringer laktat) alan hasta, tüm labaratuar ve semptomların normale döndüğü postoperatif 8. Gün taburcu edildi.

SONUÇ: Diabetes insipitus , ADH(antidüüretik Hormon) ‘ın ya santral salınımına ya da periferik etkisizliğine bağlı gelişen önemli bir klinik tablodur. Böyle bir klinik tabloda öncelikli olarak oluşacak sıvı –elektrolit dengesizlikleri yakın takip edilmeli ve hayatı tehdit edecek bir durumun önüne geçilmelidir. Her ne kadar tam mekanizması bilinmese de bupicaine ve sefazolin diabetes insipitus etiyolojik faktörleri arasındadır. Olgumuz , ortopedik cerrahi sonrası diabetes insipitus gelişmesi bakımından literatürdeki ilk vakadır. Bu bilgiler ışığında erken tanı ve tedavi ile sorunsuz bir şekilde kontrol altına alınabilmelktedir ve postoperative hasta yakın takibinin önemini vurgulamaktadır.,

P-27

ORTOPEDİ DOKTORLARININ FLOROSKOPİ KULLANIM KOŞULLARI VE ZARARLARI HAKKINDAKİ BİLGİ DÜZEYLERİ

Ersin Kuyucu[1], *İrem Erdil*[2]
[1] *İstanbul Medipol Üniversitesi, Ortopedi ve Travmatoloji Ana Bilim Dalı, İstanbul, Türkiye*
[2] *Bakırköy Sadi Konuk Eğitim ve Araştırma Hastanesi, Radyoloji Kliniği, İstanbul, Türkiye*

AMAÇ: Ülkemizde görev yapmakta olan Ortopedi ve Travmatoloji doktorlarının floroskopi kullanımı, zararları ve bu zararlarından korunma yöntemleri hakkındaki bilgi düzeylerinin değerlendirilmesi

YÖNTEM: Ülkemizde görev yapmakta olan 1121 ortopedi ve travmatoloji doktoruna toplam 12 sorudan oluşan floroskopi kullanımı, zararları ve zararlarından korunma yöntemleri hakkındaki bilgilerini değerlendiren bir anket uygulandı.Çalışmaya uygun olan 1024 ortopedist çalışmaya dahiledildi. Floroskopinin hastalar üzerindeki etkileri çalışmamız içerisinde değerlendirilmedi.

BULGULAR: Elde edilen veriler yüzde değerlerine göre istatistiksel olarak değerlendirildi. 313 ortopedist (%30) ameliyatlarında %50 nin üzerinde floroskopi kullanmakta idi. Ortalama vaka başı floroskopi çekim sayısı 54,5 idi. Radyasyonun zararlı etkilerinden korunmak için en çok (%88) kurşun önlük kullanılmaktaydı. Skopi çekimi esnasında büyük çoğunlukla ameliyathane personelinden yardım alındığı görüldü(%86). Dozimetre kullanımı ise %5 idi.

SONUÇ: Anket sonuçlarına göre, ortopedistlerin ameliyatlarında floroskopi gereksiniminin çok yüksek olduğu ancak floroskopi kullanımı, zararları ve zararlarından korunma yöntemleri hakkındaki bilgilerinin çok yetersiz olduğu görülmüştür. Bu bilgiler ışığında tüm ortopedistlere bu konu hakkında bilgilendirici eğitim verilmesi gerekliliği kanaatindeyiz.

P-28

FEMORASETABULER SIKIŞMA SENDROMU AÇIK CERRAHİ SONUÇLARININ ARTROSKOPİK CERRAHİ İLE KARŞILAŞTIRILMASI

Ersin Kuyucu, *Mehmet Erdil, Adnan Kara*
İstanbul Medipol Üniversitesi, Ortopedi ve Travmatoloji Ana Bilim Dalı, İstanbul, Türkiye

AMAÇ: Femoroasetabuler sıkışma sendromu(FAS) %10 oranında görülen ve erken tedavi ile hasta memnuniyeti yüksek ve osteoartrite ilerlemenin azaldığı bir kalça patolojisidir. Femur boynu kaynaklı (cam tipi) , asetabulum kaynaklı (pincer) veya mikst tip olarak karşımıza çıkmaktadır.

YÖNTEM: 47 hasta 33 erkek ve 14 kadın idi. ortalama yaş 31,4, ortalama takip süresi 38 ay idi. hastaların 2 tanesinde yüzeyel yara enfeksiyonu gelişti. hiç major komplikasyon gelişmedi.Vas skorları ve Harris kalça skorları anlamlı derecede düşerken. hastalardan 12 tanesi orta düzeyde memnuniyet gösterdi

BULGULAR: Kalça FAS sendromlu hastaların açık , artroskopik veya artroskopi yardımlı açık cerrahilerde hasta memnuniyet oranı %65-85 oranında verilmektedir, bizim hasta gurubumuzda da açık cerrahi ile %72 hasta memnuniyet oranı elde ettik. Artroskopik cerrahinin, açık cerrahiye oranla daha uzun sürmesi, iyi bir teknik gerektirmesi , skopi gerektirmesi ve sinir tuzaklanmaları gibi kendine özgü komplikasyonlar olması gibi problemleri vardır bu nedenle tecrübe kazanıldıktan sonra uygulanmalıdır

SONUÇ: Femora-asetabuler cerrahi , kalça artroskopisinin ögrenme eğrisinin uzun olması ve deneyimsiz cerrahlar tarafından yapıldığında komplikasyon oranlarının çok olması nedeni ile açık cerrahi de iyi bir seçenektir. postoperatif rehabilitasyon ve yara iyileşme problemi gibi dezavantajları olmasına ragmen guvenle yapılabilir.

P-29

SEPTİK ARTRİT TEDAVİSİNDE EKLEM İÇİ ANTİBİYOTİK KULLANMAK KIKIRDAK HASARI YARATIR MI?

Ersin Kuyucu[1], *Mehmet Erdil*[1], *Adnan Kara*[1], *Murat Bülbül*[1], *Haluk Çabuk*[2]
[1] *İstanbul Medipol Üniversitesi, Ortopedi ve Travmatoloji Ana Bilim Dalı,İstanbul,Türkiye*
[2] *Okmeydanı Eğitim ve Araştırma Hastanesi, Ortopedi ve Travmatoloji Kliniği,İstanbul,Türkiye*

AMAÇ: Bu çalışmanın amacı teikoplanin ve vankomisinin eklem içi tedavi olarak uygulandığında erken dönem (3. Gün) ve tedavi süresince (21 gün) yükleme dozlarının ve idame dozlarının eklem harabiyeti yaratıp yaratmadığını belirlemek ve tedavide kullanmak.

YÖNTEM: 7 sıçan içeren 5 grup oluşturuldu , grup ayrıntıları ; Sıçanlar 5 gruba ayrılacak ve ad libitum beslenecek. 1-standart diyet ve su+ eklem içi serum fizyolojik uygulanması, bilateral 0.2 cc/gün 2-standart diyet ve su + eklem içi yükleme doz teikoplanin uygulanması 0,8 mcgr/gün 3-standart diyet ve su + eklem içi idame doz teikoplanin uygulanması 0,3 mcgr/gün 4- standart diyet ve su + eklem içi yükleme doz vankomisin uygulanması 0,45 mcgr/gün 5- standart diyet ve su + eklem içi idame doz vankomisin uygulanması 0,15 mcgr/gün Ayrı kafeslerde standart sirkadyen ritimde ve oda sıcaklığında tutulan sıçanlar ad libitum beslenecek ve hergün aynı saatte tüm sıçanların dizlerine grubuna uygun intraartiküler sıvı verilecek. 3. Gün her gruptan 3 er sıçan sakrifiye edilerek patolojik boyama yaılcaka, 21. Gün tüm sıçanlar sakrifiye edildi

BULGULAR: Patolojik inceleme yapılacak, patolojik olarak kondrosit sayısı, kıkırdak kalınlığı, tip2 kollajen ve kıkırdak markerı olan metalloproteinaz bakıldı. Sıçanların hiçbirinde çalışma dışı ölüm gerçekleşmedi. 2 sıçanda yüzeyel irritasyona bağlı eklem irritasyonu gerçekleşti.

SONUÇ: Septik artrit gibi sık karşılaşılan ve sekel bırakan bir ortopedik asilin tedavisi çok önemlidir. Etkin kültür antibiyogram sonrası verilecek antibiyotiği sistemik verip birçok zararlı yan etki oluşmasıyerine , lokal uygulanarak hem daha etkili hem de daha az vücuda zararlı yaklaşım popülerlik kazanabilir.

P-30

DİZ ARTROPLASTİSİ SONRASI SOĞUK TERAPİ GERÇEKTEN ETKİLİ Mİ?

Ersin Kuyucu[1], *Murat Bülbül*[1], *Adnan Kara*[1], *Mehmet Erdil*[1], *Figen Koçyiğit*[2]
[1] *İstanbul Medipol Üniversitesi, Ortopedi ve Travmatoloji Ana Bilim Dalı,İstanbul,Türkiye*
[2] *Pamukkale Üniversitesi,Fizik Tedavi ABD,Denizli,Türkiye*

AMAÇ: Diz artroplastisi , dizde ağrıyı ortadan kaldırmak ve hastanın daha rahat bir ekstremite ile günlük yaşamına devam etmesi çin yapılan sık bir ortopedik cerrahi işlemdir(1). Ağrı aynı zamanda bu cerrahi işlemin kan kaybı ve ödem ile birlikte kaçınılmaz bir erken postoperatif sorunudur(2). Bu problemlerin çözümü ile hasta rehabilitasyona daha çabuk uyum sağlar , ekstremitesini kullanma daha çabuk olur ve hastanade kalış daha kısa sürmektedir. Ağrı kontrolünde analjezik ilaçlar, morfin ve epidural analjezi ile birlikte krioterapi de oldukça tercih edilmektedir

YÖNTEM: Kliniğimizde , 2013 ve 2014 yıllarında opere ettiğimiz 60 hasta prospektif olarak değerlendirildi. Randomize bir şekilde hastalar iki gruba ayrıldı, 1. gruba postoperatif dönemde cryo/cuff uygulanmadı, 2. gruba postoperatif dönemde cryo/cuff (Wagener Tm)(Şekil-1) uygulandı,. Tüm hastalarda primer osteoartrit mevcuttu ve hastaların diz osteoartrit durumuna göre unikondiler veya total diz artroplastisi uygulandı ve toplam 15(grup-2: 9 hasta , grup-1: 6 hasta) hastaya unikondiler , 45 hastaya total diz protezi uygulandı(grup-2: 24 hasta, grup-1 :21 hasta).

BULGULAR: Hastalar aynı tekniği kullanan ve artroplasti konusunda deneyimli tek bir cerrah tarafından opere edildi. Hastalara cerrahiden 1 saat önce 1 gr/iv Sefazolin yapıldı. Hastaların tamamı genel anestezi uygulandı ve entube edildi. Grup-1 hastalara cryocuff uygulamasına ameliyattan 2 saat önce başlandı, postoperaftif 6.saat tekrarlandı, postoperatif 4 gün boyunca , günde 2 saat olacak şekilde uygulandı. Tüm gruplara CPM (continuous passive motion cihazı) postoperatif 1. gün başlandı ve aynı sürede ve derecede çalışmaları sağlandı. Hastaların drenleri postoperatif 1. gün çıkarıldı. Hastaların diz fonksiyonları Knee Society Scoring System(KSS) kullanılarak yapıldı(6). Hastalar postoperatif 5. günde taburcu edildiler. Hiçbir hastada reaktif cilt hasarı ve yara iyileşme problemine rastlanmadı

SONUÇ: Sonuç olarak ; artroplasti gibi ağır cerrahi işlemler sonrasında kriyoterapinin preoperatif ve postoperatif kullanılması ağrı ve diz skorları açısından çok etkili olmakta ancak intraoperatif ve postoperatif kanama ve buna bağlı hemoglobin değerlerinde anlamlı bir değişiklik oluşturmamaktadır.

P-31

ARKA ÇAPRAZ BAĞ YIRTIĞINDA YENİ BİR MUAYENE BULGUSU

Fatih Farız, *Ahmet Issın, Hakan Sofu*
Erzincan Üniversitesi, Ortopedi ve Travmatoloji Ana Bilim Dalı, Erzincan, Türkiye

AMAÇ: Literatüre göre AÇB rüptürü dikkatlice muayene edilmezse gözden kaçabilmektedir. Ayrıca hastaların AÇB rüptürü semptomlarını daha iyi tolere edebildiği bilinmektedir. Biz de yeni muayene yöntemimizle AÇB muayenesinin daha da belirginleşmesini sağlayarak, bulguların gözden kaçmasına engel olmayı amaçladık.

YÖNTEM: AÇB yaralanmalarının tanısı için kullanılan çeşitli diagnostik testler şunlardır: Posterior tibial sag testi, Arka çekmece testi, Posterior Lachman testi, Kuadriseps-Aktif testi, Eksternal rotasyonda rekurvatum testi, Posterolateral çekmece testi, Ekstemal tibial rotasyon testi, Ters Pivot Shift. Bizim muayenemiz arka çekmece testinin bir tür modifikasyonudur. Standart arka çekmece muayenesinden farklı olarak posterior translasyon bulgusunu belirginleştirmeyi amaçlamaktadır. Sırt üstü yatan hastanın kalçası standart AÇB muayenesinde olduğu gibi 45 derece , diz yaklaşık 90 derece fleksiyona getirilir. Farklı olan yöntem ise yere temas etmekte olan kalkanesun altına yaklaşık 4 cmlik sert bir cisim konulması suretiyle, ayak bileğinin fleksiyonun daha da artırılması amaçlanmaktadır. Böylece gastrokinemiusun kasının medial ve lateral başlarının ve plantaris kasının daha da gevşemesi sağlanarak, tibianın posteriora translasyonunun belirginleşmesi sağlanmıştır.

BULGULAR: Gastrokinemiusun kasının medial ve lateral başlarının ve plantaris kasının daha da gevşemesi sağlanarak, tibianın posteriora translasyonunun belirginleşmesi sağlanmıştır. Bu sayede izole arka çapraz bağ rüptürünün gözden kaçma ihtimalinin azalacağı düşünüldü.

SONUÇ: Literatüre göre AÇB rüptürü dikkatlice muayene edilmezse gözden kaçabilmektedir. Ayrıca hastaların AÇB rüptürü semptomlarını daha iyi tolere edebildiği bilinmektedir. Biz de bu muayene yöntemimizle AÇB muayenesinin daha da belirginleşmesini sağlayarak, bulguların gözden kaçmasına engel olmayı amaçladık. AÇB rüptürü görülme sıklığı az olması nedeniyle, şu an 2 hastada tespit edebildiğimiz bu bulgunun daha fazla sayıda hasta ile çalışılması gerektiğini düşünüyoruz.

Anahtar Kelimeler: Arka çapraz bağ rüptürü, Arka çekmece testi, Posterior tibial translasyon

P-32

ARTROSKOPİK SUPRASKAPULAR SİNİR DEKOMPRESYONU

Güray Altun[1], *Necdet Sağlam*[1], *Deniz Kara*[2], *Fatih Yıldız*[2], *İsmail Kerem Bilsel*[2]
[1] *Ümraniye Eğitim ve Araştırma Hastanesi, Ortopedi ve Travmatoloj Kliniği, İstanbul,Türkiye*
[2] *Bezmialem Vakıf Üniversitesi Tıp Fakültesi, Ortopedi ve Travmatoloji Kliniği,İstanbul,Türkiye*

AMAÇ: Supraskapular sinir (SSS) brakial pleksusun üst trunkusundan (C5 ve C6) köken alır. Supraspinatus ve infraspinatus kaslarına motor ve korakohumeral, korakoakromial ligamentlerle, subakromial bursaya ve akromiklavikular ve glenohumeral ekleme duyu dalları verir (1). Skapular notcha transvers ligamentin altından geçerek (en sık sıkıştığı yer) girer ve supraskapular kası innerve ettikten sonra glenoidin posteriorundan ilerler (en sık sıkıştığı ikinci yer) ve infraspinatusu innerve eder. Bu sinirin izlediği yol boyunca basıya uğraması durumunda önce ağrı, daha sonra da ilgili kaslarda kuvvet kaybı ve atrofiye kadar giden klinik tablo oluşmaktadır.

YÖNTEM: 17 yaşında, bir yıldır sağ omuz-boyun kavşağından üst kola yayılan ağrı, yanma ve ağırlık hissi bulunan bayan hastanın, aynı tarafta zaman zaman güçsüzlük hissi de bulunmaktaydı. Daha önce başka merkezlerde, fibromiyalji ve servikal diskopati ön tanılarıyla tedavi gören hastanın şikayetlerinde gerileme olmamış ve bizde de yapılan omuz ve servikal tetkiklerinde kliniği ile uyumlu patolojiye rastlanmadı. Fizik muayenesinde supraskapular sinir germe testinin pozitif olması ve notch üzerinde hassasiyeti bulunması haricinde diğer muayenelerinde (kas atrofisi) özellik yoktu. Sağ üst ekstremite elektromiyelografi (EMG) ve skapula üç boyutlu bilgisayarlı tomografi (3D BT) tetkiklerinde tip 6 skapular notch tespit edilen hastanın EMG'sinde özelliğe rastlanmadı. Medikal tedavi ile şikayetlerinde azalma olmayan hasta, artroskopik supraskapular sinir dekompresyonu yapılması için servisimize için yatırıldı. Genel anestezi altında, plaj sandalyesi pozisyonunda artroskopik olarak sağ omuz eklemi incelendi ve ilgili yapıların normal olduğu görüldü. Takiben subakromial bölgeden, korakoakromial ligament takip edilerek korakoide ve konoid ligamente ulaşıldı. Supraspinatus artroskopik olarak ekarte edilerek supraskapular sinir (SSS) ve notch ortaya kondu. SSS'in geçtiği skapular notch bölgesi disseke edildi ve kalsifiye olmuş transvers ligament kerrison yardımı ile dekomprese edildi. Operasyon sonrası şikayetlerinin azaldığını belirten hasta polikliniğimizde takip edilmektedir.

BULGULAR: SSS'in skapular notchda sıkışması, klinik olarak omuz ve boyun bölgesini ilgilendiren hastalıklarla karışabilmektedir. Dinamik bir fenomen olduğu için EMG bulgusu genelde ilerlemiş vakalarda bulgu vermektedir. Tanıda supraskapular sinir germe testinin pozitif olması önemli bir muayene bulgusudur. 3D BT ile skapular notch yapısının incelenmesi kalsifiye transvers ligamente bağlı basılarda tanı koydurucudur. Operasyonun artroskopik olarak yapılması, eklem içinde veya subakromial bölgede eşlik edebilecek ek patolojileri değerlendirebilmesi açısından avantajlıdır. Açık cerrahide ise, yapıların derin yerleşimli ve zor bir anatomik bölgede olması, artroskopiyi ön plana çıkarmaktadır. Fakat bölgenin nörovasküler komşulukları sebebiyle, artroskopik tecrübe ve teknik gerekmektedir. Kemik basıya bağlı lezyonlarda kerrison ile artroskopik notch dekompresyonu önerilen bir yöntemdir.

SONUÇ: SSS basısı deneyimli cerrahlar tarafından bile bazen gözden kaçabilecek, semptomlarının ortak olması sebebiyle fizik tedavi, beyin cerrahisi ve ortopedi polikliniklerine yönelndirilen bir hasta grubudur. Tanıda ilk aşama bir çok hastalık da olduğu gibi şüphe ve iyi bir fizik muayenedir.

Anahtar Kelimeler: dekompresyon1, skapular notch2, supraskapular sinir3

P-33

SPONTAN BİLATERAL KUADRİCEPS TENDON RÜPTÜRÜ

Güray Altun, *Tuhan Kurtulmuş, Fatih Eken, Gürsel Saka, Necdet Sağlam*
Ümraniye Eğitim ve Araştırma Hastanesi, Ortopedi ve Travmatoloji Kliniği, İstanbul, Türkiye

AMAÇ: Spontan kuadriceps tendon rüptürü ilk olarak 1949 yılında Steiner ve Plamer tarafından tariflenmiştir. Sistemik bir hastalık dışında görülmesi oldukça nadirdir. Belirgin travmanın olmaması ve bilateral görülmesi bazen tanı aşamasında zorluklara neden olmaktadır.

YÖNTEM: 60 yaşında erkek hasta, sabah saatlerinde işe giderken düşme sonucu acil polikliniğimize getirildi. Ağrısını her iki uyluk ön yüzde lokalize eden hasta yardımsız yürüyemiyordu ve aktif bacak ekstansiyonu yoktu. Palpasyonda her iki diz superiorunda belirgin gap mevcuttu ve patellanın her yönde aşırı derecede mobil olduğu görüldü. Nörovasküler muayene intaktı. Çekilen röntgenografilerde eklem içi ödem ve patella baja tespit edildi. Her iki uyluk manyetik rezonans görüntülemesinde (MRG) ise bilateral quadriceps tendon rüptürü teşhisi kondu. Ertesi gün hasta ameliyat edildi. Spinal anestezi altında her iki uyluğa anterior median insizyonla girildi ve rüptüre tendonlar ortaya kondu. Operasyon sırasında sağ kuadrisepsin 4 santim, sol kuadricepsin ise 3 santim patella üst uç proksimalinden tam kat rüptüre olduğu görüldü. Yırtık uçları temizlendi ve krackow sütür tekniği kullanılarak, kemik tünel açmadan, bilateral kuadriceps tendon tamiri yapıldı. Bir gün sonra açı ayarlı dizlik ile 60 derece fleksiyona izin verecek şekilde taburcu edildi. Üçüncü haftada 90 derece fleksiyon açıklığına izin verildi. Altıncı haftaya kadar hastanın tam yük vermesine izin verilmedi. Bu tarihten sonra fizyoterapist eşliğinde aktif diz ekstansiyonuna başlandı. Üçüncü ayda aktif diz ekstansiyonu olan hasta, sağ dizde 20 derece ve sol dizde 10 derecelik ekstansiyon kaybı ile koltuk değneksiz yürüyebiliyordu. Altıncı ay kontrollerinde her iki dizdeki ekstansiyon kayıplarında değişiklik olmadı.

BULGULAR: Spontan bilateral kuadriceps rüptürü nadir görülen bir durumdur ve literatürde bilateral olgularla ilgili az sayıda çalışma bulunmaktadır. Genç hastalarda majör travmalara eşlik eden bu durum, yaşlı hastalarda obesiteye veya arterioskleroza bağlı sekonder fibrotik değişikliklerde görülebilir. Literatürde kronik böbrek hastalığı, hiperparatirodizm, lupus, romatoid artrit, gut gibi hastalıklarla ve statin, kinolon, anabolik steroid grubu ilaçların kullanımıyla beraberliği bildirilmiştir (1). Bu predispozan sebepler tendonda skleroza, yağlı dejenerasyona, fibrosize, nekroza veya kalsifikasyona sebep olmaktadır (2). Tendonun komşu yumuşak dokulardan ve kastan gelen arteriollerinin daha önce bahsettiğimiz sebepler sonucu tromboze olması ile beslenmesinin bozulması daha kolay yırtılmasına yol açmaktadır. Röntgenografilerde ek olarak patellada avulsiyon kırığı eşlik edebilmektedir. Teşhiste ultrasonografinin (USG) de kullanıldığı yayınlar bulunmasına karşılık bizim vakamızda bu aşamada MRG kullanıldı. Hastamızın kronik iskemik kalp hastalığı haricinde eşlik eden başka bir majör hastalığı bulunmamaktaydı. Ameliyat sırasında alınan kas biyopsilerinde, yer yer non-spesifik inflamatuar değişikliklere rastlandı fakat tanıda yardımcı olacak herhangi bir ek patoloji görülmedi. Aile hikayesinde tanı konmamış inflamatuar artrit anamnezi bulunan hastanın, kan tahlillerinde hiperlipidime haricinde (CRP, RF, HLA B27 değerleri normal) patoloji yoktu. Hiperlipidemi nedeniyle statin grubu ilaçlar kullanan hastada bu patolojiyi açıklayacak başka bir predispozan sebep saptanmadı.

SONUÇ: Bilateral kuadriceps tendon rüptürü nadir görülen bir durumdur ve yaşlı hastalarda literatürde predispozan faktörler (bazı kronik hastalıklar, ilaçlar) tanımlanmıştır. Tanısının ilk önce muayene ile konulduğu ve yardımcı görüntüleme teknikleriyle (MRG,USG) desteklendiği bu hasta grubunda, gecikmiş hallerde tedavisi tendonun retraksiyonuna bağlı olarak zorlaşmaktadır. Bu yüzden tanı ve tedavisi hızlı yapılması gereken, kuadriceps tendon rüptürü ortopedik acil durumlar arasında önemli bir yer tutmaktadır. 1. Nesselroade RD, Nickels LC, Ultrasound diagnosis of bilateral quadriceps tendon rupture after statin use. West J Emerg Med 2010; 11 [4]: 306-9. 2. Chiu M, Forman ES, Bilateral quadriceps tendon rupture: a rare finding in a healthy man after minimal trauma. Orthopedics 2010; 10: 203-5.

Anahtar Kelimeler: bilateral1, kuadriceps2, statin3, tendon rüptürü4,

P-34

LATARJET SONRASI GREFT OSTEOLİZİSİ VE İLİAK KANAT İLE REKONSTRÜKSİYONU

Güray Altun[1], *Tuhan Kurtulmuş*[1], *Jotyar Ali*[2], *Fatih Yıldız*[2], *İsmail Kerem Bilsel*[2]
[1] *Ümraniye Eğitim ve Araştırma Hastanesi, Ortopedi ve Travmatoloj Kliniği, İstanbul,Türkiye*
[2] *Bezmialem Vakıf Üniversitesi Tıp Fakültesi, Ortopedi ve Travmatoloji Ana Bilim Dalı, İstanbul,Türkiye*

AMAÇ: Latarjet ve Eden-Hybinette ameliyatları glenoid rekonstrüksiyonu ve ogmentasyonu için kullanılan cerrahi yaklaşımlardır. Donör saha olarak ise korakoid proses veya iliak kanat kullanılabilmektedir. Latarjet ameliyatı, glenoid kemik defektlerinde, iyi veya mükemmel fonksiyonel sonuçlar veren, açık veya artroskopik olarak, rekürren omuz çıkıklarında uygulanan cerrahi bir tekniktir. 1954 yılında, Latarjet tarafından korakoid prosesin antero-inferior glenoid yüzüne transferi şeklinde tarif edilmiştir. Mükemmel klinik sonuçlara rağmen, %15-30 arası komplikasyon görülebilmektedir. Greft osteolizisi ise uzun dönem komplikasyoları yer almaktadır.

YÖNTEM: 25 yaşında, instability severity index score (ISIS) 7 olan, hiperlaks olmayan erkek hastaya, 1 yıl önce sol omuz tekrarlayan (17 kez) çıkığı ve anterior glenoid kemik defekti tanısıyla, önce artroskopik olarak başlanan, sonrasında açık olarak devam edilen, Latarjet prosedürü uygulandı. 6 hafta kol askısı çıkartılıp fizyoterapi eşliğinde takip edildi. Röntgen kontrollerinde greftin stabil olduğu görülmesi ile beraber fizyoterapist eşliğinde omuz aktif-pasif rom egzersizlerine başlandı. Üçüncü ayda günlük hayatına dönen hasta, 3 aylık periyodlarla poliklinik kontrollerine çağrıldı. Birinci yılında aynı taraf omuzda sportif aktivite sırasında glenohumeral luksasyon nedeniyle ile başka bir merkeze başvuran hastaya kapalı redüksiyon uygulanmış. Daha sonra merkezimize başvuran hastanın sol omuz grafilerinde, greft olarak kullanılan korakoid prosesin tamamen osteolize uğradığı ve muayenesinde instabilite olduğu görüldü. Ameliyata eklemin artroskopik olarak değerlendirilmesiyle başlandı ve anteriorda pseudokapsülün oluştuğu, bununla birlikte greftin tamamen lizise uğradığı görüldü. Tekrar grefonaj yapılacak glenoid anterior bölgesi burrlendi ve sol iliak kanattan alınan trikortikal kemik grefti (Eden-Hybinette prosedürü), aynı bölgeye iki adet vida ile tespit edildi. Genel durumu ve yara yeri iyi olan hasta bir gün sonra omuz kol askısı ile taburcu edildi.

BULGULAR: Latarjet prosedüründen sonra uzun dönem komplikasyonları arasında yer alan greft osteolizisi nedeni henüz açıklığa kavuşmamış olsa da, bu sadece radyolojik bir bulgudur ve klinik olarak çok azı semptom vermektedir. Bunun sebebi ise, stabiliteye katkısı olan tekniğin diğer (bumper, bony, belt) 3B etkilerine bağlı olduğu düşünülmektedir. İnstabilitenin tekrarlaması ise greft lizisinden sonra görülebilecek en büyük problemlerden biridir. Bu sorun genelde otojen iliak kanat kullanılan Eden-Hybinette ameliyatı veya allogreft rekonstrüksiyonu ile tedavi edilmektedir. Yapılan araştırmalarda lizisin özellikle korakoid greftinin superior periferik kısmında olduğu ve glenoid defekti daha çok olan hastalarda olmayanlara göre greft lizisinin daha az olduğu tespit edilmiş. Bizim vakamızda glenoid kemik defekti kemik bankart lezyonu olması dolayısıyla da ortalamanın üzerindeydi. Bu yüzden az glenoid defekt sebebiyle meydana gelen lizis söz konusu değildi. Fakat ilk vakamızın ameliyatının artroskopik başlayıp daha sonra açığa geçilmesi sebebiyle, hem uzayan ameliyat süresi, hem de korakoid prosesin kanlanmasını bozacak şekilde yumuşak doku disseksiyonu lizis de etkenler arasında sayılabilir. Uzun ameliyat süresi sebebiyle meydana gelen greft kaybıyla ilişkili literatürde yeterli kaynak bulunmasa da, beslenmesi özellikle medial bölgeden olan korakoid prosesin, osteotomi ve transportu aşamalarında aşırı yumuşak doku disseksiyonundan kaçınılması gerektiğini düşünüyoruz.

SONUÇ: Uzun dönem komplikasyonları arasında yer alan greft lizisinin nedeni ne yazık ki hala anlaşılabilmiş değildir. Gelecek çalışmalar da bu sorunun etyolojisi ve çözümüne yönelik olacaktır.

Anahtar Kelimeler: latarjet1, greft2, komplikasyon3

P-35

TÜRKLERDE DİZ EKLEM ÇİZGİSİNİN ÖLÇÜMÜ

Hülya Gürbüz[1], *Murat Çakar*[2], *Müjdat Adaş*[2], *Ali Çağrı Tekin*[2], *Mehmet Kürşad Bayraktar*[2], *Cem Zeki Esenyel*[3]
[1] *Bilim Üniversitesi, Anatomi Ana Bilim Dalı, İstanbul*
[2] *SB Okmeydanı Eğit ve Araş Hastanesi, Ortopedi ve Travmatoloji Kliniği, İstanbul*
[3] *Giresun Üniversitesi, Ortopedi ve Travmatoloji Ana Bilim Dalı, Giresun*

AMAÇ: Total diz protezi özellikle de revizyon diz protezi sırasında eklem çizgisinin tespiti diz biyomekaniğinin sağlanması için çok önemlidir. Bu çalışmada, diz eklem çizgisinin yeri addüktör tüberkül ve fibula başına olan mesafeler ile tespit edilmeye çalışıldı.

YÖNTEM: Yüz sekiz hastanın 117 dizi çalışmaya dahil edildi. Anteroposterior diz grafisinde femur genişliği ile fibula başından eklem çizgisine olan mesafe ve addüktör tüberkülden eklem çizgisine olan mesafe ölçüldü.

BULGULAR: Ortalama yaş 31.3 yıl (dağılım, 16-82 yıl) idi. Hastaların 63'ü erkek, 45'i kadın idi. Ortalama femur genişliği 87.2 mm. ölçüldü. Addüktör tüberkül-eklem çizgisi mesafesi ortalama 47.9 mm., fibula başı-eklem çizgisi mesafesi ortalama 20.5 mm. idi. Addüktör tüberkül –eklem çizgisi arası mesafe ile femur genişliği arasında doğrusal bir korelasyon bulundu (oran 0.55). Fibula başı-eklem çizgisi arası mesafe ile femur genişliği arasında bir korelasyon tespit edilemedi.

SONUÇ: Çalışmamızda Türklerde daha önceki yayınlara benzer şekilde; yaş, cinsiyet, boy gibi faktörlerden etkilenmeyen femur genişliği ile addüktör tüberkül-eklem çizgisi mesafesi arasında doğrusal korelasyon bulundu. Bu yüzden eklem çizgisi seviyesini belirlemek için ameliyat esnasında dahi yerini rahatlıkla belirleyip ölçüm yapabileceğimiz, addüktör tüberkülü güvenilir bir belirteç olarak kullanabiliriz.

Anahtar Kelimeler: diz protezi, eklem çizgisi, revizyon diz protezi

P-36

LOMBER PERKUTAN ENDOSKOPİK DİSKEKTOMİ ERKEN DÖNEM SONUÇLARI

İsmail Oltulu[1], *Cem Sever*[1], *Adnan Kara*[1], *Mehmet İşyar*[1], *Ahmet Güray Batmaz*[1], *Sevda Uğraş*[2]
[1] *Medipol Üniversitesi Tıp Fakültesi Ortopedi ve Travmatoloji AD, İstanbul, Türkiye*
[2] *Özel Duygu Hastanesi Beyin Cerrahisi Kliniği, İstanbul, Türkiye*

AMAÇ: Lomber perkutan endoskopik diskektomi erken dönem sonuçlarını tartışmak.

YÖNTEM: Son takipleri yapılan ve en az 12 ay izlenen ortalama yaşları 44.3±13.5 olan 23 olgu incelendi. Olguların %73.9'u L4-5 seviyesinde, %21.7'si L5-S1 seviyesindeyken bir olguda L3-4 lomber herni mevcuttu. Anatomik olarak %47.8 foraminal, %21.7 parasantral, %17.4 ekstraforaminal ve %13 santral yerleşimli lomber herni opere edildi.

BULGULAR: Olguların operasyon sonrası bacak ağrısı VAS skoru ortalama 1.8±1.4 idi. 5 olgu nüksetti. Son kontrol VAS skoru bel için ortalama 3.2±3, bacak için 1.4±1.5 bulundu. Mac Nab skoruna göre olguların %66.7'si mükemmel sonuç, %13.3'ü iyi sonuç ve %20'si orta sonuç aldı. Olguların %80'i tam iyileştiğini ve %93.3'ü tekrar aynı cerrahiyi olabileceğini bildirdi.

SONUÇ: Perkutan endoskopik diskektomi lomber disk hastalığı için yüksek hasta memnuniyeti olan ve mikroskopik diskektomi kadar başarılı bir yöntemdir.

Anahtar Kelimeler: Lomber, Perkutanöz, Endoskopik, Diskektomi

P-37

VERTEBROPLASTİ SONRASINDA GELİŞEN İDRAR İNKONTİNANSI:CASE REPORT

İsmail Oltulu[1], *Cem Sever*[1], *Ahmet Güray Batmaz*[1], *Ahmet Murat Bülbül*[1], *Ali Akın Uğraş*[1], *Olcay Güler*[2]
[1] *Medipol Üniversitesi Tıp Fakültesi Ortopedi ve Travmatoloji AD, İstanbul, Türkiye*
[2] *Özel Nisa Hastanesi Ortopedi ve Travmatoloji Bölümü, İstanbul, Türkiye*

AMAÇ: . Bu vakada vertebroplasti sonrasında gelişen nörolojik komplikasyonu sunmayı amaçladık.

YÖNTEM: . Vertebroplasti sonrasınada sement kaçağı sık görülen bir komplikasyondur. Sement kaçağı sonrasında gelişen nörolojik komplikasyonlar azda olsa daha önce bildirilmiştir. Sement kaçağı olmadan posteriordaki fragmanın basısına bağlı gelişen idrar inkontinansı daha önce bildirilmemiştir.84 yaşında bayan hastaya osteoporotik L3 vertebra kırığı nedeniyle polimetilmetakrilat kullanılarak vertebroplasti yapıldı.

BULGULAR: Hasta uyandırıldıktan hemen sonra idrar inkontinansı gelişti. Her iki alt ekstiremite kas güçleri normal saptandı.Bilgisyarlı tomografide posteriordaki kırık fragmanın kanal içine taştığı saptandı.

SONUÇ: Hasta acil olarak ameliyata alınan hastaya posteriordan pedikül vidaları ile fiksasyon ve tek seviye laminektomi yapıldı. İdrar inkontinansı postoperatif erken dönemde düzeldi.

Anahtar Kelimeler: Vertebroplasti, vertebra burst kırığı,nörolojik defisit

P-39

KALÇANIN KOMPARTMAN SENDROMU: LİTERATÜR IŞIĞINDA OLGU SUNUMU

*Hüseyin Tamer Ursavaş, **Mahmut Tunçez**, Naim Özpolat*
İzmir Katip Çelebi Üniversitesi Atatürk Eğitim ve Araştırma Hastanesi

AMAÇ: Kalçanın kompartman sendromu nadir görülen ancak siyatik palsisi ve kalça abdüksiyon gücünde kayıpla işlev kaybına neden olabilen acil bir durumdur. Erken tanı ve tedavinin esas olduğu bu durumu literatür eşiliğinde olgumuzla beraber sunmayı amaçladık.

YÖNTEM: 52 yaşında işçi olarak çalışan erkek hasta acil servise şiddetli sağ alt ekstremite ağrısıyla başvurmuştu. Çöp toplama aracından atlarken düştüğünü belirten hastanın şiddetli ağrısı nedeniyle kooperasyon kurulamamaktaydı. Düz grafileri olağan olan hastaya BT tetkiki istendi (Resim 1-2). Elde edilen BT tetkikinde yumuşak dokuda şişlik ve gluteus medius-minimus kompartmanın kas liflerinin fibrilasyonu izlenmekteydi. Fizik muayene tekrarlandığında hastada düşük ayak ve siyatik bölgede hipoestezi saptandı. Acil ameliyata alınan hastanın kalça kompartmanları gevşetildi ve dren takibine alındı (Resim 3). Post op 3. gün siyatik sinir işlevi tamamen düzelen hastanın takiplerinde abdüktör kas gücü kaybı 4. ayda normale

BULGULAR: Kalçanın kompartman sendromuna nadir olarak rastlanır. Etyolojide başlıca immobilizasyon ve çok daha az sıklıkla travma sorumlu tutulmaktadır.1,2 Üç ayrı kalça kompartmanı vardır. Kalça ekleminin lateralinde tensor fascia lata kompartmanı, kalçanın hemen posteriorunda içinde siyatik sinirin gluteus medius – minimus kaslarının olduğu kompartman ve cilde yakın posterior kesimde gluteus maksimusun olduğu kompartman bulunur. Buna ek olarak ilopsoas'ın da kompartman sendromu bildirilmiştir3,4. Birçok vaka sunumunda bahsi geçen 30 mmHg basınç geçildiğinde kapiller dolaşımın tamamen durduğu kabul edilir5,6. Tanıda gecikildiğinde kalça kaslarında işlev kaybına ek olarak siyatik sinir işlevlerinde de kalıcı hasar kalabilir. Rabdomiyoliz sonrası miyoglobinüri ve böbrek yetmeliği; üçüncü boşluğa sıvı kaybı sonrası hipotansiyon; hücre yıkımı ile oluşan hiperkalemi sonucu asidoz oluşup sonuç olarak çoklu organ yetmezliği sendromu gelişebilir7. Literatürde gluteal abse veya derin ven trombozu gibi yanlış tanılar mevcuttur8. Uzamış immobilizasyon nedeniyle olan kompartman sendromlu hastaların kompartman basıncı ölçüldüğünde, basıncın genellikle 30 mmHg'dan yüksek olduğu ve tanı anında kayıt edilmiş olguların hepsinde siyatik sinir palsisi mevcutken neredeyse hepsinde rabdomiyoliz mevcut olduğu gösterilmiştir9. Olgumuz travmatik kas rüptürü ve kompartman içi kanama etyolojisi ile gerçekleştiğinden literatürdeki olgu sunumlarından ayrılmaktadır.

SONUÇ: Kalçanın kompartman sendromu erken tanı ve tedavi almadığında rabdomiyoliz ve siyatik siniri hasarına bağlı olarak ciddi komplikasyonlara gebedir. Travma ile orantısız ağrı, saatler süren immobilizasyon veya alt ekstremitenin duyu-motor kayıplarında akla gelmelidir.

Anahtar Kelimeler: Kalça, Kompartman, Komparman Sendromu, Rabdomiyoliz, Siyatik

P-40

BİLATERAL PATELLAR TENDON RÜPTÜRÜ : OLGU SUNUMU

*Naim Özpolat, **Mahmut Tunçez**, Hüseyin Tamer Ursavaş, Ali Murat Dülgeroğlu*
İzmir Katip Çelebi Üniversitesi Atatürk Eğitim ve Araştırma Hastanesi,Ortopedi veTravmatoloji Kliniği, İzmir, Türkiye

AMAÇ: Bilateral patella rtendon rüptürü çok nadir görülen ve quadriceps tendon rüptürü ile patella kırığından sonra ekstansör disfonksiyonun en sık üçüncü sebebidir. Genellikle endokrin hastalıklar, diabetes mellitus , böbrek yetmezliği, steroid kullanımı , romatoid artrit , sistemik lupus eritromatozis gibi predispozan hastalıklarla görülmesine rağmen sağlıklı bireylerde de bildirilmiştir. Biz 63 yaşında romatoid artriti olan erkek hastayı tedavi sonucu ile sunmayı amaçladık.

YÖNTEM: Olgumuz 63 yaşında erkek hasta olup merdivenden her iki diz hiperfleksiyonda düşme sonucu acil servise başvurdu . 10 yıldır romatoid artrit nedeniyle metotreksat ve hidroksiklorokin tedavisi almakta olan hastanın yapılan fizik muayenesinde her iki diz fleksiyonda ve aktif diz ekstansiyonu yoktu . Çekilen direk grafilerinde osseoz patoloji izlenmedi ve İnsall-Salvati oranı artmış izlendi .

BULGULAR: Operasyon sırasında sol patellar tendon ileri dejenere ve liflerine ayrılmış şekilde midsubstance komplet rüptür ve sağ patellar tendon patella distal polden ayrılmış komplet rüptüre izlendi ve her iki tendon erimeyen suturlar ile primer tamir edildi .Tibial tüberküle ve patellaya açılan tünellerden geçirilen serklaj teli ile tendon üzerindeki tansiyon düşürüldü. Perop diz fleksiyonları 60 derece idi. Postop açı ayarlı dizlikler ile takip edilen ve 60 dereceye kadar hareket verildi ve 8. Haftada serklaj telleri çıkarılarak fizyoterapist eşliğinde diz hareket açıklığı ve kas gücü için egzersize devam edildi. 14. Hafta ve hasta günlük işlerini kendisi yapmakta ve sol diz fleksiyon :110 derce sağ diz fleksiyon :120 derecedir.

SONUÇ: Patellar tendon normalde çok güçlü yapıya sahiptir ve bazı biomekanik çalışmalarda vücut ağırlığının 17 katına kadar kuvvete dayanıklı olduğu gösterilmiştir. Spontan patellar tendon rüptürü cok nadirdir ve genellikle tendon rüptürüne sistemik bir rahatsızlık nedeniyle meydana gelen dejenerasyonun neden olduğu belirtilmektedir. Travmaya bağlı yada travma olmadan tendon rüptürü meydana gelebilir. Eş zamanlı bilateral patellar tendon rüptürü oldukça nadir bildirilmiştir. Tanı konduktan sonra başarılı sonuç için erken cerrahi tedavi yapılmalıdır.

Anahtar Kelimeler: BİLATERAL PATELLAR TENDON RÜPTÜRÜ

P-41

TIIBIAA PLATO KIRIĞI SONRASI GELİSEN SAGITAL PLAN DEFORMİTELERİNİN, İNSTABİLİTE VE DİZ FONKSİYONLARINA ETKİSİ

Mehmet Erdil, *Ersin Kuyucu, Adnan Kara, Murat Bülbül*
İstanbul Medipol Üniversitesi, Ortopedi ve Travmatoloji Ana Bilim Dalı,İstanbul,Türkiye

AMAÇ: Bu çalışmanın amacı tibia plato kırığı nedeni ile tedavi edilen hastalarda, kaynama sonrası posterior tibial eğimin, dizin ön-arka plandaki laksitesine ve bunun fonksiyonel sonuçlara etkisini ve hasta memnuniyetini değerlendirmektir .

YÖNTEM: Kliniğimizde, 2008-2013 yılları arasında tibia plato kırığı nedeniyle tedavi edilen 126 hastadan ,düzenli takibi yapılan 32 hasta (16 erkek,16 kadın) retrospektif olarak değerlendirildi. Hastaların retrospektif değerlendirilmesi elektronik chartlar üzerinden yapıldı

BULGULAR: Çalışmaya aldığımız 32 hastanın (16 erkek , 16 kadın), ortalama yaşı 50 (29-72) idi. Hastalar ortalama 34.1 (12-58) ay takip edildi. Etkilenen dizlerin 16 (%50) 'sı sağ dizdi. Etiyolojik olarak en sık ; düşme ve araç dışı trafik kazası (27 hasta (%84.3)) yer almaktaydı. En çok rastlanan kırık tipi Schatzker tip-3 (12 hasta %37.5) idi . Beş hastada (%15.6) eşlik eden kırıklar mevcuttu. Bu hastaların 15(%46.8)'ine açık redüksiyon, internal fiksasyon ve otojen iliak kemik ile grefonaj yapıldı ve en çok kullanılan tedavi. Seçeneğiydi.

SONUÇ: Literatürde , post-travmatik sagital plan deformitelerinin fonksiyonel sonuçlar ve özellikle de dizin ön-arka plandaki stabilitesi üzerine etkisini değerlendiren bir çalışma bulunmamaktadır. Bizim çalışmamızda hastaların sağlam dizlerine yakın oranlarda normal PTS dizilimi sağlandı ve fonksiyonel diz skorları açısından sağlam ve plato kırıklı dizlerle fark olmaması ,plato kırıklı dizinde normale yakın dizmiş gibi davrandığını göstermekte ve anatomik sagital plan repozisyonununfonksiyonel başarısını öne çıkarmaktadır.

P-42

BİRİNCİ METATARSOFALENGEAL EKLEM FOKAL OSTEOKONDRAL LEZYON ARTROSKOPİK TEDAVİSİ

Mehmet Erdil, *Ersin Kuyucu, Adnan Kara, Murat Bülbül*
İstanbul Medipol Üniversitesi, Ortopedi ve Travmatoloji Ana Bilim Dalı,İstanbul,Türkiye

AMAÇ: Bu çalışmanın amacı; 1. MTF eklemde erken evre fokal osteokondal lezyon cerrahi tedavi seçenekleri arasında artroskopik tedaviyi değerlendirmek, konservatif tedavinin başarısız olduğu hasta gurubunda artroskopik cerrahinin ayak fonksiyonları ve günlük yaşam üzerine etkisini araştırmaktır.

YÖNTEM: Bu prospektif çalışma 2014 yılında 1. MTF eklemde halluks rigidus nedeni ile fokal osteokondral lezyonu olan, opere edilen ve düzenli takipleri yapılan 14 hastayı içermektedir. Tüm hastalara öncelikle ayakkabı modifikasyonu, analjezik kullanımı ve fizik tedaviden oluşan konservatif tedavi denenmiştir. Konservatif tedaviye olumsuz yanıt veren ve manyetik rezonans (MRI) görüntülerinde tam kat kıkırdak hasarı olan ve düzenli kontrolleri yapılan hastalar çalışmaya dahil edilmiş ve tüm hastalardan gönüllü onay formu belgesi imzalatılmıştır. Coughlin-Shurnas Evre-4 halluks rigidusu olan hastalar, artroskopik olarak kissing lezyonu olan hastalar, artroskopi dışında osteotomi ve/veya çeliektomi yapılması gereken hastalar ve düzenli kontrollerine gelmeyen hastalar dışlama kriteri olarak kabul edilmiş ve çalışmaya dahil edilmemiştir. Hastaların hepsi konusunda deneyimli tek bir cerrah (M.E.) tarafından opere edilmiştir. Hastaların postoperatif takip süresi 16,43 (±1,86 SD) aydır. Hastaların 8'i kadın (%57.1), 6'sı erkek (%42.9)'tir. Hastaların ortalama yaşı 44,07 (38-49) dir.

BULGULAR: Çalışmaya aldığımız 14 hastanın 6'sı (%42,9) erkek ve 8'i (%57,1) kadındı. Hastaların ortalama yaşı 44,07±3,40 SD idi (Tablo-1). Takip süresi 16,43±1,86 SD aydı. Hastalar konusunda deneyimli tek cerrah tarafından (M.E.) opere edildi.

SONUÇ: Sonuç olarak; sık karşılaşılan bir ayak problemi olan halluks rigidusta konservatif tedavinin başarısız olduğu aktif bireylerde artroskopik microhole drill tekniği oldukça iyi fonksiyonel skorlar ile komplikasyonsuz şekilde yapılabilir.

P-43

TÜRKİYE'DE ORTOPEDİ VE TRAVMATOLOJİ ASİSTANLIĞI; ÇALIŞMA KOŞULLARI, EĞİTİM VE PSİKOLOJİK DURUMLARINA BAKIŞ

Mehmet Erdil, *Ersin Kuyucu, Adnan Kara, Sercan Yalçın, Serkan Sürücü, Mahir Mahiroğulları, Murat Bülbül*
İstanbul Medipol Üniversitesi, Ortopedi ve Travmatoloji Ana Bilim Dalı, İstanbul, Türkiye

AMAÇ: Ülkemizde 5 yıllık bir süreçte tamamlanan ortopedi ve travmatoloji ihtisası zorlu bir eğitim sürecidir ve bu çalışma ile amacımız; ülkemizdeki ortopedi asistanlarının eğitim koşullarını ve bu sürecin asistanlar üzerine olan etkilerini anket yolu ile ortaya koymaktır.

YÖNTEM: 474 katılımcı (%90.45) Ortopedi ihtisası yapmaktan memnundu. Katılımcıların 343 tanesi (%65.45) Ortopedi ve Travmatoloji uzmanlığını ilk tercihi olarak istemişti. Katılımcıların 419 tanesi (%79.96) tekrar sınava girmeleri durumunda yine aynı bölümü seçeceğini belirtti. Katılımcıların 488'inin (%93.12) tıp dışı hobisi mevcuttu.

BULGULAR: Çalışma saatleri değerlendirildiğinde nöbetler dahil 337 adet katılımcının (%64.31) 90 saatin üstünde haftalık mesaisi olduğu ve 521 Tanesinin (%99.42) nöbet gününün ertesinde de çalışmak zorunda olduğu görüldü. İlk 3 şehirdeki 372 asistanın 370'i (% 99.46) nöbet ertesi izin kullanmazken, diğer şehirlerdeki 152 asistanın 151'i (% 99.34) nöbet ertesi izin kullanmıyordu. Üniversite hastanelerindeki 310 asistanın 307'si (%99.03) nöbet ertesi izin kullanmazken, eğitim araştırma hastanelerindeki (EAH) 214 asistanın hiç birisi nöbet ertesi izin kullanmıyordu.

SONUÇ: Çalışmamızın bazı limitasyonları bulunmaktadır. Öncelikle çalışmamızın sadece Türkiye'deki asistan hekimleri içermesi çalışma sonuçlarının global bir çıkarım yapılmasını kısıtlamaktadır. Ayrıca, ülkemiz asistanlarının % 70 i çalışmaya dahil edilebilmiştir. Buna ek olarak bilimsel eğitimin ve psikolojik durumun değerlendirmesi için objektif kriterler yoktur

P-44

ERKEK BERBERİNDE İNTERDİJİTAL PİLONİDAL SİNÜS

Mehmet Köse[1], *Kemal Zencirli*[1], *Kutsi Tuncer*[1], *Sinan Yılar*[1], *Murat Topal*[2]
[1] *Atatürk Üniversitesi, Ortopedi ve Travmatoloji ABD, Erzurum, Türkiye*
[2] *Erzurum Bölge Eğitim ve Araştırma Hastanesi, Ortopedi Kliniği, Erzurum, Türkiye*

AMAÇ: Parmak arasında oluşan elin pilonidal sinüsü erkek berberlerde görülen mesleki bir hastalıktır. Pilonidal sinüs sakrokosigeal gibi alanlarda sık görülmekle birlikte parmak arasında hastalığın görülmesi oldukça nadirdir. Hastalık kısa sert saç kıllarının interdijital sulkus derisine girmesiyle başlar; sinüs oluşumuyla ilerler müteakiben kist oluşumu gerçekleşir. Sinüs formasyonu içinde kısa saç tellerinin birikimi enfeksiyona ve sonunda klasik pilonidal sinüs hastalığına neden olur. Hastaların sıklıkla başvuru şekli enfekte kistten pürülan akıntı olması şeklindedir. Bu olgu sunumunda pilonidal sinüsün oldukça nadir bir şekli olan interdijital pilonidal sinüs olgusunu ve cerrahi tedavisini sunarak literatüre katkıda bulunmayı amaçladık.

YÖNTEM: 32 yaşında erkek sağ el hasta 3-4. parmaklar arasında 3 haftadır devam eden pürülan akıntı şikayetiyle kliniğimize başvurdu. 10 yıldır erkek berberi olarak çalışan hastanın3 ve 4. parmaklar arasında, ortasında 2 mm açıklığı olan 0,6 cm genişliğinde 2,5 cm derinliğinde bir şişliği mevcuttu.

BULGULAR: Kitle lokal anestezi altında sınırlarından eksize edildi. Yara primer kapatıldı Histopatolojik inceleme ortasında saç telleri bulunan etrafını epidermis ve kronik inflamasyon hücreleri çevreleyen bir pilonidal sinüs kisti olduğunu ortaya koydu. Hastanın yapılan 5. ay takibinde herhangi bir şikayeti yoktu.

SONUÇ: İnterdijital pilonidal sinüs oldukça nadir görülmekle birlikte berberlerde rastlanılan bir meslek hastalığı olduğu akılda tutulmalıdır. Doğru tanıyı koymak ve uygun cerrahinin yapmak nükslerin önlenmesi açısından önemlidir. Hijyen kurallarına dikkat edilmesi ve eldiven kullanımı hastalığın önlenmesinde faydalı olabilir.

Anahtar Kelimeler: berber hastalığı, pilonidal sinüs kisti

P-45

TİBİA PROKSİMAL METAFİZER KIRIKLARDA, HİBRİT EKSTERNAL FİKSATÖR İLE TESPİT VE MİNİMAL İNVAZİF PLAK İLE OSTEOSENTEZ SONUÇLARININ KARŞILAŞTIRILMASI

Mehmet Kürşad Bayraktar, *Murat Çakar, Ali Çağrı Tekin, Müjdat Adaş, Yusuf Özcan, Süleyman Semih Dedeoğlu, Samet Aslan, Hakan Gürbüz*
Okmeydanı Eğitim ve Araştırma Hastanesi, Ortopedi ve Travmatoloji Kliniği, İstanbul, Türkiye

AMAÇ: Tüm tibia kırıklarının %10›u ekleme uzanmayan tibia metafizer kırıklarıdır. Yüksek enerjili travma ile oluşurlar ve kompleks doku hasarı da ciddi bir problemdir. Literatürde konservatif tedavinin sonuçlarının kötü olduğu genel kabul görmektedir. Tibia proksimal metafizer kırıkların cerrahi tedavisinde kilitli/kilitsiz plak, intramedüller çivi, eksternal fiksatör ve minimal invazif plak (MIPO) gibi pek çok alternatif bulunmaktadır. En iyi cerrahi yöntemin hangisi olduğu halen tartışmalıdır. Bu çalışmada tibia metafizer eklem dışı kırıklarda eksternal fiksatör ile minimal invazif plaklama seçenekleri fonksiyonel açıdan karşılaştırılmıştır.

YÖNTEM: Eklem dışı tibia metafizer kırık nedeni ile, 2011-2013 yılları arasında opere edilmiş ve en az 1 yıllık takibi olan 38 hasta (27 E, 11K) çalışmaya dahil edilmiştir. Çalışmaya alınmama kriterleri; intraartiküler uzanım, açık kırık, patolojik kırık, alt ekstremitede multiple kırık ve nörovasküler defisit olarak kabul edildi. Eksternal fiksatör grubundak, 22 hasta (16E/6K), MIPO grubundaki 16 hasta (11E/5K) ile kırık kaynaması, eklem hareket açıklığı, ağrı, hasta memnuniyeti ve yara enfeksiyonu açısından karşılaştırıldı. HSS diz skorlama sistemi kullanılarak sonuçlar 1., 4. ve 12. aylardaki kontrolleri esnasında kaydedildi.

BULGULAR: Olguların tümünde kaynama elde edildi. Kırık iyileşmesi ve ağrı yönünden iki grup arasında anlamlı fark tespit edilmedi. Kırık iyileşmesi ve ağrı yönünden iki grup arasında anlamlı fark tespit edilmedi. Enfeksiyon açısından değerlendirildiğinde eksternal fiksatör grubunda 4, MIPO grubunda 2 vakada yüzeyel enfeksiyon görüldü. HSS skorları 1. grupta 1., 4. ve 12 aylarda sırası ile 74, 90 ve 96 ; 2. grupta ise 88, 92 ve 98 olarak hesaplandı. Erken dönemde fonksiyonel olarak eksternal fiksatör daha düşük puanda iken 12. ay sonunda anlamlı fark tespit edilmedi.

SONUÇ: Tibia proksimal metafizer kırıklarda kusursuz bir cerrahi seçeneği olmamakla birlikte, eksternal fiksatör ile minimal invazif plaklama karşılaştırıldığında kırık kaynaması açısından anlamlı fark görülmemiştir. Hibrit eksternal fiksatör kullanımı özellikle erken dönemde hasta konforu ve fonksiyonel sonuçlar üzerinde olumsuz etki yapsa da orta dönem sonuçları fonksiyonel olarak başarılı bulunmuştur. Açık kırık ya da yumuşak doku yetersizliği yoksa iki seçenek arasından minimal invazif perkütüan plaklama tercihi ön planda konfor açısından ön planda düşünülmelidir.

Anahtar Kelimeler: Hibrit eksternal fiksatör, Minimal invazif plak, Tibia proksimal metafizer kırık, fonskiyonel.

P-46

KRONİK ANTERİOR OMUZ ÇIKIKLARINDA AÇIK REDÜKSİYON VE YUMUŞAK DOKU TAMİRİ SONUÇLARI, EN AZ 18 AYLIK TAKİP SONUÇLARI

Mehmet Kürşad Bayraktar, *Murat Çakar, Müjdat Adaş, Yusuf Özcan, Süleyman Semih Dedeoğlu, Yunus İmren, Ali Çağrı Tekin, Haluk Çabuk, Cem Zeki Esenyel*
Okmeydanı Eğitim ve Araştırma Hastanesi, Ortopedi ve Travmatoloji Kliniği, İstanbul, Türkiye

AMAÇ: En az 3 hafta disloke kalmış omuz çıkığına kronik omuz çıkığı ismi verilir. Omuz çıkığı çok sık görülmektedir.Çok ciddi ağrı veren ve hareketi neredeyse tamamen kısıtlayan akut çıkığın redükte edilmemesinin nedenleri hastanın medikal ve sosyal durumu ile tıbbi bakıma ulaşılabilirlik olarak sıralanmaktadır. Kronik çıkıklar içerisinde daha az ağrılı olması ve direkt grafide normale yakın görülmesi nedeni ile posterior çıkıklar anterior çıkıklardan daha sık görülür. Kronik anterior omuz çıkıklarında tedavi tartışmalıdır. Tedavi seçenekleri arasında konservatif tedavi, açık redüksiyon ve yumuşak doku tamiri, artrodez, artroplasti ve humerus başı rezeksiyonu bulunmaktadır. Bu çalışmada, kronik anterior omuz çıkıklarında, çıkık kalma süresine bakılmaksızın açık redüksiyon ve yumuşak doku onarımı yapılan hastaların en az 18 aylıkfonksiyonel sonuçları değerlendirilmiştir.

YÖNTEM: 2008-2013 yılları arasında opere edilmiş, 5'i sağ 3'ü sol omuz olmak üzere 8 hastaya (6 erkek, 2 kadın); deltopektoral insizyonla girilerek açık redüksiyon ve herhangi bir implant yerleştirilmeksizin yumuşak doku onarımı yapıldı. Ortalama çıkık kalma süresi 8 hafta (3-16 hafta) olup hastaların hiçbirisine başvuru esnasında redüksiyon denenmedi. Hastaların hiçbirisinde preoperatif ve postoperatif dönemde nörolojik defisit saptanmadı. Hill-Sachs lezyonu %30'dan küçük olduğundan dolayı herhangi bir ilave işlem uygulanmadı. Postoperatif 3. hafta hareket başlandı. Ortalama takip süresi 21 ay (18-24 ay) idi. Hastalar Rowe ve Zarin's skorlarına göre değerlendirildi.

BULGULAR: Hastaların takiplerinde hiçbirinde tekrar çıkık saptanmadı. 1 hastada yara infeksiyonu görüldü. Rowe ve Zarin's skorlarına göre 3 hasta mükemmel, 4 hasta iyi ve 1 hasta kötü olarak tespit edildi. Hastaların medikal durumu ile kötüleştikçe cerrahi sonrası bakım ve rehabilitasyonu da kötüleştiğinden dolayı fonksiyonel skorlarda azalma görüldü.

SONUÇ: Günlük pratiğimizde çok nadir karşılaştığımız kronik anterior omuz çıkıklarının cerrahi tedavisinde tek başına açık redüksiyon ve yumuşak doku tamiri, hastaların takibinde en önemli kriter olan tekrar çıkık oluşumunun önüne geçtiğinden dolayı, gayet yeterli bir cerrahi yöntemdir. Hastaların medikal ve sosyal durumları göz önünde bulundurulmalı ve foksiyonel sonuçlara etkisi hakkında hastaya bilgi verilmelidir.

Anahtar Kelimeler: kronik anterior omuz çıkığı, açık redüksiyon, deltopektoral insizyon.

P-47

SEMPTOMATİK GENÇ ERİŞKİNLERDE MODIC DEĞİŞİKLİKLERİNİN GÖRÜLME SIKLIĞI VE MESLEK TÜRLERİ İLE İLİŞKİSİ

Mehmet Kürşad Bayraktar, *Murat Çakar, Yusuf Özcan, Abdullah Faruk Uyanık, Hakan Gürbüz*
Okmeydanı Eğitim ve Araştırma Hastanesi, Ortopedi ve Travmatoloji Kliniği, İstanbul, Türkiye

AMAÇ: Genç erişkinlerde spesifik olmayan bel ağrısı yaygın görülmektedir ve vertebral endplate değişiklikleri ile yakından ilişkilidir. MR görüntüleri esas alınarak dejeneratif disk hastalığı ile ilşkili endplate ve subkondral değişiklikler ilk olarak De Roose ve Modic tarafından tarif edilerek sınıflandırılmıştır. Özellikle Modic değişikliklerin yaş ile artan ilişkisi tüm yayınlarda vurgulanmaktadır. Literatürde genç erişkinlerde az sayıda yayında Modic değişiklikleri incelenmiş, mesleksel ilişkisine değinilmemiştir. Bu çalışmada Modic değişikliklerin semtomatik genç erişkinlkerde görülme sıklığı ve meslek türleri ile ilişkisi araştırıldı.

YÖNTEM: Bu kesitsel çalışmada, 20-40 yaş arası, 32 kadın ve 76 erkek hastanın T1 ve T2 ağırlıklı lomber MR görüntüleri disk dejenerasyonu ve Modic değişiklikleri açısından değerlendirildi. Ortalama yaş 30.99'du. Çalışmaya 20 ile 40 yaş arası, en az 3 haftadır bel ağrısı şikayeti olan ve daha önce hiç cerrahi geçirmemiş genç erişkin hastalar dahil edildi. Lomber travma, skolyoz ve spondilodiskit öyküsü olan hastalar çalışmaya alınmadı. Hastalar iş yüklerine göre sedanter çalışan, ayakta çalışan ve ağır işlerde çalışanlar olmak üzere 3 gruba ayrıldı. Bu gruplar cinsiyetlerine göre alt gruplara ayrılarak Modic değişikliklerin görülme sıklığı ile ilişkisi incelendi. Ayrıca Modic değişiklikler lomber seviyelerine göre incelendi. Kikare testi ve Student's t testi ile istatistiksel olarak karşılaştırıldı.

BULGULAR: Disk dejenerasyonu %45.37 iken, Modic değişikliklerin prevelansı %29.62 bulundu. Tip 2 hakimiyeti gözlenirken Tip değişiklik tespit edilmedi. Modic değişikliklerinin %94.59'u alt lomber segmentlerde gözlendi. Meslek grupları kendi aralarında arşılaştırıldığında istatistiksel olarak anlamlı fark saptanmadı.

SONUÇ: Bu çalışmanın literatüre katkısı,Modic değişiklikleri ile meslek tipleri arasındaki ilişkinin incelenmesidir ve anlamlı fark saptanmamıştır. Bu çalışma ile bizim çıkarımımız Modic değişikliklerinin gelişiminde meslek türlerinin herhangi bir etkisi olmadığıdır.

Anahtar Kelimeler: Modic değişiklikleri, meslek tipi, genç erişkin, dejeneratif disk hastalığı.

Tercih Edilen Sunuş Şekli: Poster Sunum

P-48

LOMBER VERTEBRADA FASET ORİYENTASYONUNUN MORFOLOJİK DEĞERLENDİRİLMESİ; ANATOMİK ÇALIŞMA

Mehmet Kürşad Bayraktar[1], *Murat Çakar*[1], *Yusuf Özcan*[1], *Süleyman Semih Dedeoğlu*[1], *Yunus İmren*[1], *Haluk Çabuk*[1], *Müjdat Adaş*[1], *Abdullah Faruk Uyanık*[1], *Hülya Gürbüz*[2]
[1] *Okmeydanı Eğitim ve Araştırma Hastanesi, Ortopedi ve Travmatoloji Kliniği, İstanbul, Türkiye*
[2] *İstanbul Bilim Üniversitesi, Anatomi Ana Bilim Dalı, İstanbul, Türkiye*

AMAÇ: Zigoapofizyel eklem olarak da adlandırılan faset eklem alttaki vertebranın processus articularis superioru ile üstteki vertebranın processus articularis inferioru arasında meydana gelen sinoviyal bir eklemdir. Sağ ve sol her iki lamina ile pedikülün birleşkesinden çıkan processus articularisler aynı zamanda anterioründe spinal sinirlerin geçtiği foraman intervetebraleyi de oluştururlar. Synoviyal karakterdeki bu eklemler vertebral kolonun fleksibilitesini ve dolayısı ile hareketini kontrol eder. Bunu sağlamak için vertebra seviyelerine göre farklı yönelimde yerleşmektedir. Lomber vertebrada vida yerleştirilmesi ve perkütan işlemler gibi cerrahi uygulamalar esnasında faset eklemin sagittal plan ile yaptığı açı büyük önem taşımaktadır. Klinik pratikte ise lomber kaynaklı ağrı ile faset eklem açısı arasında ilişki pek çok yayında gösterilmiştir. Pedikül vidalarının kullanımı son yıllarda büyük artış göstermiştir. Faset eklem morfolojisi ve yönelimi özellikle vida yerleştirilmesi esnasında yol göstericidir. Literatürde kadavra kemik kullanılarak faset eklem morfolojisini tanımlayan az sayıda yayın bulunmaktadır. Bu anatomik çalışmada, güvenli cerrahi uygulamalarına rehber olmak amacı ile lomber faset morfolojisi ölçülerek, vertebra seviyelerine göre faset oriyentasyonu araştırılmıştır.

YÖNTEM: 8 kadavranın 40 adet kurutulmuş lomber vertebra kemiği seviyelerine göre gruplandırılarak sağ ve solda faset eklem açıları, superior fasetlerin yüksekliği, derinliği ve genişliği ölçüldü. Faset yüksekliği faset yüzeyinin supero-inferior doğrultudaki en uzun mesafesinden ölçülerek kaydedildi. Faset genişliği medialden laterale, faset derinliği ise posteriorden anteriore doğru en geniş noktalar arasından ölçüldü. Uzunluk ölçülerinin tamamı mm cinsinden kaydedildi. Faset eklem açısı fasetlerin posterolateralden anteromediale doğru yönelimi ile sagital düzlem arasındaki açı olarak hesaplandı. Tüm ölçümler sağ ve sol olarak tekrarlanarak lomber seviyelerine göre ortalama değerler tespit edildi. Ölçümler çalışmaya katılan araştırmacılar tarafından tekrarlanarak hata payı en aza indirilmeye çalışıldı.

BULGULAR: Ölçülen tüm değerlerin L1'den L5'e doğru gidildikçe arttığı gözlendi. Faset yükseklikleri 10.56-15.23 mm arasında, genişlikleri 10.20-13.80mm arasında ve derinlikleri ise 7.80-9.30 mm arasında ölçüldü. Lomber faset yüzeyinin sagital düzlemle yaptığı açının da L1'den L5'e doğru artış gösterdiği ve sagital oriyentasyondan coronale doğru değiştiği tespit edildi. Sagital düzlem ile fasetlerin yaptığı açıların ortalama değerleri; L1 seviyesinde 18.60°, L2 seviyesinde 21.22°, L3 seviyesinde 32.42, L4 seviyesinde 38.10 ve L5 seviyesinde 44.36 olarak ölçüldü. İncelenen örneklerde sağ ve sol fasetlerin ölçümlerinde %10'dan büyük farklılık görülmedi.

SONUÇ: Vertebral kolonun hareketinin büyük kısmı intervertebral disk tarafından gerçekleştirilir. Bu hareketin kısıtılandırılarak yönlendirilmesi ise faset eklemler tarafından gerçekleştirilir. Servikal ve lomber vertebralarda faset eklem yönelimi posteromediale doğru yerleşerek hareket açıklığının geniş seviyede olmasını sağlar. Torakal bölgede ise koronal planda yerleşim rotasyon ve lateral fleksiyona izin verirken diğer hareketleri büyük oranda kısıtlamaktadır. Bu çalışmada lomber bölge faset eklem morfolojisi incelenmiş, kurutulmuş kadavra kemiklerinde sagital düzlem ile yaptığı açı ölçülmüştür. Çalışmamızda özellikle vurgulanması gereken sonuç; fasetlerin L1'den L5'e doğru inildikçe hem sagital düzlemle yaptığı açı hem de morfolojik olarak yükseklik, derinlik ve genişliklerinin arttığıdır.

Anahtar Kelimeler: Faset eklem, sagital plan, oriyentasyon, morfoloji

P-49

TORAKAL VERTEBRADA ANEVRİZMAL KEMİK KİSTİNİN POSTERİOR GİRİŞİMLE VERTEBRAL KOLON REZEKSİYONU İLE ÇIKARTILMASI VE ENSTRÜMANTASYONU, OLGU SUNUMU.

Mehmet Kürşad Bayraktar, *Murat Çakar, Yusuf Özcan, Süleyman Semih Dedeoğlu, Yunus İmren, Tuğrul Ergün, Hakan Gürbüz*
Okmeydanı Eğitim ve Araştırma Hastanesi, Ortopedi ve Travmatoloji Kliniği, İstanbul, Türkiye

AMAÇ: Anevrizmal kemik kisti, tüm kemik tümörlerinin %1.5'ini oluşturur. Primer omurga tümörleri içerisinde ise oranı artarak %15'e ulaşır. Benign olmasına rağmen agresif seyirli bir kemik tümörü olması nedeni ile omurga tutulumu tedavisi zor ve takip gerekteren bir süreçtir. Klinik semptomlar değerlendirildiğinde ağrı ön planda görülürken, özellikle genç hastalarda deformite de ilk başvuru nedenlerindendir. Bu çalışmada T6 seviyesinde korpustan posterior elemanlara kadar geniş tutulum gösteren bir anevrizmal kistinin cerrahi tedavisi tartışılmıştır. Sırtında ağrı ve hızla ilerleyen kamburluk şikayeti ile başvuran 19 yaşında erkek hastanın tedavisi ve takipleri Bu çalışmada T6 seviyesinde vertebra anterior ve posterior elemanları tutan agresif anevrizmal kemik kistinin vertebral kolon rezeksiyonu yapılarak çıkartılması ve kifozun düzeltilerek posterior enstrümentasyon ve anteriorden kafes konularak

YÖNTEM: Olgu: Sırtında ağrı ve hızla ilerleyen kamburluk şikayeti ile başvuran 19 yaşında erkek hastanın radyografilerinde ve daha sonra istenen BT ve MR görüntülümelerinde, T6 cisminde destrüksiyona yol açmış, aynı şekilde pedikül ve laminaya kadar uzanım gösteren lezyon tespit edildi. Hastanın Kifoz açısı 85° ölçüldü. Herhangi bir nörolojik defisit tespit edilmedi. Hastanın BT eşliğinde yapılan iğne aspirasyon biyopsisinde agresif anevrizmal kemik kisti tespit edildi. Hastaya posterior yaklaşımla girilerek T6 seviyesinden vertebral kolon rezeksiyonu planlandı. Nöromoniterizasyon eşliğinde T6 seviyesinden vertebral kolon rezeksiyonu yapıldı, anteriorden kafes yerleştirilerek kifoz düzeltildi. Posterior enstrümantasyon ve füzyon yapılarak hasta postoperatif 3 ay TLSO breys ile takip edildi. Hasta takiplerinde radyolojik olarak nüks varlığı, kifoz , enstrümantasyon yetersizliği açısından 24 ay boyunca değerlendirildi.

BULGULAR: İntraoperatif alınan biyopsi sonucu da Bt eşliğinde alınan biyopsi gibi agresif anevrizmal kemik kisti olarak geldi. Hastanın postoperatif kifoz açısı 85°'den 58°'ye indiği, 24 aylık takipleri sonrasında ise 62, ölçüldüğü kaydedildi. 24 aylık takiplerinde cerrahi saha içerisinde veya herhangi bir bölgede nüks görülmedi. Ağrı VAS skoru ile ölçüldü; preop VAS 8'den postoperatif 5'e, son kontrolünde ise 3'e geriledi. Hastada enstrümentasyon yetmezliği veya kavşak kifozu gibi bulgular saptanmadı.

SONUÇ: Anevrizmal kemik kisti omurganın primer tümörleri içerisinde benign fakat agresif karakterde bir tümör olarak bilinmektedir. Özellikle yerleşim yeri nedeni ile ağrı ile birlikte deformite ve nörolojik defisit oluşturma riski de yüksek bir tümördür. Bu çalışmada T6 seviyesinde 85° keskin kifoza yol açmış ve nörolojik defisiti olmayan genç bir hastanın vertebral kolon rezeksiyonu ile tedavisi tek olgu üzerinden değerlendirilmiştir. Cerrahi mortalite ve morbidite oranları yüksek olan bu tedavi seçeneği ile sağlanan düzeltme ve tümörün eksizyonu 24 aylık takipte de bütünlüğünü korumuştur.

Anahtar Kelimeler: Vertebral kolon rezeksiyonu, spinal anevrizmal kemik kisti, osteotomi, kifoz.

P-50

KİENBÖCK HASTALIĞINA SEKONDER SPONTAN PROKSİMAL SIRA ANKİLOZU

Mehmet Nuri Konya
Kocatepe Üniversitesi, Ortopedi ve Travmatoloji Ana Bilim Dalı,Afyon, Türkiye

AMAÇ: Lunatumun avasküler nekrozu olarak adlandırılan Kienböckhastalığı ilk kez 1910 yılında tarif edilmiştir. El bileğinde karpal çökmelere ve sonrasında tedavi edilmez ise el bileği ekleminde dejenerasyon oluşturabilmektedir.Lunatum kemiğinde travmatik veya nontravmatik nedenlerle lunatum kemiğinin beslenmesi bozulabilmekle birlikte esas neden henüz bilinememektedir. Spontan el bileği füzyonu; romatoid artrit gibi çeşitli hastalıklarda rastlansa da Kienböck hastalığına bağlı proksimal sıra füzyonuna literatürde rastlanamamıştır Bu çalışmamızda, Kienböck Hastalığına bağlı olarak spontan el bileği füzyonu gelişen hastamızı sunmak istiyoruz,

YÖNTEM: 40 yaşında bayan hasta sol el bileğinde ağrı ve hareket kısıtlılığı nedeni ile polikliniğimize başvurdu. Hastadan alınan anamnezde, 3 yıl önce düşme sonrası el bileğinde ağrı şikayetleri olmasına rağmen tedavi görmemiştir. Hasta el bileğinde ağrı ve hareket kısıtlılığının artması üzerine polikliniğimize başvurdu. Yapılan ortopedik muayenede, sol el bileğinde 10 derece ekstansiyon ve10 derece fleksiyon mevcuttu. Hastanın supinasyon ve pronasyon hareketleri kısıtlı idi. Sol el bileği ön-arka grafisinde lunatum kemiğinde çökme ve skleroz artışı ve kistik değişiklilkler saptanmıştır. Çekilen MR görüntüsünde lunatum yüksekliğinde azalma, radiokarpal veya midkarpal dejeneratif artrit bulgularına rastlanmıştır. Hastanın klinik ve radyolojik bulguları değerlendirildiğinde Kienböck Hastalığına bağlı el bileği artrozu tanısı konmuştur. Hastaya cerrahi tedavi olarak proksimal sıra karpektomisi ve el bileği artrodezi önerilmiştir ancak hasta artrodezi kabul etmeyerek proksimal sıra karpektomisini istemiştir.

BULGULAR: Cerrahi Teknik: Hasta genel anestezi altında supin pozisyonda yatırıldı. Sol el bileği dorsalinde radius dsital ucundan başlayarak 3 metakarp şaftına uzanan 10 cm lik insizyon yapıldı cilt cilt altı geçilerek 3. ekstensor tendonu bulunarak kapsüle ulaşılarak longitudinal olarak kesildi. Proksimal sıra kemiklerinin Skafoid, Lunat ve Triquetrum kemiklerinin birbirleri ile füzyona uğramış olduğu görüldü. Distal sıra ve radius distal ucu korunarak proksimal sıra çıkarıldı.Hastanın per-op fleksiyon ve ekstansiyon hareketlerinin artmış olduğu görüldü. El bileği artrodezi yapılmadan katlar kapatıldı.

SONUÇ: Kienböck hastalığında tedavi seçenekleri oldukça değişkendir. Hastalığın evresi ve etyolojisine göre değişiklik gözlenebilmektedir.Hastalığın erken evrelerinde dekompresyon ve greftleme yeterli olabilirken, ilerleyen evrelerde radial kısaltma, parsiyel el bileği füzyonu, proksimal sıra karpektomi ve el bileği artrodez ameliyatları uygulanabilmektedir. Spontan el bileği ,proksimal sıra füzyonu literatürde nadir tanımlanan ve Kienböck Hastalığına bağlı olarakta çok nadir gözlenen bir durumdur.

Anahtar Kelimeler: el bileği, proksimal sıra, kienböck

P-51

POST-TRAVMATİİK ZEMİNDE GELİŞEN PATELLAR OSTEOKONDROM; NADİR BİR OLGU

Mehmet Nuri Konya[1], *Recep Altın*[1], *Çiğdem Özdemir*[2]
[1] *Kocatepe Üniversitesi,Ortopedi ve Travmatoloji Ana Bilim Dalı, Afyon, Türkiye*
[2] *Kocatepe Üniversitesi,Patoloji Ana Bilim Dalı, Afyon, Türkiye*

AMAÇ: Patella tümörleri nadir görülen kemik tümörleridir ve en sık dev hücreli tümör görülür. Bunun dışında kondroma, anevrizmal kemik kisti, osteoid osteoma,osteokondrom, kondroblastom, osteosarkom, glomus tümörleri görülebilir. Bipartit patella doğuştan patellanın iki veya daha fazla olması durumudur. Erkeklerde kızlara göre daha sık görülür. Bipartit patella nadir görülen bir kemik anomalisidir. Toplumda % 2-8 oranında görülür. En sık lokalizasyonu süperolateral bölgede görülür.

YÖNTEM: Bizim hastamız 20 yaşında erkek hasta yaklaşık 5 ay önce sağ diz üzerine düşme sonrası ortopedi polikliniğine başvurmuş. Hastanın çekilen grafisinde sağ patellada atipik görüntü paterni izlendi ve bipartit patella olduğu düşünüldü. Nsai tedavisi düzenlenmesine rağmen hastanın şikayetlerinde düzelme sağlanmaması üzerine çekilen grafisinde sağ patella lateral kısımda kitle olduğu düşünüldü. Hastaya MR çekildi ancak kitle lehine bir patoloji saptanmadı. Hasta ameliyata alındı sağ diz anterolateralden girilerek quariceps tendon longitudinal olarak ikiye ayrıldı. Patella devrildikten sonra patellanın lateralindeki kitle görülüp eksize edildi. Örnek patolojiye gönderildi.

BULGULAR: Patoloji sonucuna göre kesitler üzerinde kalın kartilaj kep bulunan yer yer kompakt kemik trabeküllerinden oluşan noduler lezyon izlendi. Kemik trabeküller arasında miksoid değişiklikler izlendi.klinikle uyumlu olarak hastada osteokondrom teşhisi koyuldu.

SONUÇ: Post-travmatik patella yaralanmalarında patella fraktürü en sık düşünülen patolojidir. Grafide akut bir kırık hattı görülmeyip patellanın ayrı parçaları olduğunda en sık bipartit patella olabileceği düşünülür. Bizim olgumuzda da olduğu gibi travma sonrası fraktürle uyumlu olmayıp bipartit patella ile uyumlu olarak düşünülmüştür.fakat hastanın kitlesi lateralde olduğundan bipartit patella tanısından uzaklaşıldı. Hastanın kliniği ile uyumlu ve histopatolojisiyle uyumlu olarak hastada osteokondrom teşhisi koyuldu.patella tümörleri nadir görülsede mutlaka ayrıntılı inceleme yapılması gerekmektedir. Ayrıcı tanı olarak patella tümörleri olabileceği düşünülmesi önerilmektedir

Anahtar Kelimeler: Patella, Osteokondrom, Bipartita

P-52

BİKONDİLER TİBİA PLATO KIRIKLARINDA "JOYSTİK YÖNTEMİ" İLE HİBRİD EKSTERNAL FİKSASYON UYGULAMASI :TEKNİK NOT

Murat Bülbül, *Ersin Kuyucu, Adnan Kara, Mehmet Erdil*
İstanbul Medipol Üniversitesi, Ortopedi ve Travmatoloji Ana Bilim Dalı, İstanbul, Türkiye

AMAÇ: Bikondiler plato kırıkları tedavisinde bir çok seçenek olmasına rağmen hala ortopedistler için tedavide uğraştırıcı ve zor kırıklardır(1). Bikondiler tibia plato kırıkları tüm tibia kırıklarının %9,2'sini oluşturmaktadırlar(2).Tedavide amaç eklem yüzeyinin düzgünlüğünü sağlamak, normal dizilimi restore etmek ve dize erken hareket vermeyi sağlamaktır(3-4).

YÖNTEM: 2007 ve 2013 yılları arasında iki merkezde cerrahi tedavi uyguladığımız 72bikondilertibia plato kırıklı hasta (49 erkek, 23 kadın) retrospektif olarak değerlendirildi. Hastaların retrospektif değerlendirilmesi elektronik chartlar üzerinden yapıldı.Büyüme plakları kapanmamış pediatrik kırıklar, tamir veya rekonstrüksiyon gerektiren instabilitesi olan hastalar, damar sinir yaralanması olan kırıklar, ameliyat sonrası yoğun bakımda yatması gereken, 12 aydan az takibi olan ve klinik takiplerine katılmayan hastalar çalışma dışı bırakılırken, bikondiler plato kırığı olan AO sınıflamasına göre tip 41 C2 olan kırıklar çalışma grubumuzu oluşturdu. Ameliyatlar 2 merkezde 2 ayrı cerrah tarafından (AMB, FS) yapıldı. Tüm hastalara ameliyat ve ameliyat sonrası rehabilitasyon ile ilgili bilgi verildi ve aydınlatılmış onam formu imzalatıldı.

BULGULAR: Hastaların, floroskopi uygulanabilir masalarda kalçalarının altına hafif yükseltici konarak ve supin yatırılarak hazırlandılar. Ameliyat öncesi tüm hastalara Sefazolin ile antibiyotik proflaksisi yapıldı. Tüm hastalara sedasyon ve spinal anestezi yapıldı. Hiçbir hastaya turnike uygulanmadı.Floroskopi cihazı ameliyat bölgesinin karşısında olacak şekilde hazırlanan hastaların proksimaltibialarına 5/8'lik diz fleksiyon ve ekstansiyonunauygun halka seçildi. Distale uygulanan monolateral raylar hastaların tibia uzunluklarına göre seçildi. Bu iki modüler aparatın kombinasyonunu sağlandı.

SONUÇ: Uyguladığımız teknikte ; floroskopi ile eş zamanlı shanz vidası kullanılarak stabil redüksiyon kısa sürede sağlanmıştır, hiç major komplikasyon rastlamadan hastaların erken yük vermesi ve diz hareketine imkan verilmiş böylece eski günlük yaşamlarına erken dönmeleri sağlanmıştır(Şekil-3). Eş zamanlı Schanz vidasının joystick tekniği ile redüksiyonuve fiksasyonu ile yapılan hibrid eksternal fiksatör bikondiler plato tibia kırıklarında hızlı ve kolayca uygulanabilen morbiditesi düşük, iyi sonuçları olan bir yöntem olarak akılda tutulmalıdır. Ancak uzun dönem,karşılaştırmalı, randomizeprospektif çalışmalara ihtiyaç vardır.

P-53

TİBİA PİLON KIRIKLARINDA MİNİMAL İNVAZİF YÖNTEMLE HİBRİD EKSTERNAL FİKSASYON: TEKNİK NOT

Murat Bülbül, *Ersin Kuyucu, Adnan Kara, Mehmet Erdil*
İstanbul Medipol Üniversitesi, Ortopedi ve Travmatoloji Ana Bilim Dalı,İstanbul,Türkiye

AMAÇ: Tibia pilon kırıkları yönetilmesi en zor kırık tiplerinden birisidir ve alt ekstremite kırıklarının yaklaşık %1'ini oluşturmaktadır(1).Yaralanma mekanizması olarak etiyolojide en sık motorlu taşıt kazaları ve yüksekten düşme yer almaktadır (2-3). Tibia pilon kırıklarının çoğunluğu aksiyel yüklenme sonucu oluşan kırıklardır ve hızlı oluşan aksiyel yüklenme kırılma anında oldukça fazla enerji yayar . Tibia kırıklarında ciddi yumuşak doku yaralanmasının nedeni bu enerji salımıdır(3-4).

YÖNTEM: 42 tibia pilon kırıklı hasta (29 erkek, 13 bayan) retrospektif olarak değerlendirildi. Hastaların retrospektif değerlendirilmesi elektronik chartlar üzerinden yapıldı. Oniki aydan az takibi olan ve klinik takiplerine katılmayan hastalar çalışma dışı bırakıldı. Tibia pilon kırığı olan AO sınıflamasına göre 43C olan kırıklar çalışmamıza dahil edildi. Tüm hastalara ameliyat ve ameliyat sonrası rehabilitasyon ile ilgili bilgi verildi ve aydınlatılmış onam formu imzalatıldı.

BULGULAR: Ortalama yaş ; 37.7 (22-47)yıl, ortalama takip 21.4 (12-44) aydı. Hastaların tamamı yüksek enerjili travmaya maruz kalmıştı. 22(%52.4) olguda kırık kapalı, 11(%26.2) olgu Gustilo-Anderson sınıflamasına göre tip 1, sekiz (%19) olgu tip 2, bir (%2.4) olgu tip 3A açık kırık olarak saptandı. Ortlama ameliyat süresi 45 (30-70) dakika olup hiçbir hastada ameliyat sonrası kan verme ihtiyacı olmadı. Olgularımızın tamamında kırık kaynaması gerçekleşti ve ortalama kaynama süresi 17 (12-32) haftaydı. Ortalama lateral distal tibia açısı 89 derece (84-92) idi. Kaynama sonrası eklemde basamaklaşma olan olgu saptanmadı. Hastalar 0- 15 derece dorsifleksiyon yapabiliyordu. Plantar fleksiyonda kısıtlanma hiçbir hastada saptanmadı. Hiçbir olguda yara problemi olmadı. Amerikan ortopedik ayak -ayak bileği sistemine göre 26 olgu iyi, 14 olgu mükemmel, 2 olguda vasat olarak değerlendirildi

SONUÇ: Uyguladığımız teknikte ;minimal yumuşak doku diseksiyonu ile floroskopi ile eş zamanlı shanz vidası kullanılarak stabil redüksiyon kısa sürede sağlanmıştır, hiç major komplikasyon rastlamadan hastaların erken yük vermesi ve diz hareketine imkan verilmiş böylece eski günlük yaşamlarına erken dönmeleri sağlanmıştır. Mini open teknikle ,shanz vidaları kullanılarak yapılan kalıcı hibrid eksternal fiksatör tibia pilon kırıklarında hızlı ve kolayca uygulanabilen morbiditesi düşük, iyi sonuçları olan bir yöntem olarak akılda tutulmalıdır.Ancak uzun dönem,karşılaştırmalı, randomize prospektif çalışmalara ihtiyaç vardır.

P-54

ORTA DÖNEMDE HANGİ UNİKONDİLER PROTEZ DAHA İYİ, FİKS Mİ MOBİL Mİ ?

Murat Bülbül, *Ersin Kuyucu, Adnan Kara, Mehmet Erdil*
İstanbul Medipol Üniversitesi, Ortopedi ve Travmatoloji Ana Bilim Dalı,İstanbul,Türkiye

AMAÇ: Osteoartrit özellikle orta ve ileri yaşlı nüfusun karşılaştığı önemli bir medikal problemdir. Unikondiler diz artroplastisinin obezite ve ön çapraz bağ yetmezlikli zor hastalara yaklaşım, mobil –fikse unikondiler protez seçimi halen tartışmalı konulardır. Amaç: fikse –mobil insertlü protez tercihinin orta dönem sonuçlara etkisini incelemektir

YÖNTEM: 2003 ve 2014 yılları arasında medial gonartroz nedeni ile unikondiler diz protezi uyguladığımız 293 hastadan ,239 hasta çalışmaya dahil edildi. Hastaların 9 ‘u (%3.7) bilateral olmak üzere 193 fikse (%77.8) , 55 mobil (%22,2) toplam 248 diz retrospektif olarak değerlendirildi.

BULGULAR: Hastaların ortalama yaşı 59.3 (53-71) idi. 156 ‘sı kadın (%65.2), 83’ü erkek (%34.8)(K/E= 1.87) idi. Ortalama takip süresi 101 ay (8 yıl 5 ay, 18-126 ay) idi. Ortalama vücut kitle indeksi (Body mass index-BMI) 29.4 (25-33 kg/m2) kg/m2 olmak üzere . Preoperatif ortalama WOMAC değeri 72.64 ± 5.32 (68-78) ve ortalama KSS skoru 70.6 ± 3.9 (66-89) idi. Postoperatif ortalama WOMAC değeri 97.23 ± 4.02 (92-100) (p

SONUÇ: Fikse ve mobil protezlerin diz skorlarında anlamlı bir fark yok iken, mobil protezlerdeki hareket açıklığı fikse protezlere göre daha yüksek bulunmuştur. Fikse mobil tüm protezleri değerlendirdiğimizde 8 yıl üzeri %97.2 gibi yüksek oranda sağkalım mevcuttur. Unikondiler diz protezi yüksek başarı oranları iyi bir tedavi seçeneğidir

P-55

KAPİTELLUM KIRIKLARINDA BAŞSIZ KANÜLE VİDA İLE YAPILAN TESPİT SONUÇLARI

Murat Çakar[1], *Ali Çağrı Tekin*[1], *Müjdat Adaş*[1], *Mehmet Kürşad Bayraktar*[1], *Yusuf Özcan*[1], *Hakan Gürbüz*[1], *Metin Seyran*[2], *Cem Zeki Esenyel*[3]
[1] *SB Okmeydanı Eğit ve Araş Hastanesi, Ortopedi ve Travmatoloji Kliniği, İstanbul, Türkiye*
[2] *Nizip Devlet Hastanesi, Ortopedi ve Travmatoloji Kliniği,Gaziantep, Türkiye*
[3] *Giresun Üniversitesi, Ortopedi ve Travmatoloji Ana Bilim Dalı, Giresun, Türkiye*

AMAÇ: Çocukluk ve adolesan dönemde nadir görülen kapitellum kırıklarında açık redüksiyon ve başsız kanüle vida ile tespit sonuçları değerlendirildi.

YÖNTEM: Dirsek travması ile başvuran tip 1 kapitellum kırığı tespit edilen 9 hasta çalışmaya dahil edildi. Hastalara dirsek AP ve lateral grafi ile dirsek BT çekildi. Tüm hastalara anterolateral insizyon kullanılarak açık redüksiyon ve 2 adet 2.4 mm. başsız kanüle vida ile tespit uygulandı. Vidaların yönelimi biri posterolateralden anteromediale diğeri ise anteriordan posteriora doğru konuldu. Cerrahi sonrası tüm hastalara iki hafta uzun kol atel uygulandı. Cerrahi sonrası 2. Haftada atel çıkarılıp tam harekete geçildi. Tüm hastalar klinik olarak hareket açıklığı, instabilite ve nörolojik bulgular yönünden, fonksiyonel olarak Mayo Dirsek Performans Skoru (MDPS) ve Broberg-Morrey Fonksiyonel Derecelendirme İndeksi (BMFDİ) ile değerlendirildi.

BULGULAR: Hastaların ortalama yaşı 26 (14-38) idi. 44 hastada sağ dirsek beş hastada sol dirsek etkilenmişti. Hastalarda ek dirsek içi yaralanma, nörovasküler defisit saptanmadı. Ortalama 14 ay (10-18) takip edilen hastaların Broberg-Morrey Fonksiyonel Derecelendirme İndeksi (BMFDİ) ortalama 96.5 (93-100) idi. Tüm olgularda ortalama 3 ayda (2-4) kaynama sağlandı. Hastaların takiplerinde osteonekroz, posttravmatik artroz, enfeksiyon saptanmadı. Bir hastada görülen fleksiyon kısıtlılığı fizik tedavi sonrası geriledi.

SONUÇ: Eklem içi bir kırık olan kapitellum kırıklarında anatomik redüksiyon ve stabil tespit cerrahi sonrası hareket açıklığını sağlamak için esastır. Çalışmamızda uygulanan açık redüksiyon ve iki adet başsız kanüle vida ile tespit bunu sağlamaktadır.

P-56

BİLATERAL YÜKSEKTE KALÇA KIRIĞI OLAN HASTADA FEMUR BOYUN KIRIĞI

Murat Çakar[1], *Mehmet Kürşad Bayraktar*[1], *Süleyman Semih Dedeoğlu*[1], *Yunus İmren*[1], *Yusuf Özcan*[1], *Oktay Adanır*[2]
[1] *SB Okmeydanı Eğit ve Araş Hastanesi, Ortopedi ve Travmatoloji Kliniği, İstanbul, Türkiye*
[2] *SB Bağcılar Eğit ve Araş Hastanesi, Ortopedi ve Travmatoloji Kliniği, İstanbul, Türkiye*

AMAÇ: Gelişimsel kalça displazisi sıklığı günümüzde erken tanı ve tedavi sonrası azalmıştır. Tedavi edilmeyen olgular çıkık ve erken artroz ile karşımıza çıkmaktadır. Gelişen artroza yönelik yapılan total kalça artroplastisi sırasında oluşan femur kırığı literatürde çok sayıdadır. Fakat konjenital kalça çıkığı olan hastada gelişen femur boyun kırığı vaka sayısı literatürde sadece bir tanedir. Literatürde ikinci olan konjenital çıkık kalçada gelişen femur boyun kırığı vakasını sunmaktayız.

YÖNTEM: 54 yaşında erkek hasta düşme sonrası sol kalçada ağrısıyla acile başvurdu. Hikayesinden bilateral Crowe tip 4 kalça displazisi olduğu ve önceden tedavi almadığı öğrenildi. Kalça muayenesinde hareketlerde kısıtlılık ve ağrı mevcuttu. Pelvis grafisinde bilateral Crowe tip 4 konjenital kalça dislokasyonu ve sol kalçada Garden tip 3 femur boyun kırığı tespit edildi. Anestezi hazırlıklarının ardından 4. saatte skopi kontrolünde kapalı redüksiyon ve 3 adet kanüllü vida ile tespit uygulandı. Cerrahi sonrası ağrısı geçen hasta parsiyel yükle mobilize edildi, 6 hafta sonra tam yüke geçildi. 3. ayda çekilen grafide femur başında lizis tespit edildi ve vidalar çıkarıldı.

BULGULAR: Femur boyun kırıkları daha çok yaşlılarda görülmektedir ve valgus deplasmanına göre Garden sınıflaması ile sınıflandırılır. Gençlerde yüksek enerji ile oluşur ve sınıflamasında kırık ile horizontal çizgi arasındaki açıya göre Pauwells sınıflaması kullanılır. Tedavi hastanın yaşına göre değişmektedir. Yaşlılarda deplase olmayan yada valgus impakte kırıklar perkütan kanüle vidayla tespit edilebilir. Deplase kırıklarda hemiartroplasti yada total artroplasti uygulanır. Genç hastalarda ise kanüle vida yada çiviyle tespit uygulanır. Bilateral yüksekte kalça çıkığı olan vakamızın sol kalçasında Garden tip 3 femur boyun kırığı mevcut idi. Literatürde yüksekte kalça çıkığı olup femur boyun kırığı olan sadece tek vaka mevcut idi. Taha bu vakada Girdlestone rezeksiyon artroplastisi uygulamıştı. Bu tip kırıklar için literatür ve kaynaklarda kesin bir tedavi metodu belirtilmemiştir. Hastamız genç, aktif bir hasta olduğu için ve travma sonrası hemen acil servise ağrılı kalça nedeni ile başvurduğundan hastaya kapalı redüksiyon ve perkütan kanüle vida ile tespit uygulandı. Femur başı asetabulumun içinde olmadığından cerrahi sırasında redüksiyon oldukça güç idi. Redüksiyon sonrası da femur retrovert olduğundan vida gönderimi ve skopi ile lateral görüntü elde etmek oldukça zordu. Hastanın takiplerinde ağrısı tamamen geçti fakat 3 ay sonra çekilen grafilerde femur başında lizis tespit edilmesi üzerine vidalar çıkarıldı.

SONUÇ: Konjenital yüksekte kalçası olan hastada femur boyun kırığı çok nadir görülen bir durumdur. Kaynaklarda ve literatürde kesin tedavi algoritması mevcut değildir. Femur başı asetabulum içinde olmadığından ve femur retroversiyonundan dolayı kapalı redüksiyon ve perkütan vidalama oldukça zordur. Bu hastalarda redüksiyon ve tespit yerine Girdlestone rezeksiyon artroplastisi iyi bir tedavi seçeneğidir.

Anahtar Kelimeler: femur boyun kırığı, gelişimsel kalça displazisi, yüksekte çıkık

P-57

ASETABULUM KIRIKLARINDA POSTERİOR YAKLAŞIM CERRAHİ TEDAVİ SONUÇLARIMIZ

Murat Topal[1], *Ahmet Emre Paksoy*[1], *Ali Aydın*[1], *Kemal Zencirli*[1], *Ahmet Köse*[2], *Vahit Yıldız*[3]
[1] *Atatürk Üniversitesi, Ortopedi ve Travmatoloji ABD, Erzurum, Türkiye*
[2] *Erzurum Bölge Eğitim ve Araştırma Hastanesi, Ortopedi ve Travmatoloji Kliniği, Erzurum, Türkiye*
[3] *Adnan Menderes Üniversitesi, Ortopedi ve Travmatoloji ABD, Aydın, Türkiye*

AMAÇ: Asetabulum kırıkları sık rastlanmayan, kompleks yaralanmalardır. Bu çalışmada posterior yaklaşımlarla opere ettiğimiz asetabulum kırıklı hastaların radyolojik ve fonksiyonel sonuçlarını değerlendirmeyi amaçladık.

YÖNTEM: 2011 ile 2014 yılları arasında asetabulum kırığı nedeniyle opere edilen, en az 1 yıllık takipleri yapılabilmiş olan 36 olgu bu çalışmaya dahil edilmiştir. Retrospektif olarak planlanan çalışmamızda kırık sınflandırması Letournel Judet sistemine göre, radyolojik değerlendirme Matta kriterlerine göre, fonksiyonel skorlar modifiye Merle d'Aubigne Postel sistemine göre yapıldı.

BULGULAR: Toplam 36 olgunun 25'i sadece posterior yaklaşımla opere edilmişken 11'inde kombine anterior ve posterior yaklaşım uygulanmıştır. Komplikasyon oranları güncel literatürle uyumlu bulunmuştur. Fonksiyonel skorlar değerlendirildiğinde 29 (%80,6) olguda mükemmel ve iyi sonuç, 3 (%8,3) olguda orta, 4 (%11,1) olguda kötü sonuç elde edilmiş, radyolojik sonuçlar değerlendirildiğinde 29 (%80,6) olguda mükemmel ve iyi sonuç, 3 (%8,3) olguda orta, 4 (%11,1) olguda kötü sonuç elde edilmiştir.

SONUÇ: Asetabulum kırıkları cerrahisi, teknik olarak zor, komplikasyon oranları yüksek olmasına rağmen deplase asetabulum kırıklarında açık redüksiyon ve internal fiksasyon endike olduğu durumlarda altın standart tedavi yöntemidir. Olgu sayısı kısıtlı olan 36 olguluk serimizde radyolojik ve fonksiyonel sonuçlarımızın güncel literatürle uyumlu olduğunu gördük.

Anahtar Kelimeler: asetabulum kırığı, posterior yaklaşım,

P-58

HALLUKS VALGUS DEFORMİTESİNİN DİSTAL SUTUR ANCHOR İLE DÜZELTİLMESİ

Mustafa Deveci[1], *Alper Çıraklı*[1], *Erdal Uzun*[1], *Fuat Duygulu*[1], *Özhan Pazarcı*[2]
[1] *Kayseri Eğitim ve Araştırma Hastanesi, Ortopedi ve Travmatoloji Kliniği, Kayseri, Türkiye*
[2] *Cumhuriyet Üniversitesi, Ortopedi ve Travmatoloji Ana Bilim Dalı, Sivas, Türkiye*

AMAÇ: Halluks valgus (HV) günümüzde sık karşılaşılan ayak problemlerinden olup hastalarda ağrı, yürüme ve ayakkabı giymede zorluk ile kozmetik rahatsızlık yaratan bir hastalıktır. Tedavisinde deformitenin derecesine göre uygulanan pek çok farklı konservatif ve cerrahi tedavi yöntemleri mevcuttur. Yazımızda orta dereceli HV tespit edilen semptomatik olgularda uyguladığımız ve literatürde ilk defa tarafımızca tanımlanan osteotomi yapmaksızın distal sutur anchor ile deformite düzeltme tekniğini sunduk.

YÖNTEM: Ayakta ağrı ve şekil bozukluğu şikayeti ile kliniğimize başvuran ve halluks valgus tanısı ile cerrahi tedavi uygulanan 6 olgunun 7 ayağı çalışmaya dahil edildi. Hastalara yapılacak işlem hakkında bilgi verilerek onamları alındı. Hastalar yaş, cinsiyet, yön, HV derecesi, preoperatif ve postoperatif halluks valgus açısı (HVA) ve intermetarsal açı (İMA), takip süresi ve komplikasyonlar açısından incelendi. Veriler SPSS sistemine yüklendikten sonra normal dağılıma uyup uymadığı Shapiro-Wilk testi ile değerlendirildi.

BULGULAR: Olguların 5' i kadın, 1' i erkek, yaş ortalaması 46 (dağılım; 26-50) yıl idi. Lezyon olguların 4' ünde sağ ayakta ve 3' ünde de sol ayakta idi. Tüm vakalarda HV orta derecede idi. Preoperatif HVA 27.8±8.3, postoperatif HVA 17.0±5.0, HVA düzelme miktarı 10.8±4.4; preoperatif İMA 13.1±1.8, postoperatif İMA 9.1±0.8, İMA düzelme miktarı 4.0±1.5 olarak tespit edildi. Olguların ortalama 10 (dağılım; 3-12) aylık takiplerinde komplikasyon ve nüks gözlenmedi.

SONUÇ: Daha önce literatürde tariflenmeyen bu yöntemle orta derece HV deformitesi kemiğe osteotomi yapılmaksızın düzeltilmektedir. Osteotomide karşılaşılan komplikasyonlar nedeniyle bu yöntemin alternatif ve güvenilir bir tedavi yöntemi olduğunu düşünmekteyiz.

Anahtar Kelimeler: Halluks valgus, cerrahi tedavi, distal sutur anchor

P-59

PLANTAR FASİİT ERKEN TANISINDA SONOELASTOGRAFİK STRAİN İNDEKSİ KULLANIMI: OLGU SUNUMU

Onur Aydın[1], *Ersin Kuyucu*[2]
[1] *İstanbul Medipol Üniversitesi,Sağlık Bilimleri Fakültesi, Fizyoterapi veRehabilitasyon,İstanbul,Türkiye*
[2] *İstanbul Medipol Üniversitesi, Ortopedi ve Travmatoloji Kliniği, İstanbul, Türkiye*

AMAÇ: Sonoelastografi son yıllarda popülerlik kazanmış ,dokuların biyomekanik olarak elastikiyetini değerlendirdiğimiz bir noninvaziv görüntüleme yöntemidir.

YÖNTEM: Polikliniğimize başvuran ,sol topuk ağrılı 36 yaşında bayan hastada keskin ve yanıcı tarzda topuk ağrısı mevcuttu ve ağrı sabah yoğunlaşan tarzda idi. Hastanın X ray leri normal idi (Şekil-2) ve ayak deformitesi yoktu. Yapılan sonoelastografi de strain index , solda 0.4 , sağda ise 0.1 idi ve semptomatik tarafta yüksek olarak bulundu, renk skalasında ise sol taraf sarı-kırmızı, sağ taraf ise mavi-yeşil idi. Bu sonuçlarla hastaya plantar fasit tanısı konuldu hastaya konservatif tedavi uygulandı (naprokse 2*275 mg)

BULGULAR: X-raylerinormal olan hastada yaptığımız usg ölçümlerinde plantar fasya normal kalınlığında olmasına ragmen, sonoelastografi indexi sağlam topuğa oranla oldukça yüksekti (Şekil-1) . Bu açıdan sonoelastografi plantar fasiitin hem tanısında hem de tedavi takibinde kullanılabilen objektif kriterlere dayalı bir görüntülemedir

SONUÇ: Literatürde daha önce bildirilmiş , plantar fasiitli hastada sonoelastografik strain indeks değerlendirmesi bulunmamaktadır. RTSE , plantar fasit erken tanısında kullanılabilecek basit etkili non invaziv testtir

P-60

DİZ OSTEOARTRİTİNDE KİNESİO TAPE İLE YAPILAN BANTLAMANIN ETKİLERİ

Onur Aydın[1], *Ersin Kuyucu*[2]
[1] *İstanbul Medipol Üniversitesi,Sağlık Bilimleri Fakültesi, Fizyoterapi veRehabilitasyon,İstanbul,Türkiye*
[2] *İstanbul Medipol Üniversitesi, Ortopedi ve Travmatoloji Ana Bilim Dalı,İstanbul,Türkiye*

AMAÇ: Amaç: Kinesio bantlamanın osteoartritli dizlerdeki ağrı , fonksiyon ve yaşam kalitesine etkisini araştırmaktır Kinezyo tape ilk defa 1973 yılında japonyada Dr. Kenzo Kase tarafından uygulanmaya başlanmış son yıllarda popülerlik kazanmış bir fizik tedavi yöntemidir. Esas olarak etki mekanizması ,cilt ciltaltı dokuyu eleve ederek kan dolaşımı ve hareketi artırmaktır.

YÖNTEM: American College of Rheumatology kriterlerine göre osteoartrit tanısı koyduğumuz 41 hasta randomize prospektif olarak değerlendirildi. Hastalar randomize şekilde kinesio bant grubu ve sham gurbu olarak ayrıldı (şekil-1). Değerlendirmede VAS (visual analog scale), fonksiyonel değrlendirme için Lequesne index ve yaşam kalitesi değerlendirmesi içinde Nottingham Health Profile (NHP) değerlendirilmesi kullanıldı

BULGULAR: Hastalarımızın ortalama yaş 51.9± 8.2 (32-70). Kinesio bantlama grubu VAS skoru (p=0.01), gece ağrısı VAS skoru (p=0.009), Lequesne index skoru (p=0.001), NHP skoru (p=0.01), ve fiziksel aktivite skoru (p=0.035), istatiksel olarak anlamlı şekilde sham grubundan daha iyi idi.

SONUÇ: Osteoartrit tedavisinin ilk aşaması olan konservatif tedavi sürecinde fizik tedaviden oldukça sık yararlanmaktayız, uyguladığımız tedavilerin yanında kinesio tape oldukça basit non-invaziv olması ile alternatif olmaktadır. Kinesio bantlama ,diz osteoartrit konservatif tedavisinde güvenle ve efektif bir şekilde uygulanabilecek , etkin bir yöntemdir.

P-61

DİZİN İHMAL EDİLMİŞ EKSTANSÖR MEKANİZMA YARALANMALARINDA YENİ BİR TEKNİK OLARAK İNTERFERANS ÇİVİSİ İLE TEDAVİSİ; 4 HASTALIK OLGU SUNUMU

Orkun Gül[1], *Bünyamin Arı*[1], *Osman Aynacı*[1], *Ahmet Uğur Turhan*[1], *Salih Ergün*[1], *İlker Karahasanoğlu*[2]
[1] *Karadeniz Teknik Üniversitesi, Ortopedi Ve Travmatoloji Ana Bilim Dalı, Trabzon, Türkiye*
[2] *Ünye Devlet Hastanesi, Ortopedi Ve Travmatoloji Kliniği, Ordu, Türkiye*

AMAÇ: Dizin ekstansör mekanizma bütünlüğü tüm alt ekstremitenin normal fonksiyonu için vazgeçilmezdir. Quadriseps ve patellar tendon yaralanmaları sık karşılaşılan yaralanmalar olmamakla birlikte erken tanı ve tedavinin yapılamadığı durumlarda ciddi sakatlıklar ile sonuçlanmaktadır. Etiyoloji yaşa göre değişken olup, gençlerde sıklıkla ciddi spor yaralanmaları ve penetran travmalar ile ilişkili iken yaşlı hastalarda sıklıkla bu tendonlarda yapısal bozulmaya neden olabilecek sistemik hastalıklar ve tekrarlayan mikrotravmalarla ilişkilidir. Ekstansor mekanizma yaralanmaları; quadriceps tendonu kesisi/kopması, patella kırığı , patellar tendon kesisil/kopması, ve tuberositias tibiae avülziyonu şekillerinde karşımıza çıkabilir.

YÖNTEM: Kliniğimizde takipli 4 hastanın retrospektif olarak arşiv taraması yapıldı. Bütün hastaların daha önce dış merkezde opere edildiği kliniğimizde daha sonra takiplerine başlandığı bilginsine ulaşıldı. Bütün hastalar ihmal edilmiş ekstansör mekanizma yaralanması olarak değerlendirildi. Ardından hastalarda yapılan muayene ve görüntüleme sonrası hastaların 3 ünde patellar tendon rüptürü, 1 hastada ise hem patellar tendon hem quadriceps tendon rüptürü olduğu görüldü. Hastalar preoperatif olarak hazırlandıktan sonra operasyona alındı. Operasyonda 3 hastanın patellar tendonlarının rüptüre olduğu ve patellanın çevre dokulara yapışık olduğu görüldü. Patellar tendon ve patella çevre dokulardan sıyrılarak serbestleştirildi. Ardından aynı ekstremite ayak bacak yapılan insizyonla cilt cilt altı geçildi ve peroneal tendonlara ulaşıldı. Ardından ayak distalinden yapılan ayrı bir insizyonla tendonlar yapışma yerlerinden serbestleştirildi ve greft olarak kullanıldı. Ardından tüberositas tibiaya 2 adet kurşun deliği uygun oyucular ile hazırlandı. Greftler deliklere kurşun tespit çivileri ile tutturuldu. Tendonlar patellada açılan kemik tünel içerisinden geçirilip uygun teknik ile quadriceps tendonuna dikildi. Bir hastanın hem patellar hem quadriceps tendonunun operasyon sırasından yırtık olduğu görüldü. Patellar tendon aynı teknik ile tamir edildi. Quadriceps tendonu için karşı taraf peroneus longus tendonu alınıp quadriceps tendonundan geçirildi ve patelladan açılan tünellerden geçirildi. Tendon gerginlikleri kontrol edilip ameliyata son verildi.

BULGULAR: Hastaların ortalama yaşları 43 (±10,09) olarak hesaplandı. Ortalama takip süreleri 33,5 (± 25,7) aydı. Hastaların fizik muayenelerinde; bütün hastalarda diz eklemi ekstansiyonu tam olarak görüldü. Fleksiyon ise ortalama 76.2 (± 13,7) olarak ölçüldü. hastaların hesaplanan diz cemiyeti skoru 73 ±7 olarak hesaplandı.

SONUÇ: Bu tendonların yırtıkları travma ve cerrahi komplikasyonlara bağlı olabildiği gibi çeşitli bağ dokusu hastalıklarında ve sistemik hastalıklarda görülebilir. Bizim olgularımızın tümü travma sonrası ortaya çıkan ve ihmal edilmiş yaralanmalardan oluşmaktaydı. Literatürde gerek patellar tendon gerekse quadriseps eski yırtıklarının tamirinde fasya lata, quadriseps Z-plasti, Aşil tendon allogrefti, hamstring tendon, endobutton, çapa dikişler, patellar tendon otogrefti gibi birçok teknikler kullanılmıştır. Bizim olgumuzda greft olarak peroneus longus tendonu, tespit vasıtası olarak da interferens çivisi kullanıldı Kliniğimizde yapılan bu operasyon neticesinde münasebetiyle aynı taraflı aynı anda birlikte bulunan kronik patella ve kuadriseps tendon yırtıklarının yeni bir teknikle tamir uygulanıp, iyi fonksiyonel sonuç alındığı kanaatine varıldı.

Anahtar Kelimeler: ihmal edilmiş ekstansör mekanizma yaralanmaları

P-62

NADİR BİR VAKA OLARAK ; METATARSAL KEMİKLER ETRAFINDA SNOVİAL KONDROMATOZİSLİ OLGU SUNUMU

Orkun Gül, *Bünyamin Arı, Sezgin Açıl, Mehmet Emre Baki*
Karadeniz Teknik Üniversitesi, Ortopedi Ve Travmatoloji Anabilim Dalı, Trabzon, Türkiye

AMAÇ: Sinovyal kondromatozis, sinovya içeren eklem, tendon kılıfı ve bursa içeren dokularda hiyalin kıkırdak proliferasyonudur. Sebebi bilinmeyen tek eklemi tutan nadir görülen benign neoplazmlardandır. Sinovya içeren herhangi bir eklem, tendon kılıfı veya bursadan köken alabilirler. Sinovyal metaplaziye sekonder kartilaj nodül oluşumu ile karakterizedir. Bu nodüller sinoviadan ayrı kalsifiye olabilirler. Progresif yapıda olmasına rağmen, nadiren kendini sınırlandırabilir ve gerileyebilir. Selim bir hastalık olarak kabul edilmesine rağmen, literaturde malign dönüşüm bildirilmiştir. Bizim vakamızda ekstra artikiler ve poliartiküler tutulum mevcut olduğu için taktime sunulmuştur.

YÖNTEM: 44 yaşında bayan hasta sol ayak tabanın yürürken olan ağrı şikâyeti ile polikliniğe başvurdu. Ağrının özelliği olarak istirahatle geçtiği, nonsteroid antiinflamatuar ilaçlarla rahatladığı öğrenildi. Fizik muayenesinde sol ayak 4-5. metatarslar hizasında şişlik olduğu, kızarıklık ve ısı artışı olmadığı görüldü. 4-5. Ayak parmaklarında hareket tamdı. Ardından hastadan istenilen direkt grafi sonucunda kemik yapıda patoloji tespit edilmedi. Hastadan manyetik rezonans (MR) görüntüleme istendi. MR sonucunda “ayak dorsal kesiminde 3-4 ve 4-5. falankslar arasında yaklaşık olarak 47x24x22 mm boyutunda, multiloküle lobulasyonlar gösteren kistik, lezyon izlenmiştir” olarak raporlandı. Ardından hastaya operasyon planlandı

BULGULAR: Hasta preopreratif olarak gerekli hazırlığın ardından operasyona alındı. Operasyona spinal anestezi altında uygun saha temizliği ve örtünmeyi takiben başlandı. Sol ayak dorsal yüz 4.5. matatars arasından cilt cilt altı insizyonla geçildi 4. metetars kenarından başlayarak 4. parmak fibular tarafına kadar sinovyal kondromatosiz olduğu düşünülen çok sayıda çeşitli boyutlarda kondral doku eksize edildi. Bol serum fizyolojik (sf) ile yıkama yapıldı. Ardından sol ayak 3.4. metetars arası dorsal yüzden cilt cilt altı geçildi fibular taraftan 4. metatars alt yüzüne kadar uzanan birkaç adat çeşitli boyutlarda sinovyal kondromatosiz benzeri kitle eksize edildi bol sf ile yıkandı. anatomik yapılar kapatıldı. Opreasyona son verildi.

SONUÇ: Snovial kondromatozis en sık diz eklemini % 50-65 sıklıkla tutar ve diğer tutulum yerleri kalça, dirsek, omuz ayak bilektir ve monoartiküler tutulum olur. Sinovyal kondromatozis, kronik monoartikler eklem agrısı ayırıcı tanısında hatırlanaması gereken bir patolojidir. Aancak bizim vakamızda da görüldüğü gibi poliartiküler ve ekstra artiküler yerleşimli olabileceğinde akılda tutulmalıdır.

Anahtar Kelimeler: snovial kondromatozis

P-63

ÇOCUK SUPRAKONDİLER HUMERUS AÇIK KIRIĞINDA RADİAL SİNİR KESİ ONARIMI

Ökkeş Bilal[1], *Mustafa Kınaş*[1], *Fatih Doğar*[2], *Saltuk Argün*[3], *Mahmut Egemen Şenel*[4]
[1] *Kahramanmaraş Sütçü İmam Üniversitesi Tıp Fakültesi, Ort. Ve Trav. A.D., Kahramanmaraş, Türkiye*
[2] *Kahramanmaraş Necip Fazıl Devlet Hastanesi Ort. Ve Trav. Kliniği,Kahramanmaraş, Türkiye*
[3] *Elmalı Devlet Hastanesi Hastanesi Ort. Ve Trav. Kliniği,Antalya, Türkiye*
[4] *Kahramanmaraş Sütçü İmam Üniversitesi Tıp Fakültesi, Acil Tıp A.D., Kahramanmaraş, Türkiye*

AMAÇ: Suprakondiler humerus kırığı çocuklarda çok yaygın görülen bir kırıktır . Deplasman derecesine göre cerrahi veya konservatif olarak tedavi edilebilir. Cerrahi tedavi açık veya kapalı redüksiyon sonrası K teli ile fiksasyonu içerir. Çocuk suprakondiler kırığın ciddi bir komplikasyonu nörovaskuler yapıların hasarıdır. Bunun dışında cubitus varus ve valgus deformitesi, miyositis ossificans, wolkmanın iskenmik kontraktürü komplikasyon olarak belirtilmiştir.

YÖNTEM: 8 yaşında erkek hasta bisikletten düşme sonucu dirsek kırığı nedeniyle dış merkezden sevkli geldi . Hasta acilde değerlendirildiğinde Gustilo Anderson tip 3 C açık suprakondiler kırık ve radial sinir arazı olduğu görüldü. Radial sinirin açıkta olduğu ve kesik olduğu görüldü. Hasta acil cerrahiye alındı, önce yıkama sonrası kırık C kollu floroskop altında kırık redükte edilip 1 adet medialden 1 adet lateralden K teli ile fiksasyon sağlandı . Mikro cerrahi yöntemi ile radial sinir onarıldı . Hasta yakın takibe alındı, 3 hafta sonra uzun kol atel 3 hafta sonra da K telleri alındı ve egzersize başlandı.

BULGULAR: Hastaya Hasta 1 yıl takip sonucunda dirsek açıklığı fleksiyon ve ekstansiyonda tam ve el ve parmak ekstansiyon tam yapabiliyor.

SONUÇ: Çocukluk çağı suprakondiler humerus kırıklarında açık kırık ve sinir travmalarında bile sonuçları mükemmel olabildiği düşünülerek tedavide azami gayret gösterilmelidir.

Anahtar Kelimeler: Açık suprakondiler humerus kırığı, radial sinir total kesisi

P-64

OTOGREF KEMİK-TENDON-KEMİK ÖN ÇAPRAZ BAĞ TAMİRİ YAPILAN HASTALARDA PATELLAR TENDONUN SONOELASTOGRAFİK ÖZELLİKLERİNİN DEĞERLENDİRMESİ

Semih Akkaya[1], *Harun Reşit Güngör*[1], *Nusret Ök*[1], *Nuray Akkaya*[2], *Kadir Ağladıoğlu*[3], *Levet Özçakar*[4]
[1] *Pamukkale Üniversitesi Tıp Fakültesi, Ortopedi ve Travmatoloji AD, Denizli, Türkiye*
[2] *Pamukkale Üniversitesi Tıp Fakültesi, Fizik Tedavi ve Rehabilitasyon AD, Denizli, Türkiye*
[3] *Pamukkale Üniversitesi Tıp Fakültesi, Radyoloji AD, Denizli, Türkiye*
[4] *Hacettepe Üniversitesi Tıp Fakültesi, Fizik Tedavi ve Rehabilitasyon AD, Ankara, Türkiye*

AMAÇ: Otogref kemik-tendon-kemik (KTK) ön çapraz bağ (ÖÇB) tamiri uygulanan hastalarda patellar tendon donör sahası daha önce yapılan çalışmalarda manyetik rezonans görüntüleme ve B-mod ultrasonografi ile değerlendirilmiştir. Fakat, yapısal özellikleri gösteren patellar tendon donör saha gerilim oranı (strain ratio) ultrasonografik elastografi ile henüz bu hasta grubunda değerlendirilmemiştir. Bu yaptığımız çalışmada, otogref KTK ÖÇB tamiri uygulanan hastalarda patellar tendon donör sahasının gerçek zamanlı sonoelastografik özelliklerini ve bu özelliklerin postoperatif dönemde klinik bulgularla olan ilgisini araştırdık.

YÖNTEM: Kliniğimizde otogref KTK ÖÇB tamiri uygulanan hastalar çalışmaya dahil edildi. Hastaların demografik verileri, ameliyat verileri ile birlikte klinik değerlendirmeleri (ağrının şiddeti, Lysholm diz skoru, sit to stand testi, sigara içme durumu) kayıt altına alındı. Opere edilen tarafın patellar tendonu ultrasonografik (uzunluk ve kalınlık) ve sonoelastografik (gerilim oranı) olarak değerlendirildi. Hastaların opere olmayan sağlıklı dizleri kontrol grubunu oluşturdu.

BULGULAR: On sekiz hasta (17 E, 1K, ortalama yaş 30.9±7 yıl) değerlendirildi. Ortalama postoperatif takip suresi 22.1±2.6 aydı (18-26 ay aralığında). Opere taraf patellar tendon karsı taraf patellar tendon ile karşılaştırıldığında daha kısa ve daha kalın olarak bulundu (her iki $p=0.001$). Patellar tendon gerilim oranı ile klinik değişkenler arasında korelasyon tespit edilmedi (yaş, VKI, postoperatif takip suresi, ağrı şiddeti, Lysholm skoru; bütün p değerleri > 0.05). Bunun yanında, proksimal, orta ve distal 1/3 opere patellar tendon gerinim oranı ile sigara içme miktarı arasında istatiksel olarak anlamlı oranda negatif korelasyon tespit edildi (sırasıyla $p=0.008$, $r= -0.607$, $p=0.009$, $r= -0.598$, $p=0.023$, $r= -0.533$).

SONUÇ: Otogref KTK ÖÇB tamiri uygulanan hastaların ortalama iki yıllık takiplerinin değerlendirmesi sonucunda, patellar tendon donör sahasının opere olmayan sağlıklı taraf ile karşılaştırmasında opere taraf patellar tendonunun daha kalın ve daha kısa olduğu tespit edildi. Bununla birlikte, sigara içme miktarının donör saha patellar tendon gerilimi ile negatif ilişkisi olduğu görüldü.

Anahtar Kelimeler: Ön çapraz bağ, patellar tendon, ultrasond, elastografi, gerilim oranı

P-65

DİL TİPİ KALKANEUS KIRIĞINA İKİNCİL GELİŞEN HAGLUND DEFORMİTESİ

Semih Ayanoğlu[1], *Murat Çakar*[1], *Mehmet Kürşad Bayraktar*[1], *Süleyman Semih Dedeoğlu*[1], *Haluk Çabuk*[1], *Hakan Gürbüz*[1], *Metin Seyran*[2]
[1] *SB Okmeydanı Eğit ve Araş Hastanesi, Ortopedi ve Travmatoloji Kliniği, İstanbul*
[2] *Nizip Devlet Hastanesi, Ortopedi ve Travmatoloji Kliniği,Gaziantep*

AMAÇ: Dil tipi kalkaneus kırığının konservatif tedavisi sonrasında gelişen ve literatürde çok az sayıda vaka bulunan ikincil Haglund deformitesi vakasını sunmaktayız. Aşil tendon superolateralinde belirgin kemik fragmana bağlı sıkışma oluşturan ve topuk ağrısı bulunan hastanın cerrahi tedavi sonucunu değerlendirdik.

YÖNTEM: 23 yaşında bayan hasta sol arka topuk ağrısı, ayak büyüklüğü, ayakkabı giymede güçlük şikayeti ile başvurdu. Hastanın 1 yıl önce yüksekten düşme sonrası sol dil tipi kalkaneus kırığı, sakrum ve pubik ramus kırığı öyküsü mevcut. Dil tipi ekstra artiküler kalkaneus kırığı 6 hafta alçı ile konservatif tedavi edilmiş. Tedavi sonrası 2. ayda hastada arka topuk ağrısı şikayeti başlamış. Muayenede kalkaneal tuberositasın postero-superioru belirgin ve lateralde palpe edilebiliyordu. Diğer ayak ile kıyaslandığından 15° dorsofleksiyon kaybı mevcuttu. Radyolojik olarak yüksekte kaynamış dil tipi kalkaneus fragmanı belirgindi. Radyografik olarak ölçülen Böhler açısı 8°, Gissane açısı 106°, Pitch açısı^{o} 13, Fowler-Philip açısı 53° idi.

BULGULAR: Lateral dekübit pozisyonda J insizyon ile malunion hattına ulaşıldı. İki planlı osteotomi uygulandı. Posteriordan kapalı kama osteomisi, anteriordan kısaltma osteotimisinin ardından deplese fragman anteriora kaydırılıp redükte edildi. Redüksiyon iki adet kanüle vida ile fikse edildi. Cerrahi sonrası kısa bacak alçı uygulanan hastaya 4. haftada hareket beşlandı. 8. haftada tam yük verdirildi. Hastanın ameliyat sonrası Böhler açısı 24°, Gissane açısı 106°, Pitch açısı 20°, Fowler-Philip açısı 62° idi. Hastanın fonkisyonel Rowe Skoru 50'den 100'e yükseldi. Ameliyat sonrası 6. ay AOFAS skoru: 100 idi.

SONUÇ: Dil tipi kalkaneus kırıkları sekeli sonrası birçok farklı probleme bağlı arka topuk ağrısı oluşabilmektedir. Bunlar: travmatik sural nörit, travmatik subtalar osteoartrit, stenozan peroneal tenosinivit, rekürren peroneal dislokasyon ve kalkaneo fibular sıkışma ve ikincil Hadlung deformitesidir. Dil tipi kalkaneus kırıklarının konservatif tedavisi sonrasında deplase ve eleve fragmanın yanlış kaynaması sonrası ciddi arka ayak topuk ağrısı oluşabilmektedir. Dil tipi kalkaneus kırığının yanlış kaynaması sonrası oluşan bu tablo ikincil Hadlung deformitesi olarak tanımlanmaktadır. Bu, ileri dönemde cerrahi olarak tedavi edilebilse de biz bu tip hastaların erken dönemde, komplikasyon gelişmeden anatomik redüksiyonu ve rijid fiksasyonunu önermekteyiz.

Anahtar Kelimeler: dil tipi kırık, haglund deformitesi, kalkaneus kırığı,

P-66

İNSAN KIKIRDAK HÜCRE KÜLTÜRÜNDE DEĞİŞİK DOZ VE KARIŞIM ORANLARINDAKİ HYALÜRONİK ASİT VE KOLLAJEN TRİPETİD SOLUSYONLARININ ETKİLERİ

Serhat Gafur Karaca
Neutech Bioscience Instt., Frankfurt, Almanya

AMAÇ: İnsan kıkırdak hücre kültüründe competetive elissa yöntemi ile kıkırdak anabolizan markerı olan PIIB-NP ölçümüne dayanarak farklı karışım oranı ve dozajlarda hyaluronik asit ve kollajen tripeptid solüsyonlarının kıkırdak üzerine etkinliğini değerlendirmek

YÖNTEM: Kıkırdak hücre kültürleri Amerika birleşik devletlerindeki gentofte hastanesinden 5 adet diz replasman hastasından elde edilmiştir.kıkırdak hücreleri serum bağımsız Dulbecco's modified Eagle's medium (DMEM)besi yerine ekilmiştir. Kondrosit canlılığı alamar blue ile değerlendirilmiştir 55 farklı oranda karıştırılmış olan hyaluronik asit ve collagen tripeptid solüsyonları neutech tarafından sağlanmıştır.NuPAGE®Novex® 4%–12% solüsyonlarında elektroforez yapılmıştır Bis–Tris gradient jel ile NuPAGE® MES SDS running buffer (Life Technologies Europe BV, Naerum, Denmark) karışımı kullanılarak farlı elektroforezler sağlanmıştır. ELİSA için örnekler A 96-well streptavidin plate (Roche Diagnostics) kaplama kullanılmıştır.elisa ölçüm çıhazı Trek Diagnostic Systems, East Grinstead, UK tarafından sağlanmıştır. istatiksel çalışmalar ANOVA ve ardına non-parametrik Mann Whitney test ($\alpha = 0.05$) ile yapılmıştır.

BULGULAR: Ölçümlerde anlaşıldığı üzere hyaluronic asid konsantrasyonun 16 mg /ml üzerine çıkan solusyonlarda ne yazık ki doz artışına bağlı PIIBNP miktarı istatiksel olarak anlamlı olarak artmamıştır.Karışım miktarı 1/2(16 mg hyaluronik acid ve 30 mg kollajen tripeptid) olan solusyon saf 16 mg/ml hyaluronik asitli solusyona göre PIIBNP miktarını 4 kat daha fazla artırmıştır .Kollajen miktarının 30mg üzerindeki solusyonlar PIIBNP miktarını istatiksel anlamlı arttıramamışlardır .Karişim oranı 4/0.5(40 mg hyaluronikasidve 15 mg kollajen tripeptid) solusyon 1/2(16 mg hyaluronik acid ve 30 mg kollajen tripeptid) olan solusyona göre 2 kat daha az PIIBNP oluşturmuştur.

SONUÇ: Yeryüzünde akut kıkırdak yaralanmasının negatif semptomlarından acı çeken ve ilerleyici osteoartriti ile hayata tutunamayan sayısız insanın mobilite ve yaşam kalitelerini artırabilecek bir kıkırdak anabolizan karışım oranı olan 1/2(16 mg hyaluronik acid ve 30 mg kollajen tripeptid) deneysel olarak ortaya çıkarılmıştır fakat bir çok ek çalışmaya ve klinik desteğe ihtiyac vardır .

Anahtar Kelimeler: kollajen tripeptid,hyaluronik asit,anabolizan kıkırdak marker

P-67

PEDİATRİK İZOLE EKSTRAFİZYEL MEDİAL MALLEOL AVÜLSİYON KIRIĞI: VAKA SUNUMU

Süleyman Semih Dedeoğlu, *Yunus İmren, Cem Dinçay Büyükkurt, Mehmet Kürşat Bayraktar, Cem Zeki Esenyel[1], Hakan Gürbüz*
Okmeydanı Eğitim Ve Araştırma Hastanesi,Ortopedi Ve Travmatoloji Kliniği,İstanbul,Türkiye

AMAÇ: Biz bu vaka takdiminde ; nadir karşılaşılan bir yaralanma olan ekstrafiziel izole medial malleol avülsüyon kırığı tespit ettiğimiz bir hastanın tedavi ve takip sonuçlarını literatüre sunmayı amaçlamaktayız.

YÖNTEM: 2015 yılı Ocak ayında acil servisimize ayak bileği travması şikayeti ile başvuran 10 yaşında bayan hastada izole ekstrafizyel medial malleol avülsüyon kırığı tespit edildi ve tedavi olarak kısa bacak alçı uygulandı.Hasta düzenli aralıklarla 1 yıl boyunca poliklinik kontrollerine çağırılarak takip edildi.Poliklinik kontrollerinde hastaya Xray grafileri çekilerek kaynama durumu,redüksüyon kaybı ve komplikasyon gelişimi açısından yakından izlendi.Hastanın klinik ve fonksiyonel durumu AOFAS skorlama sistemi ile değerlendirildi.

BULGULAR: Hastanın acil servise ilk başvurusu sırasında ayak bileği hareketleri ağrılı ve kısıtlıydı.Profösyonel atlet olduğunu ifade eden hasta travma mekanizmasını koşu sırasında ayak bileğinde dışa doğru ters basma sonrası bu durumun oluştuğunu tarif etti.Sol alt ekstremitesi üzerine yük veremiyordu. Sol ayak bileği ödemli ve muayne sırasında şiddetli hassasiyet mecuttu.Media malleol üzerindenayak medialine doğru uzanan ekimoz görülmekteydi.Lateral tarafta ağrı veya hassasiyet yoktu.Nörovaskuler muaynesi doğaldı.Standart ön-arka ve yan grafiler çekildi.Grafilerin incelenmesi sonrası sol ayak bileği medialde epifizyel bölgede transvers bir kırık hattı tespit edildi.Kırık hattının eklemle ve fiz hattıyla olan ilişkisini değerlendirmek ve deplasman miktarının tespiti için bilgisayarlı tomografi görüntüleme yapıldı.Kırık hattının fize uzanmadığı ve deplasman miktarının 1 mm olduğu görüldü.Ayrıca lateral malleol,pilon ve lateral malleoler bölgededе bir kırık hattının gözden kaçırılmaması için dikkatli bir şekilde incelendi.Ayrı bir kırık hattı görülemedi. Hastaya 10 derece inversiyonda kısa bacak alçı uygulaması yapıldı ve yük vermeden koltuk değeneği ile mobiize olmasına izin verecek şekilde taburcu edildi.Hastanın ilk takipleri 1.2.3.haftalarda erken dönemde gelişebilecek bir redüksüyon kaybının yakalanması açısından poliklinik kontrolünde yapıldı ve xray grafilerle takip edildi.sonraki kontrolü 6 .hafta olarak belirlendi.6.hafta sonunda grafi kontrolü sonrası alçı çıkarıldı ve 2 hafta parsiyel yük verdirilmesine izin verildi.Bu süre içerisinde hastaya pasif ve aktif ayak bileği hareketleri gösterildi.Hasta sonraki kontrolüne 8.hafta çağırıldı.Hasta desteksiz tam yük vererek ağrısız yürüyebilmekteydi.Kırık hattnda tam kaynama mevcuttu ve herhangi bir deplasman mevcut değildi. Hastanın 6 aydaki kontrolünde ekstremiteler arasında herhangi bir kısalık farkı,tibia distali ve ayak bileğinde fizyel bir yaralanma sekeli , deformite ,kıkırdak hasarı veya posttravmatik artrit gibi komplikasyonlar tespit edilmedi.Hasta koşu sporuna başlamasına izin verildi.1yıl sonundaki takip kontrolünde hastanın günlük aktivitelerini ve profösyonel koşu sporunu rahatlıkla yapabildiği görüldü.Hastanın 1.yıl sonu AOFAS skoru 100 olarak bulundu.

SONUÇ: Sonuç olarak fiz hattına ulaşmamış ve eşlik eden ligaman yaralanması bulunmayan minimal deplase (2mm den az deplasman) izole pediatrik medial malleol avülsüyon kırıklarında kısa bacak alçı ile yapılan konservatif tedavinin başarılı bir yöntem olduğunu düşünmekteyiz.

Anahtar Kelimeler: izole,medial malleol,pediatrik kırık,

P-68

İZOLE SUBTALAR DİSLOKASYON:NADİR BİR VAKA SUNUMU

Turan Cihan DÜLGEROĞLU[1], *Hasan Metineren*[1], *Ekrem Aydın*[1], *Ayşegül Dülgeroğlu*[2]
[1] *Dumlupınar Üniversitesi Tıp Fak. Ortopedi ve Travmatoloji A.D Kütahya / Türkiye*
[2] *Evliya Çelebi Eğitim Araştırma Hastanesi Radyoloji Bölümü Kütahya / Türkiye*

AMAÇ: Bu vaka sunumunda acil servise başvuran 30 yaşındaki erkek hastanın zıplama sonrası ayak izole subtalar dislokasyonunu sunmayı amaçladık.

YÖNTEM: 30 yaşındaki erkek hasta halı saha maçında hava topu mücadelesinde zıpladıktan sonra ayak üzerine düştükten sonra izole subtalar dislokasyonla acil servise başvuruyor.Yapılan muayenesinde herhangi bir nörovasküler defisit yoktu.Hastaya acil serviste kapalı redüksiyon işlemi yapıldı. Kısa bacak atele alındıktan sonra ekstremiteye bilgisayarlı tomografi çekildi. Herhangi bir fraktüre rastlanılmadı ,hasta elevasyon ile taburcu edildi.

BULGULAR: Hastanın kontrollerinde herhangi bir patolojik defisit ve bağ yetersizliğine rastlanılmadı.Hasta birinci ayın sonunda normal hayatına geri döndü.

SONUÇ: İzole subtalar dislokasyon acil servis hekimleri ve ortopedistler tarafından ender rastlanan bir travmadır.Bazı travmalar kapalı redüksiyonla tedavi edilsede açık redüksiyon ihtiyacı doğabilir.Uzun dönemde subtalar artrozla karşılaşılabileceğide akıldan çıkarılmamalıdır.

Anahtar Kelimeler: subtalar dislocation,artroz,ayak travması

P-69

PROKSİMAL FEMURDA PRİMER ANJİOSARKOM

Yunus Öç, *Rodi Ertoğrul, Hasan Basri Sezer, Raffi Armağan, Osman Tuğrul Eren*
Şişli Hamidiye Etfal Eğitim ve Araştırma Hastanesi, Ortopedi ve Travmatoloji Kliniği, İstanbul, Türkiye

AMAÇ: Primer malign vasküler tümörler primer kemik tümörlerinin %1'inden azını oluşturup oldukça nadir görülürler. Ayrıca bu tümörler kemik dışı alanlarda görülmekte olup primer olarak kemikte nadir görülürler. Kalça ağrısıyla başvuran genç hastamızda femur proksimalde malign kitle nedeniyle alınan iki biyopside tanı konulamamış ve yapılan 3. biyopside CD31 ile boyama sonrası primer anjiosarkom tanısı konmuştur. Kemikte ve genç hastalarda nadir görülen primer anjiosarkomun, bu tip malign düşünülen ve tekrarlayan biyopsilerde tanı konulamayan hastalarda ayırıcı tanıda düşünülmesi gerektiği vurgulanmak istenmiştir.

YÖNTEM: Otuzbir yaşındaki erkek hasta yaklaşık 2 yıl önce başlayan sol kalça ağrısı nedeniyle polikliniğimize başvurdu.Hastanın yapılan muayenesinde sol kalça eklem hareketleri tam açık olarak saptandı. Yapılan tetkiklerinde sol femur proksimalde malignite düşündüren kitle imajı saptandı. Hastadan iki kez jamshidi iğnesi ile biyopsi alındı ancak tanı konulamadı. Malignite şüphesinin devam etmesi nedeniyle hastadan üçüncü kez biyopsi alındı, yapılan immünohistokimyasal çalışmada CD31 ile boyanma görüldü ve anjiosarkom tanısı kondu.

BULGULAR: Hastanın sol femur proksimaline tümör rezeksiyon protezi tatbik edildi. Hasta postop kemoterapi ve radyoterapi aldı. Postop 9. ayda ve son yapılan PET CT de herhangi bir metastaz saptanmadı. Ameliyat sırasında herhangi bir komplikasyon yaşanmadı. Tedavi süresince herhangi bir enfeksiyon ve komplikasyon görülmedi. Hasta günlük yaşantısına devam etmekte olup kontrol amaçlı 3 ay aralıklarla PET CT taraması yapılmaktadır.

SONUÇ: Görüntüleme tetkiklerinde malignite şüphesi olan hastalarda patoloji raporunda kesin tanı konulamaması durumunda anjiosarkom tanısıda akılda bulundurulmalı patolog ile konuşulup biyopsi örneğinde CD31 çalışmasıda yapılmalıdır. Erken tanı ve tedavi nüks ve metastaz oranını azaltıp hasta surveyini uzatmaktadır.

Anahtar Kelimeler: ANJİOSARKOM,PROKSİMAL FEMUR

P-70

AŞİL TENDON TAMİR AMELİYATI SONRASI GELİŞEN POLİPROPİLEN SÜTÜR ALLERJİSİ

Engin İlker Çiçek[1], *Ahmet Burak Bilekli*[1], *Bahtiyar Demiralp*[2]
[1]*Gölcük Asker Hastanesi, Ortopedi ve Travmatoloji Servisi, Kocaeli*
[2]*İstanbul Medipol Üniversitesi Ortopedi ve Travmatoloji Servisi, İstanbul*

Giriş: Polipropilen suturlerde kullanılan düşük doku reaksiyonu olan doku tarafından emilmeyen bir suture materyali olup sentetik monofilanman bir yapıdadır. Polipropilen sütür allerjisi literatürde çok nadir bildirilmiştir.

Vaka Takdimi: 35 yaşında bayan hastada geçikmiş aşil tendon tamiri sonrasında 2. gününde polipropilen insizyon hattı etrafında gelişen kızarıklık kaşıntı sonrasında erken cerrahi enfeksiyon şüphesi ile hastaya yapılan tam kan sayımı , sedim ve C reaktif protein testleri normaldi. Testlerin uygulandığı dönemde hasta profilaktik olarak günde 3 doz olmak üzere sefazolin sodium 1000 mg intravenöz olarak uygulanmaktaydı. Pansuman esnasında batikon uygulaması kesildi. Eritematöz zeminde püstüllerin oluşması ve seröz akıntının oluşması üzerine hastadan aerop ve anaerop kültür ve direk boyama sonrası bakteriyel üreme tespit edilmedi. Sonrasında tekrar edilen tam kan sayımı sedim ve CRP testleri de normal rapor edildi. Hastanın anemnezi esnasında bildirilmemiş herhangi bir eksik nokta olup olmadığı konusunda alınan ikinci hikayesinde benzer bir tablonun geçirdiği sezeryan ameliyatı sonrasında kesi yerinde yine kaşıntı ve kızarıklık olduğunu fakat sonrasında subkütiküler dikişlerin alınması ile geçtiğini ifade etti. Dikişte kullanılan materyali hatırlamamak ile birlikte ipliğin renginin mavi olduğunu söylemesi üzerine olası bir aleerjik reaksiyon açısından dermatoloji konsültasyonu istendi. Hastanın dermatoloji konsültasyonu kontakt dermatit ile uyumlu bildirilmesi üzerine 10 günde hastanın cilt sütürleri muhtemel polipropilen alerjisi şüphesi ile alındı. Hastanın mevcut tablosu insizyon hattının ¼'lük proksimal kesiminde sönerken distalde artarak devam etti ve insizyon hattında açılma ve seröz akıntı başladı. Bunun üzerine hasta tekrar operasyona alınarak cerrahi saha yıkandı ve plantaris tendon augmentasyonunda kullanılan polipropilen destek sütürleri alındı. Cerrahi esnasında alınan kültür sonuçlarında üreme tespit edilmedi.

Sonuç: Cerrahi sonrasında hastanın yara iyileşmesi sağlandı. Cerrahi sonrasında cilt reaksiyonu söndü. Hastaya takipleri esnasında dermatoloji tarafından yapılan patch testinde polpropilene cilt reaksiyonu tespit edildi.

Çıkarımlar: Bu tür cilt reaksiyonu gelişen hastalarda enfeksiyon kontrol testleri, pansuman materyallerinin gözden geçirilmesi önemlidir. Hastanın anamnezi alınırken özellikle geçmiş operasyon öykülerini anlatırken açık uçlu sorular ile cerrahiler sonrasında göz ardı etti bir noktanın olup olmadığı mutlaka sorgulanmalıdır. Dermatoloji, enfeksiyon hastalıkları ve allerji klinikleri ille hastanın multi disipliner değerlendirilmesi gerekir. Cerrahi esnasında cerrahi sahanın belirli aşamalarda çözünürlüğü kuvvetli görüntüleme araçları ile fotoğraflanmasının da cerrahi esnasındaki detayların sonradan gözden geçirilmesi açısından önemli olduğunu değerlendirmekteyiz.

P-71

DİZ ARTROPLASTİSİNDE FEMORAL KANALIN OTOLOG KEMİK GREFTİ İLE KAPATILMASI

Ahmet Güray Batmaz[1], *Mahmut Enes Kayaalp*[1], *Ahmet Murat Bülbül*[1], *Onur Oto*[2]
[1] *İstanbul Medipol Üniversitesi Ortopedi ve Travmatoloji Ana Bilim Dalı, İstanbul, Türkiye*
[2] *Haydarpaşa Numune Eğitim ve Araştırma Hastanesi, Ortopedi ve Travmatoloji Ana Bilim Dalı, İstanbul*

AMAÇ: Diz artroplastisi rutin olarak uygulanan, ancak intraoperatif veya postoperatif dönemde allojenik kan transfüzyonuna neden olabilecek oranda kanamaya neden olan bir uygulamadır. Hastanın kanamasını azaltmak için intraoperatif ve postoperatif dönemde uygulanan pek çok medikal ve mekanik yöntem mevcuttur. Literatürde femoral kanalın kemik grefti veya fibrin tıkaçlarla tıkanması ile ilgili az sayıda yazı mevcuttur. Bu çalışmanın amacı kemik kesileri sırasında elde edilen otolog kemik greftinin femoral kanalı tıkamak için kullanılmasının postoperatif kanama miktarına, hemoglobin seviyesine ve kan transfüzyon miktarına etkisini değerlendirmektir.

YÖNTEM: Çalışma Nisan 2013- Haziran 2015 tarihleri arasında Medipol Ortopedi kliniğine ileri evre gonartroz tanısıyla başvuran ve bikompartmantdal diz protezi uygulanan hastaların retrospektif olarak taranmasıyla gerçekleştirilmiştir. Femoral kanala kemik kesi sırasında elde edilen otogreftin yerleştirilmesi cerrahın kendi kararına bağlıdır. Femoral kanala kemik yerleştirilen hastalar grup 1, kemik yerleştirilmeyen hastalar ise grup 2 olarak belirlenmiştir. gruplar arasında cerrahi demografik özellikler, cerrahi teknik ve postoperatif bakımları arasında farklılık bulunmamaktadır. Gruplar preoperatif hemoglobin, postoperatif hemoglogin, taburculuk sırasındaki hemoglobin değerleri, drenden gelen miktarı ve verilen eritrosit transfüzyonları baz alınarak karşılaştırılmıştır.

BULGULAR: Grup 1 ve grup 2 arasında postoperatif hemoglobin seviyeleri ve drenden gelen miktar arasında istatistiksel olarak anlamlı sonuç mevcuttur (p

SONUÇ: Otolog kemik grefti uygulaması para gerektirmeyen, pratik bir uygulamadır. Verilen eritrosit transfüzyonunda anlamlı farklılık görülmemesine rağmen postoperatif hemoglobin değerleri arasında anlamlı farklılık mevcuttur. Uygulama sırasında belirgin zaman kaybına yol açmayan bu yöntemin kullanılması pratik ve etkili bir yöntemdir.

Anahtar Kelimeler: diz artroplastisi, otolog kemik tıkacı

P-72

FARKLI FORMLARDAKİ TROMBOSİT ZENGİN PLAZMA UYGUNAN GONARTROZ HASTALARININ KARŞILAŞTIRMALI SONUÇLARI

İsmail Oltulu[1], *Mehmet İşyar*[1], *Adnan Kara*[1], *Ahmet Murat Bülbül*[1], *Mahir Mahiroğulları*[1], *Mukaddes Çolakoğlları*[2]
[1] *Medipol Üniversitesi Tıp Fakültesi Ortopedi ve Travmatoloji AD., İstanbul, Türkiye*
[2] *Medipol Üniversitesi Tıp Fakültesi Biyokimya AD., İstanbul, Türkiye*

AMAÇ: Platelet rich plazma(PRP) doku rejenarasyonunu arttırabilen otolog kandan growth faktör(GF) sağlayan basit minimal invazif bir yöntemdir. Çalışmamızda düşük lökositli PRP(P PRP)ve yüksek lökositli PRP(L PRP) uygulanan gonartroz hastalarında 12 aylık takip sonrasında fonksiyonel ve klinik sonuçlarımızı sunmayı amaçladık.

YÖNTEM: Prospektif olarak toplam 109 hasta(109 Kellegren Lawrance grade 1-2 gonartroz 12 aylık takip sonrasında değerlendirildi. Hastaların tamamına üç defa PRP enjeksiyonu uygulandı. Klinik değerlendirmede VAS (Visual analog scale), Knee Society Score skorları kullanıldı.

BULGULAR: Bütün parametrelerde 1. Yıl sonunda anlamlı iyileşme saptandı. Her iki gruptada hastaların neredeyse tamamnında Knee society score(KSS), KSS fonksiyonel sonuçlarda ve VAS'da mükemmel sonuçlar elde edildi. P PRP grubunda evre 2 hastalardaki başarı oranı evre 1 gonartrozlara göre düşük bulunmuştur.

SONUÇ: PRP tedavisi ağrıyı azaltmakta, fonksiyonel sonuçları ve yaşam kalitesini arttırmaktadır. Farklı formlardaki PRP'ların klinik sonuçları aynı bulunmuştur ancak düşük lökosit ve düşük plateletli grupta evre 2 gonartroz hastalarında evre 1 'e göre başarı oranı düşük saptanmıştır.

Anahtar Kelimeler: Plateletten Zengin Plazma, Gonartroz, Enjeksiyon

BİLİMSEL YAZIŞMA

Dr. Ahmet Murat BÜLBÜL
muratbulbul@yahoo.com

ORGANİZASYON SEKRETERYASI

EGE KONGRE VE TURİZM HİZMETLERİ

1402 Sokak No:8 Alsancak – İzmir / Turkey

Tel: +90 (232) 464 13 51 Faks: +90 (232) 464 29 25

e-mail: kemikeklem@egekongre.com